

# NEOPLASIA MUCINOSA RETROPERITONEAL A PROPOSITO DE UN CASO

AUTOR: DRA KATYHUSKA LILA VELA CASTAÑÓN. COAUTOR: DR. ESTOLETNIY ENRIQUE  
SERVICIO DE CIRUGIA GENERAL.

SANATORIO ADVENTISTA DEL PLATA. LIBERTADOR SAN MARTIN – ENTRE RIOS.

INTRODUCCION.- Las neoplasias mucinosas quísticas son un grupo de tumores de presentación frecuente en ovario y poco frecuente en páncreas. Otras localizaciones inusuales incluyen: mesenterio, retroperitoneo, bazo, riñón, hígado y apéndice. Generalmente suelen presentar síntomas inespecíficos teniendo que realizar una serie de estudios para llegar a su diagnóstico.

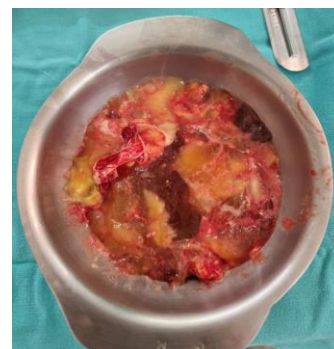
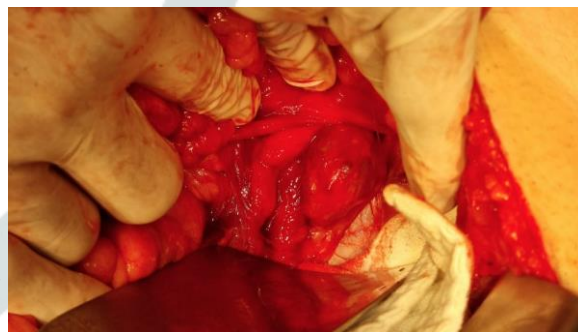
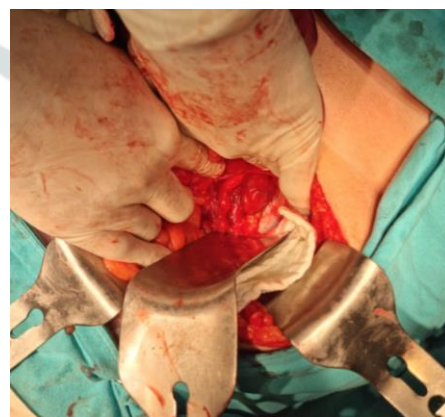CASO CLINICO.- Paciente masculino de 44 años con antecedente de orquiectomía izquierda en la niñez por tumor desconocido, cursa con cuadro clínico de 20 días de evolución caracterizado por presentar dispepsia y dolor abdominal esporadico. Tras varios estudios en TAC de abdomen se advierte presencia de dos masas de densidad quística, las cuales presentan tabiques en su interior y calcificación parcial ubicadas en mediastino posterior de localización para-aórtica esofágica derecha y otra de mayor tamaño en FID (82 x 57 mm) la cual provoca desplazamiento y compresión extrínseca del uréter izquierdo, asociado a multiples adenopatias retroperitoneales.

Se considera Laparotomía exploradora.

Puntos clave – Técnica quirúrgica :

- Incisión mediana infraumbilical
- Abordaje de cavidad abdominal, comprobando tumor de 12 cm de diámetro de extensión hacia retroperitoneo + múltiples adenopatías.
- Se realiza biopsia insicional - abundante salida de moco (ambas se envían a patología).
- Anat. por congelación : Quiste Mucinoso.
- Se reseca todo el quiste más otra lesión quística latero aortica de 4 cm de diámetro
- Control de hemostasia, drenaje en FSD.
- Cierre de pared por planos.

Paciente con evolución favorable, en control a los 15 días POP – AP: Neoplasia Mucionosa de bajo grado con fenotipo entérico.



DISCUSION.- El origen de las neoplasias mucinosas quísticas sigue siendo motivo de discusión. Merecen mención especial los tumores mucinosos primarios del retroperitoneo que también han sido divididos en cistadenomas mucinosos, tumores mucinosos borderline y cistadenocarcinomas. Al presentar clínica inespecífica, en ocasiones el diagnóstico es incluso un hallazgo intraoperatorio, siendo la exeresis quirúrgica completa el tratamiento de primera línea.