Capitulo IV-460
Manejo de las estenosis biliares no litiásicas
Enciclopedia Cirugía Digestiva
F. Galindo y col.

Manejo de las estenosis biliares no litiásicas

Lucía Digonzelli
Médica Cirujana, Especialista en Cirugía Mini Invasiva

Leandro Barredo Quintana
Médico Cirujano servicio cirugía Hospital Piñero de Bs. As.

Andrea Andreacchio
Médica Cirujana, servicio cirugía Hospital Piñero de Bs. As.

Sumario

1) Introducción
2) Causadas por patología benigna
   a) Iatrogénicas
   b) Pancreatitis crónica
   c) Coledocolitiasis
   d) Colangitis
   e) Colangitis relacionada a Ig.G4
   f) Pancreatitis autoinmune
   g) Trasplante hepático
   h) Colangitis piógena recurrente
   i) Síndrome de Mirizzi
   j) Disfunción del esfínter de Oddi
3) Causas por patología maligna
   a) Colangiocarcinoma
   b) Adenocarcinoma pancreático
   c) Carcinomas ampulares y periampulares
4) Clasificación
5) Presentación clínica
6) Diagnostico imagenológicos
   a) Métodos no invasivos
      a*) Ecografía
      b*) Tomografía computada
      c*) Colangiopancreatografía por resonancia magnética
   a) Métodos invasivos
      a*) Colangiografía transparietohepática
      b*) Colangiopancreatografía retrograda endoscópica
      c*) Ecoendoscopía
7) Tratamientos miniinvasivos
   a) Drenaje biliar percutáneo
   b) Drenaje biliar endoscópico
   c) Manejo de las estenosis biliares benignas
      a*) Dilatación con balón
      b*) Catéter de gran calibre
      c*) Dilatación sostenida con múltiples catéteres por vía percutánea
      d*) Con catéteres múltiples
      e*) Colocación de stent
   d) Manejo de estenosis biliares malignas
      a*) Opciones médicas y quirúrgicas
      b*) Drenaje biliar preoperatorio
      c) Colocación de stent
8) Tratamiento quirúrgico
9) Control y seguimiento
10) Conclusiones
11) Bibliografía

Digonzelli L, BARREDO QUINTANA L, ANDREACHIO A: Manejo de las estenosis biliares no litiásicas. En Enciclopedia Cirugía Digestiva, F. Galindo y col. www.sacd.org.ar 2021;tomo IV-487:pág. 1-33

1) Introducción

Una estenosis biliar es una disminución de la luz de un segmento de la vía biliar que resulta en dilatación proximal y características clínicas de ictericia obstructiva. Un gran espectro de enfermedades hepatobiliares y pancreáticas, tanto benignas como malignas son las causantes dichas estenosis[13].

Las estenosis biliares pueden clasificarse globalmente en benignas y malignas. Las estenosis benignas tienen varios orígenes, cada uno con su historia natural y respuesta distinta al tratamiento. Las causas iatrogénicas, así como la colecistectomía y trasplante hepático ortotópico, son las causas más comunes de las estenosis benignas. Las estenosis postoperatorias pueden clasificarse además en anastomóticas y no anastomóticas. Otras causas incluyen inflamatorias, autoinmune, colangiopatía por IgG4, colangitis esclerosante radio inducida, isquemia e infecciosa. Las estenosis biliares malignas (EBM) generalmente resultan de neoplasias locales, como el colangiocarcinoma, adenocarcinoma pancreático, metástasis hepática, carcinoma hepatocelular, carcinoma ampular o adenocarcinoma vesicular. Otras causas incluyen linfoma y metástasis hacia los ganglios regionales[12].

2) CAUSAS POR PATOLOGÍA BENIGNA

a) Causas iatrogénicas

La causa más común de las estenosis biliares benignas se produce luego de una cirugía hepatobiliar (hasta el 80-90% de los casos). La colecistectomía es el procedimiento que con más frecuencia genera estenosis biliares de los conductos extrahepáticos. Las estenosis más comunes post colecistectomía incluyen la unión del conducto cístico con el conducto hepático común y la confluencia de los conductos hepáticos derecho e izquierdo. Los factores de riesgo para la lesión de vía biliar durante la cirugía incluyen anatomía biliar aberrante, inflamación en el triángulo de Calot (espacio anatómico cuyos bordes lo conforman el conducto colédoco medialmente, el conducto cístico inferiormente y la arteria cística como borde superior), sangrado intraoperatorio y factores técnicos como obesidad y adherencias. La colecistectomía laparoscópica en un inicio ha aumentado el porcentaje de lesión quirúrgica de la vía biliar, aunque en la actualidad es equiparable a la cirugía abierta.

La colangiografía intraoperatoria y la visión crítica de seguridad de Strasberg disminuyen significativamente los eventos indeseados sobre la vía biliar.

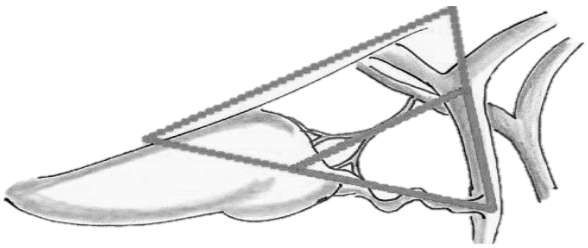

Figura Nro. 1
Triángulo de Calot

b) Pancreatitis crónica

La pancreatitis crónica conforma aproximadamente el 10% de todas las estenosis biliares benignas y la prevalencia en pacientes con pancreatitis crónica varía entre el 3% y el 46%. La porción intrapancreática del colédoco es la más comprometida debido a la fibrosis del parénquima pancreático peri ductal. Aunque infrecuentes, las estenosis secundarias a compresión por masa ocupante pueden producirse en casos de pancreatitis aguda y estas suelen ser transitorias. La colangiopancreatoresonancia muestra una estenosis lisa en el colédoco distal con disminución gradual

Tipo de Enfermedad	Descripción
	Benignas
Iatrogénico	Post esfinterotomía endoscópica, post cirugía hepatobiliar
Inflamatorio	Colangitis esclerosante primaria y secundaria, pancreatitis aguda o crónica
Isquémico	Estenosis o trombosis de la arteria hepática
Infeccioso	Colangitis piogénica recurrente, colangiopatía por HIV, TBC, Sarcoidosis, parasitosis, coledocolitiasis
Autoinmune	Colangitis por IgG 4
Misceláneas	Biliopatía portal, trauma, estenosis de papila
	Malignas
Colangiocarcinoma	Involucra conductos biliares intra y extra hepáticos
Carcinoma de la cabeza pancreática, ampular o duodenal	Estenosis del conducto colédoco distal
Carcinoma de vesícula biliar	Invasión de conductos biliares
Linfoma y linfadenopatía metastásica	Compresión de conductos biliares
Metástasis Intrahepáticas	Invasión o compresión de los conductos biliares

Cuadro Nro. 1
Causas benignas y malignas de estenosis biliar

u o, con menor frecuencia, una estrechez más abrupta debido a una estenosis ultracorta en el colédoco terminal[12].

c) Coledocolitiasis

(se discute en con mayor detalle en otros capitulos)

La coledocolitiasis puede producirse en 8% - 18% de los pacientes con litiasis vesicular sintomática. La inflamación crónica secunda-ria a la persistencia de los cálculos biliares resulta en la formación de una cicatriz y estenosis del trayecto. Dada su alta sensi-bilidad y especificidad, la colangiopancreato-resonancia es el estudio de elección para investigar la presencia de litiasis coledociana. Paciente con litiasis coledociana crónica y estenosis son propensos a colestasis, colan-gitis, formación de nuevos cálculos y cirrosis biliar como etapa final de la afección en forma crónica[12].

d) Colangitis esclerosante primaria (CEP)

La colangitis esclerosante primaria es una patología colestásica heterogénea, idiopá-tica, caracterizada por fibrosis inflamatoria y obliterante de los conductos biliares intra y extra hepático, que progresa hacia la cirrosis e insuficiencia hepática. Su causa y su patogenia no se conocen por completo, aunque en general se acepta que existe predisposición genética y factores de riesgo ambientales que contribuyen a su aparición, así como a la progresión de la enfermedad [16]. La colangitis esclerosante primaria se encuentra fuerte-mente asociada con la enfermedad intestinal inflamatoria (el 70 - 80% de los pacientes sufren de ambas) y es un factor de riesgo para el cáncer de colon, de los conductos biliares y de la vesícula[11].

En los países desarrollados la colangitis esclerosante primaria es el factor de riesgo más frecuente para el colangiocar-cinoma[23]. El riesgo de colangiocarcinoma entre pacientes con colangitis esclerosante primaria es 400 veces mayor que el riesgo en la población general[2].

La RMN y colangiopancreatoRMN son útiles para determinar el estado de los conductos biliares, caracterizando la forma del parénquima hepático y evaluar la presencia o no de colangiocarcinoma. Los hallazgos de CEP en la colangiopancreatoRMN incluyen:

(a) estenosis multifocales de segmento corto en los conductos intra y extrahepáticos alternando con conductos normales o levemente dilatados, otorgando la imagen de “rosario”.

(b) acortamiento de los conductos intrahe-páticos periféricos. Las anormalidades del parénquima hepático incluyen anormalidades periféricas en forma de cuña o reticulares en hiperintensas secuencias T2, hipertrofia del lóbulo caudado y del segmento medial del lóbulo izquierdo con atrofia de los segmentos lateral y posterior con nódulos de rege-neración grandes. Las imágenes de la RMN con contraste pueden mostrar engrosamiento de la pared multifocal y realce de los conductos biliares, así como también áreas de fibrosis con realce en la periferia hepática. También pueden observares ganglios peri portales y la presencia de cálculos intrahepáticos [13]

e) Colangitis Esclerosante Relacionada a IgG-4

La enfermedad relacionada con IgG4 (ER-IgG4) es una entidad recientemente nomi-nada para definir diversas enfer-medades caracterizadas por infiltración linfoplasmo-cítica, fibrosis, presencia de un número aumentado de células IgG4+ y, en gran parte de los casos, niveles aumentados de IgG4 sérica, afectando frecuentemente el páncreas, las glándulas salivales y los gan-glios linfáticos, pero pudiendo comprometer casi cualquier estructura de la anatomía humana[24]. La colangitis esclerosante relacio-nada a IgG4 la manifestación biliar de esta enfermedad sistémica. Se manifiesta con imágenes colangiográficas difusas con engrosamiento circular y simétrico de la pared del conducto biliar y niveles elevados de IgG4 en suero e histológicamente como la infiltración de células plasmáticas con abundante IgG4. La enfermedad esclero-sante puede expresarse en 4 patrones de estenosis biliar: (a) estenosis del colédoco distal, (b) estenosis difusas de los conductos intra y extra hepáticos (c) estenosis hiliar y del colédoco distal, y (d) estenosis hiliar aislada[6].

f) Pancreatitis Autoinmune

La pancreatitis autoinmune (PAI) es una forma rara de pancreatitis crónica, con una incidencia y prevalencia incierta en la población, ya que es una patología en permanente descubrimiento. En los últimos años, se han identificados 2 subtipos separados: tipo 1 que se reconoce como la manifestación pancreática de una enferme-dad multiorgánica llamada enfermedad rela-cionada a inmunoglobulina G4 mientras que la PAI tipo 2 es una enfermedad específica del páncreas no asociado a IgG4.

Tipo 1: es la manifestación pancreática de la enfermedad sistémica por IgG4. Se asocia a hallazgos histológicos de pancreatitis esclero-sante linfoplasmocítica (LPSP, por sus siglas en ingles). Esto consiste en infiltración linfoplasmocítica densa y fibrosis envolviendo los lóbulos pancreáticos, ductos y tejido adiposo peri pancreática, estori-forme o "arremolinado". La fibrosis y la flebitis obliterante también son rasgos característicos.

El infiltrado linfoplasmocitario es rico en células ricas en IgG4. Se asocia frecuentemente con lesiones extra pancreáticas como colangitis esclerosante, fibrosis retroperitoneal y sialoadenitis esclerosante. El Tipo I tiende a afectar al género masculino, con un 80% de presentación a partir de los 50 años, también está asociado a la elevación sérica de IgG4 en el 75% de los pacientes.

Tipo 2: es un tipo de PAI recientemente descubierto. Tiene un patrón histológico único que consiste en pancreatitis idiopática centra-da en los ductos con lesiones epiteliales granulocíticas. La inflamación se centra en sistema pancreático exocrino, con infiltración de neutrófilos dentro del lumen y epitelio de los ductos interlobulillares, lo que lo hace su rasgo mas característico. Los neutrófilos a veces son tan numerosos que se pueden observar microabscesos en los lóbulos y en los ductos. Se conoce poco acerca de la sintomatología de la PAI Tipo 2, sin embargo, se asocia a una edad menor de inicio de síntomas y no hay preponderancia por sexo; también se asocia a colitis ulcerosa. Tiene mejor respuesta al tratamiento con corticoides y se asocia a menor frecuencia de relapso.

La presentación clínica es variada pero la presentación clásica incluye ictericia obstruc-tiva, no asociado a dolor o con molestia leve epigástrica. Es menos frecuente, pero también puede asociarse diagnóstico de diabetes, síntomas de insuficiencia pancreática o pérdida de peso.

Diagnostico: se realiza por determinación de elevación sérica de IgG4, con un corte >135 mg/dL, con lo cual se realiza diagnóstico diferencial de cáncer pancreático con una certeza del 97%, con sensibilidad de 95% y especificidad del 97%.

Por métodos de imagen se distinguen 3 patrones característicos incluyendo difuso, focal o multifocal, siendo el patrón difuso el mas común. La tomografía computada con contraste es el Gold standard para el diagnostico ya que sirve para diferenciarla de la enfermedad maligna y evidencia la enfermedad metastásica.

Se observa el páncreas difusamente agrandado o con “forma de salchicha” con perdida de las hendiduras pancreáticas y realce periférico tardío. También es característico el realce periférico hipoatenuante o bajo. Generalmente se asocia un mínimo de trenzado de tejido blando peripancreático y raramente inflamación del mesenterio. La TC también puede mostrar lesiones extrapancreáticas como fibrosis retroperitoneal. La forma focal de la enfermedad es menos común y se caracteriza por una lesión tipo masa focal dentro del páncreas y puede confundirse con malignidad del páncreas.

En las imágenes por Resonancia Magnética se muestra agrandamiento difuso o localizado del páncreas con menor densidad en secuencias T1 ponderadas y mayor densidad en secuencias T2 ponderadas comparadas con imágenes hepáticas.

La colangitis esclerosante se observa en una proporción de pacientes con PAI, la porción intrapancreática del conducto biliar común es el segmento mas afectado de la vía biliar. Los segmentos afectados del árbol biliar demuestran estenosis cortas e irregulares y se asocian a realce con el medio de contraste.
La ecoendoscopía se utiliza para la biopsia histológica del páncreas que tiene mejores resultados que la biopsia con aguja fina (PAAF). Los hallazgos típicos de PAI incluyen manchas difusas hipoecoicas, ausencia de una masa discreta y células inflamatorias crónicas en la citología.

El tratamiento consiste en terapia con corticoides, la respuesta puede variar ya que un 70 % de los pacientes mejoran aun sin tratamiento. La respuesta al tratamiento se ve reflejada en los hallazgos imagenológicos con resolución de la estenosis biliar y el páncreas vuelve a su tamaño normal. Las dosis de corticoides varias según las guías interna-cionales con dosis iniciales (de carga) y de mantenimiento.[20]

g) Trasplante hepático

Las estenosis biliares se desarrollan en 5% -15% de los trasplantes hepáticos cadavéricos y en 28%-32% de los trasplantes de donantes vivos. Basándonos en sus características fisiopatológicas, las estenosis se dividen en anastomóticas y no anastomóticas.

Las estenosis anastomóticas se desarrollan por (a) factores técnicos o (b) isquemia local o fuga biliar en el periodo postoperatorio, formándose fibrosis y tejido cicatrizal. Suelen ser individuales, de segmento corto que se localiza en la anastomosis.

Las estenosis anastomóticas pueden producirse en las anastomosis coledo-coledoco o bilioentéricas y son más frecuentes en las reconstrucciones en Y de Roux. La colangiopancreatoRMN es equivalente a la CPRE en la identificación y cuantificación de las estenosis biliares y puede utilizarse como el único método de diagnóstico por imagen en estos pacientes. La colangiopancreatoRM muestra las estenosis de segmento corto en el sitio de la anastomosis con posible dilatación proximal biliar[13].

Las estenosis no anastomóticas se desarrollan de manera secundaria a causas isquémicas o inmunológicas y puede llevar, en un proceso evolutivo, a la pérdida del injerto. Estas estenosis en general son múltiples e involucran segmentos largos y pueden generarse en el hígado o proximal a sitio de la anastomosis. La isquemia puede ser macroangiopática (trombosis de la arteria hepática o estenosis) o microangiopática (tiempo de isquemia fría y caliente prolongados, donación luego de muerte cardiaca o uso prolongado de vasopresinas en el donante).

Las causas inmunológicas incluyen rechazo crónico, incompatibilidad de grupo sanguíneo, CEP, hepatitis autoinmune. La colangiopan-creatoRMN muestra estenosis múltiples discontinuadas que involucran los conductos intrahepáticos y una estenosis de segmento largo que compromete el hilio hepático y el colédoco.

h) Colangitis piogénica recurrente (CPR)

También conocida como “colangiohepatitis oriental” o enfermedad de los cálculos intrahepáticos pigmentados, se caracteriza por la presencia de estenosis biliares intrahehepáticas y cálculos. Es una enfermedad altamente prevalente en los países del sudeste asiático (especialmente China, Taiwán y Hong Kong). Ha sido descrita esporádicamente fuera de dichas áreas, especialmente en emigrantes asiáticos, siendo excepcional su aparición en occidentales. La patogenia de esta enfermedad está muy debatida, aunque se ha relacionado con diversos factores: infección por microorganismos entéricos, infestación por *Clonorchis sinensis* y otros parásitos, factores genéticos, malnutrición y disfunción del esfínter de Oddi. Se cree que la infección biliar desempeña un papel clave en la génesis de los cálculos a través de la formación de bilirrubina no conjugada, la cual precipita como bilirrubinato cálcico, dando lugar a la formación de cálculos pigmen-tarios[15].

Clínicamente, los pacientes con CPR se presentan con episodios recurrentes de fiebre, ictericia y dolor abdominal. Los

hallazgos en colangiopancreatoRM incluyen litiasis intra o extrahepática, estenosis múltiples de la vía biliar, estenosis de segmento corto focales en vía biliar extrahepática, dilatación lobar o segmentaria de la vía biliar intrahepática con cierta predilección por el segmento lateral del lóbulo izquierdo y el segmento posterior del lóbulo derecho, engrosamiento de la pared de la vía biliar, disminución del diámetro abrupto, y disminución de la ramificación de los conductos intrahepáticos. Los cálculos intraductales en la CPR son pigmentados y se pueden visualizar con RM en secuencias T1 ponderadas debido a su hiperintensidad. El 5% de los pacientes pueden desarrollar colangiocarcinoma, sobre todo aquellos con segmentos hepáticos atrofiados y grandes cálculos intrahepáticos.

i) Síndrome de Mirizzi

El término se refiere a la estenosis y obstrucción del conducto hepático común por la compresión extrínseca de una litiasis vesicular impactada en la bolsa de Hartmann, el cual es una saculación de la vesícula que se encuentra en la unión del conducto cístico con el cuello vesicular o en el conducto cístico. Los factores predisponentes de la enfermedad son conducto cístico largo paralelo al conducto hepático común e inserción baja del conducto cístico en el colédoco. La estenosis del conducto hepático común puede ser por compresión simple o inflamación crónica, tejido cicatrizal o fistulización del conducto cístico en el hepático común. El síndrome de Mirizzi se clasifica en 4 tipos basándose en la presencia de fistula. El tipo I representa la estenosis debida a la simple compresión extrínseca, mientras de los tipos II -IV representan varios grados de fistulización, con un defecto creciente la pared de conducto hepático común: Tipo II la estenosis afecta menos del 33% de la circunferencia del conducto biliar, Tipo III, 33% a 66%; y Tipo IV más del 66%. Esta clasificación resulta útil desde el punto de vista quirúrgico para plantear la estrategia terapéutica correcta.

TIPO	DESCRIPCION	IMAGEN
I	Compresión externa del conducto hepático común debido a la impactación de un cálculo biliar en el cuello vesicular o en el conducto cístico.	
II	Presencia de fistula que involucra menos de 1/3 de la circunferencia total del conducto hepático común	
III	Fistula que compromete entre 2/3 y 1/3 de la circunferencia total del conducto hepático común	
IV	Destrucción completa de la pared del conducto hepático común	
V	Fistula colecisto-entérica	

Cuadro Nro. 2
Tipos evolutivos del síndrome de Mirizzi

En publicaciones más recientes, Csendes y col. sugieren que la historia natural del síndrome de Mirizzi no termina con el desarrollo de una fistula colecistobiliar, sino que el proceso inflamatorio podría resultar en fístulas más complejas que involucran vísceras adyacentes, por tal motivo propone una a clasificación añadiendo un quinto tipo a su clasificación inicial, donde se incluyen las fístulas colecistoentéricas[1].

Los rasgos distintivos del síndrome de Mirizzi en la colangiopancreatoRM incluyen colédocolitiasis, la presencia de una lito en el conducto cístico, una estenosis a nivel del conducto hepático común, dilatación de los conductos biliares intrahepáticos y conducto hepático común proximal y un colédoco de diámetro normal.

j) Disfunción del esfínter de Oddi (DEO)

Se debe a la contractibilidad anormal, espasmo u obstrucción del esfínter de Oddi, causando dolor de tipo pancreatobiliar, colestasis o episodios de pancreatitis aguda. La DEO, puede deberse a la verdadera estenosis u obstrucción funcional. Es un diagnóstico de exclusión y se clasifica en 3 tipos biliares (I-III) y 3 tipos pancreáticos (tipos I-III) basados en la presencia de dolor de tipo biliar o pancreático, enzimas hepáticas o pancreáticas elevadas y dilatación ductal pancreática o del conducto colédoco. Tipo I se caracteriza por dolor pancreático o biliar con niveles elevados de enzimas y dilatación de los conductos, el tipo II por dolor con enzimas elevadas o dilatación ductal y el tipo III por dolor sin elevación de enzimas ni dilatación ductal. La DEO se observa en pacientes con síndrome post colecistectomía (dolor abdo-minal persistente luego de la cirugía) y pancreatitis idiopática recurrente, la mayoría de los cuales rondan los 20-50 años de edad. Una presión esfinteriana basal de 40 mmHg o mayor se considera diagnóstico de DEO[18].

En aquellos casos clínicos de sospecha de DEO, los hallazgos en la colangiopancreatoRM pueden incluir estenosis focal del esfínter de Oddi, el cual se manifiesta como una este-nosis lisa ahusada del conducto hepático común y dilatación del conducto colédoco (por lo general mayor de 12 mm) con dilatación leve o nula de los conductos biliares intrahepáticos o conducto pancreático principal.

3) Causadas por patología maligna

a) Colangiocarcinoma

Es una neoplasia maligna originada del epitelio ductal biliar tanto intra como extrahepático. La mayoría de los colangiocarcinomas son adenocarcinomas con un estroma fibroso profuso característico. Basándonos en la localización del colangiocarcinoma los podemos clasificar en intrahepático (periférico), perihiliar, o extrahepático.

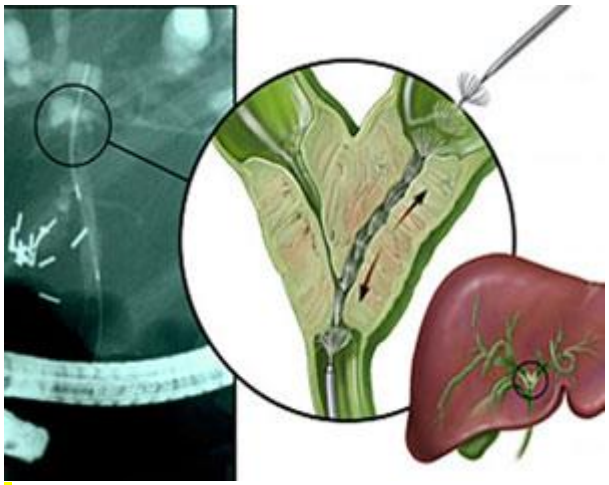

Figura Nro. 2

Estenosis por Colangiocarcinoma en la confluencia de los hepáticos. (En la ilustración central se puede observar el engrosamiento parietal que disminuye la luz de la vía biliar)

El Liver Cancer Study Group of Japan realizo un estudio retrospectivo en 245 pacientes donde se distinguieron 3 patrones de crecimiento macroscópico del colangiocarcinoma, estos son:

1. **Expansivos o formadores de masas**: masa de bordes irregulares, pero bien definidos, generalmente con células tumorales activas en la periferia y un centro con fibrosis, necrosis y mucina en diferentes proporciones.
2. **Infiltrantes o periductales:** crecen a lo largo de la pared del conducto biliar engrosándola.
3. **Intraductales o polipoides**: crecimiento nodular en la luz del conducto.
4. **Mixtos**: cuando se combinan los anteriores.

Esta es una nueva clasificación ya que la American Joint Cancer Committe/ Union for International Cáncer Control (AJCC/UICC) sólo clasifica al colangiocarcinoma en formadores de masa, infiltrantes periductales y mixtos pero no en intraductales[22].

En los estudios por imágenes se pueden observar y distinguir los diferentes patrones imagenológicos según la clasificación anterior.

-**Formadores de masa**: Tanto en TC como en RM veremos una masa hipo vascular bien definida con bordes irregulares que presenta un realce periférico en fase arterial y captación centrípeta y gradual en la fase tardía. Esto último es debido al abundante componente fibroso que presenta. Puede acompañarse de pequeños nódulos satélite. En la RM es característico observar una masa hiper-intensa en secuencias T2 ponderadas e hipointensa en las secuencias T1 ponderadas. En las secuencias T2 puede apreciarse hipo intensidad central que refleja la presencia de fibrosis intralesional.

Infiltrante: Observaremos un engrosamiento periductal difuso con captación de contraste que condiciona la estenosis y dilatación de las vías biliares proximales. Debuta como un engrosamiento difuso con estenosis focal y realce tardío en el hilio hepático. El colédoco adquiere una morfología similar a una cuerda. La vía biliar intrahepática estará dilatada, mientras que la extrahepática presentará un calibre normal. En ocasiones se asocia a atrofia del parénquima lobar debido a una invasión de la vena porta. La falta de unión entre el conducto hepático derecho y el izquierdo es un signo patognomónico del colangiocarcinoma hiliar.

Intraductal: Se manifiestan como pequeñas lesiones polipoides intraluminales de alta densidad o intensidad. El grado de obstrucción y por tanto, de dilatación de las vías biliares, dependerá del tamaño de la lesión y de la cantidad de mucina. Este tipo de tumores suelen ser adenocarcinomas papilares.[3]

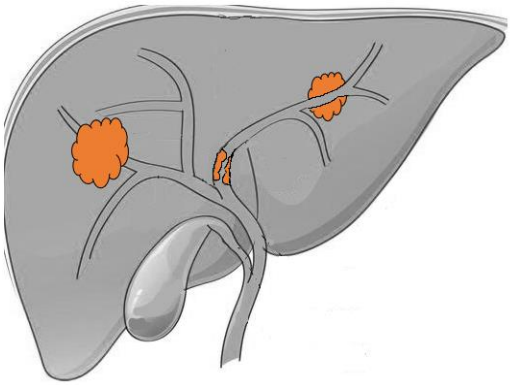

Figura Nro. 3
Colangiocarcinoma: de derecha a izquierda; expansivo o formador de masa, intraductal y periductal.

b) Adenocarcinoma Pancreático

El adenocarcinoma es la neoplasia maligna pancreática más común en adultos. Alrededor de 70% de los tumores se producen en la cabeza, cuello y proceso uncinado y generalmente se manifiestan con

ictericia obstructiva secundaria a la estenosis de la porción intrapancreática del conducto biliar común.

El estudio inicial en pacientes con sospecha clínica de afectación pancreática es la ecografía abdominal, debido a tratarse de un estudio sencillo y su amplia disponibilidad en los centros de salud. Permite detectar la neoplasia pancreática que se observa como una lesión hipoecoica y mal definida, valorar la vía biliar en conjunto con el conducto pancreático, evaluar las estructuras vasculares peri pancreáticas bajo la técnica de Doppler color, metástasis hepáticas y en ocasiones implantes peritoneales. Existen ciertas limitaciones en este estudio del páncreas como, por ejemplo, la interposición de gas intestinal o panículo adiposo importante, es un estudio "operador-dependiente" por lo que, aún en manos de expertos, tiene baja sensibilidad y especificidad para determinar la resecabilidad (63% y 83% respectivamente).

La TC es el método de imagen más utilizado para la detección, caracterización y evaluación preoperatoria del adenocarcinoma pancreático, ya que aporta resolución espacial y amplia cobertura anatómica. También es una herramienta fundamental para la planificación quirúrgica y seguimiento de los pacientes tratados de cáncer de páncreas. En la TC con contraste intravenoso, la lesión suele ser hipodensa con respecto al tejido pancreático. Aunque hay que tener en cuenta que alrededor del 10% de los adenocarcinomas de páncreas son isodensos en relación al parénquima pancreático no tumoral, y es una forma de presentación más característica de lesiones de pequeño tamaño (≤ 2 cm). En estos casos, el diagnóstico de neoplasia pancreática se puede apoyar en signos indirectos como:

1. Interrupción y obstrucción ductal abrupta.
2. Efecto masa y/o convexidad del contorno pancreático.
3. Atrofia distal del parénquima pancreático.
4. Dilatación y estenosis de los conductos biliar y pancreático: signo del doble conducto, más común en tumores que asientan en la cabeza pancreática.

Las imágenes por tomografía computada y RMN son igualmente eficientes en la detección del tumor (sensibilidad de 91% y 84% respectivamente) y en la evaluación de márgenes de resecabilidad (sensibilidad de 82% y 81% respectivamente).[17]

c) Carcinomas ampulares y periampulares

Los carcinomas periampulares se localizan dentro del radio de 2 cm la papila en el duodeno e incluyen cuatro tipos diferentes de neoplasias, aquellas se ubican en (a) la ampolla de Váter, (b) el conducto biliar distal intrapancreático, (c) la cabeza y proceso uncinado del páncreas, y (d) en duodeno.

Figura Nro. 4
Carcinoma peri ampular: clasificación según localización: de la ampolla de Váter, del conducto biliar distal intrapancreático, de la cabeza y proceso uncinado del páncreas y en duodeno.

El carcinoma ampular es un tumor raro maligno que se origina en la ampolla de Váter que puede aparecer en las imágenes por RM como una masa nodular pequeña, engrosamiento peri ductal o abultamiento de la papila duodenal. Si se identifica, la masa es isointensa relativa a la pared duodenal adyacente en secuencias T1 ponderadas y muestran intensidad de señal variable en secuencia T2 ponderada. En las imágenes de fase arterial, la masa es hipointensa en relación al tejido duodenal circundante y muestra realce tardío al contraste.

La colangiopancreatoRM puede mostrar dilatación abrupta marcada del conducto biliar común distal o del conducto pancreático sin signos de pancreatitis o una masa pancreática o presencia de lito. La malignidad en el conducto biliar común distal puede manifestarse como el engrosamiento irregular de la pared ductal con obliteración de la luz o como una masa polipoide intraductal.

La identificación de una masa ampular, abultamiento ampular, estrechamiento irregular asimétrico luminar del CBC distal y dilatación biliar difusa intra y extrahepática ascendente, son signos de obstrucción ampular maligna mientras que un estrechamiento simétrico regular del CBC con dilatación central biliar sin la presencia de una masa ampular o abultamiento de la papila son hallazgos de una obstrucción benigna.

4) Clasificación

La clasificación de Bismuth- Corlette es la más utilizada para las EBM y EBB debido al colangiocarcinoma hiliar. Esta clasificación se basa en la localización de la estenosis y es utilizada por los cirujanos para identificar el nivel biliar para realizar la reparación y anastomosis. Las estenosis de Tipo I se localizan a más de 2 cm distal de la confluencia del hepático izquierdo y derecho, las de Tipo II se localizan a menos de 2 cm de la confluencia. En el Tipo III la estenosis compromete la confluencia, pero no afecta su permeabilidad y las de Tipo IV envuelven la confluencia y la interrumpen.

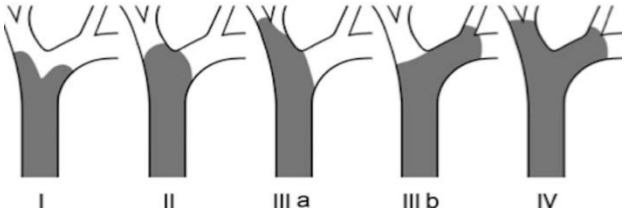

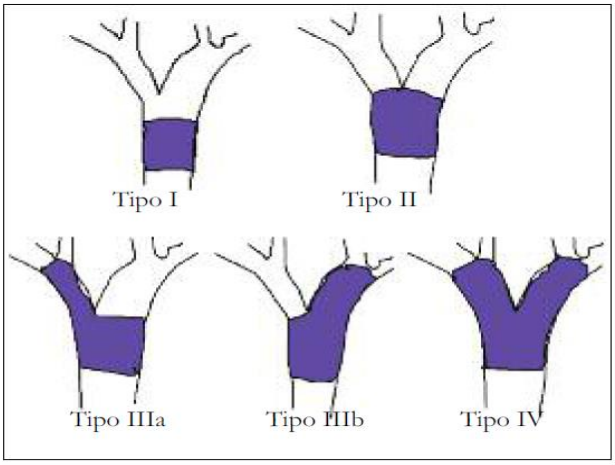

Figura Nro. 5
Clasificación de Bismuth- Corlette es la más utilizada para las estenosis benignas y malignas por colangiocarcinoma hiliar.

Tipo	Descripción
A	Perdida desde el conducto cístico o un conducto pequeño hepático
B	Oclusión de un conducto hepático derecho aberrante
C	Transección de un conducto hepático derecho sin ligadura
D	Lesión lateral de la vía biliar principal
E1	Estenosis distal del conducto hepático común a mas de 2 cm del hilio
E2	Estenosis proximal del conducto hepático común a menos de 2 cm del hilio
E3	Estenosis hiliar con preservación de la confluencia
E4	Estenosis hiliar con afectación de confluencia y perdida de comunicación entre el conducto hepático derecho y el izquierdo
E5	Estenosis de un conducto hepático derecho sectorial aberrante solo o asociado a una lesión concomitante del conducto hepático principal

Cuadro Nro. 3
Clasificación de Strasberg para lesiones de la vía biliar

Otra clasificación también utilizada es la clasificación de Strasberg, que originalmente fue descripta para las lesiones laparoscópicas de los conductos biliares. La clasificación de Strasberg también tiene en cuenta la presencia de fuga biliar y lesiones laterales. Cuando una estenosis involucra un conducto hepático sectorial aberrante derecho solo o con lesión concomitante del conducto hepático común se considera como una lesión de Tipo V.

5) Presentación clínica

Los síntomas clínicos de la obstrucción de la vía biliar incluyen ictericia, prurito y coluria por la excreción renal de bilirrubina. Los síntomas inespecíficos como pérdida de peso, fiebre, náuseas, vómitos y malestar general deben tenerse en cuenta que depende de la causa subyacente.
En casos avanzados, la obstrucción biliar puede llevar a colangitis ascendente, septicemia a Gram negativo y absceso hepático. En pacientes con obstrucción biliar de origen maligno (OMB), la obstrucción distal previene la colangitis ascendente en la mayoría de los pacientes y la dilatación ductal al momento de la presentación puede ser importante a pesar de la ausencia de fiebre o leucocitosis[12] .

La detección temprana es infrecuente debido a que el screening se basa en los síntomas, los cuales suelen ser inespecíficos y menores, a pesar de la presencia de enfermedad avanzada. En estos pacientes, las estrategias de tratamiento incluyen procedimientos percutáneos y endoscópicos biliares para descompresión paliativa.

6) Diagnóstico imagenológico

Los métodos de imagen no invasivos incluyen la ecografía, la tomografía computada y la resonancia magnética con colangioresonancia y en un futuro contaremos con la fusión de imágenes. Los métodos mini invasivos para el estudio de las estenosis biliares comprenden a la colangiografía transparietohepática (CTPH), la pancreatocolangiografía retrograda endoscópica (CPRE) y la ecoendoscopía.

a) Metodos no invasivos

a*) Ecografía

La ecografía es un método de cribado (screening) útil y preciso para diagnosticar obstrucción biliar y determinar el nivel de la obstrucción. El diámetro del conducto hepático común normal es de hasta 6-7 mm en adultos. En equipos con alta resolución, se pueden observar con conductos biliares intrahepáticos, pero estos no deberían medir más de 2 mm y no deben ser mayores del 40% del diámetro de las venas portales que los acompañan.

Los conductos biliares dilatados intrahepáticos dan la apariencia de un hígado con “muchas tuberías” o “queso gruyere”.

b*) Tomografía computada (TC)

De los estudios no invasivos, la tomografía computada multislice (TC), si bien tiene una sensibilidad menor a la reportada por la resonancia para la determinación de la extensión de la estenosis biliar, ha probado ser de gran ayuda para caracterizar en 3 dimensiones las estenosis biliares y las oclusiones previo a procedimientos percutáneos o a la reconstrucción anastomótica bilioentérica.

En TC, el límite superior del diámetro del conducto hepático común se considera normal hasta 6 mm y del conducto colédoco de 9 mm aunque se acepta valores mayores en pacientes colecistectomizados. Los conductos intrahepáticos mayores de 2-3 mm. de diámetro o que se fusionan en vez de dispersarse, se consideran anormales.

	Imágenes de Ecografía	Imágenes de TC	Imágenes de RMN
Colangiocarcinoma Intra hepático	Masa de bordes irregulares con halo hiperecoico	Atenuación homogénea. Realce periférico inicial, con retención tardía central, retracción capsular, nódulos satélites y dilatación ductal	Hipointenso en secuencias T1 e hiperintenso en secuencias T2 y características similares las imágenes por TC
Colangiocarcinoma Peri Hiliar	Dilatación de la vía biliar intrahepática, con vía biliar extrahepática normal.	Engrosamiento peri ductal, realce tardío. Dilatación de la vía biliar intrahepática	Engrosamiento peri ductal, realce tardío. ColangioRMN: vacío de señal en confluencia ductal. Dilatación biliar proximal.
Colangiocarcinoma Distal	Dilatación de vía biliar intrahepática y extrahepática.	Engrosamiento peri ductal con realce tardío y dilatación de la vía biliar proximal.	Engrosamiento peri ductal con realce tardío y dilatación de la vía biliar proximal.
Carcinoma Vesicular	Masa en la topografía vesicular, engrosamiento irregular de la pared vesicular y/o lesión polipoide.	Masa de baja densidad con focos de realce en la topografía vesicular. Engrosamiento irregular de la pared vesicular y/o lesión polipoide.	Masa que reemplaza la vesícula con extensión al hígado, engrosamiento de la pared vesicular y/o lesión polipoide. Obstrucción en la confluencia biliar
Carcinoma Ampular	Dilatación de la vía biliar y del ducto pancreático.	Abombamiento, irregularidad y nodularidad de la papila con dilatación de la vía biliar proximal.	Abombamiento, irregularidad y nodularidad de la papila, con dilatación de la vía biliar proximal.
Carcinoma de Páncreas	Masa hipoecoica en la cabeza del páncreas.	Masa de baja densidad e hipo vascular en la cabeza del páncreas. Signo del doble conducto. (obstrucción del conducto pancreático y del colédoco con dilatación de los mismos)	Masa hipointensa en secuencias T1, ligeramente hiperintensa en secuencias T2, hipo vascular, con lobulación del contorno pancreático. Signo del doble conducto.
Carcinoma de duodeno	Dilatación de la vía biliar y del conducto pancreático	Engrosamiento mural duodenal irregular, estenosis anular, frecuente compromiso transmural. Dilatación de la vía biliar	Engrosamiento mural irregular excéntrico, con estenosis anular y compromiso transmural. Dilatación de la vía biliar

Cuadro Nro. 4

Cuadro comparativo de las imágenes ecográficas y tomográficas de patología maligna que produce estenosis biliar.

Los avances en la tecnología de la TC, incluyendo el desarrollo de la TC multidetector y la creación de software para el procesamiento de las imágenes mejoraron de manera significativa la habilidad de la TC para diagnosticar la patología biliar obstruc-tiva. La TC dinámica con contraste, recons-trucción volumétrica, proyección de máxima intensidad (MIP) y de mínima intensidad (MinIP) proveen las herramientas necesarias para el mapeo vascular y la representación de la vía biliar.[14]

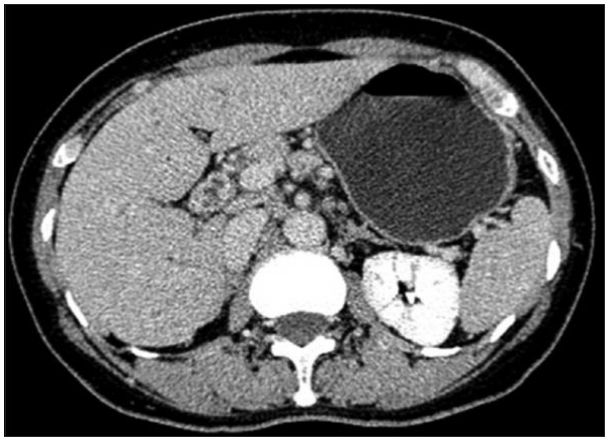

Figura Nro. 6
Corte axial de imagen tomográfica: en la imagen de la arriba se observa dilatación segmentaria de la vía biliar (flechas) signo de estenosis de la vía biliar. En la imagen de abajo se observa el engrosamiento de las paredes de la vía biliar, cuadro compatible con estenosis de la misma (flecha)

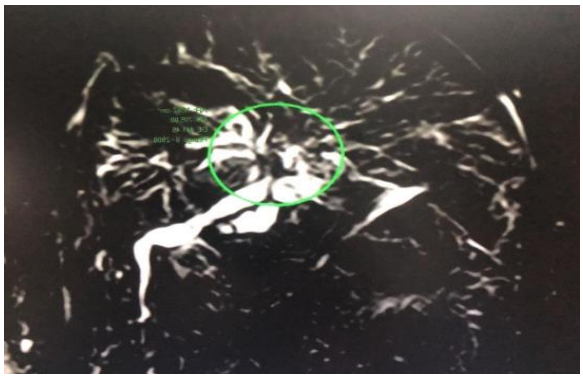

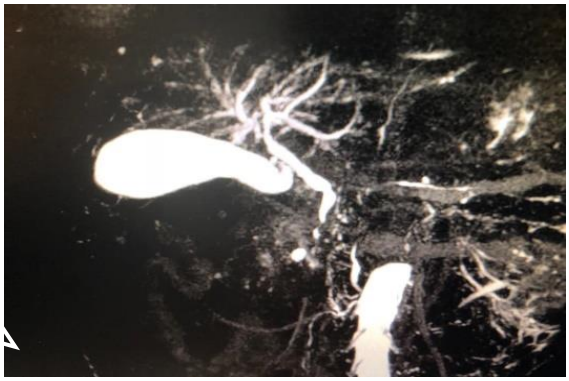

Figura Nro. 7
Imágenes de colangiocarcinoma; en la imagen de arriba se puede observar la solución de continuidad de la vía biliar en la localización de la confluencia (circulo verde). En la imagen de abajo se observa la interrupción de la continuidad de la vía biliar distal y la papila (circulo verde)

c*)) Colangiopancreatografía por resonancia magnética (CRMN)

Las imágenes por RMN y ColangioRMN (CRMN) para la evaluación de la vía biliar de alta resolución con contraste en los tejidos blandos y la capacidad de ayudar a evaluar con precisión el alcance de la afectación ductal periférica son las principales ventajas de la RMN.[13]

En cuanto a la CRMN su fundamento consiste en acentuar las diferencias entre el tiempo de relajación de la bilis, que es un fluido relativamente estático, y el resto de los tejidos solidos que se encuentran alrededor de la vía biliar como el hígado o el páncreas. Para obtener este efecto, se utilizan secuencias muy ponderadas en T2 y secuencias rápidas para minimizar los

efectos por el movimiento como la respiración o los latidos.[19]

En el momento de la aplicación clínica de las colangiopancreatoresonancia (CRMN), hace más de una década, la CRMN se consideraba una nueva técnica con potencial cuestionable para ilustrar el árbol biliar y conductos pancreáticos. Desde esa época, sin embargo, la CRMN ha demostrado tener un amplio rango de aplicaciones clínicas y ha reemplazado virtualmente la CPRE diagnostica. La aceptación de la RM se relaciona con los refinamientos técnicos como los avances en el hardware y software que han mejorado notablemente la calidad de la imagen y reducido el tiempo de la examinación. Estas mejoras consisten en el desarrollo de secuencias independientes de la respiración que suprimen los artefactos asociados a clips quirúrgicos, stents, gas en víscera hueca y permite la adquisición de las imágenes en secciones con grosor de 2-5 mm.

La CRMN se realiza con secuencia T2 altamente ponderada que ilustra el fluido en la vía biliar mientras suprime las señales de fondo de estructuras sin fluido.

La secuencia de eco de spin rápido de un solo disparo (SSFSE) es secuencia de un periodo corto de adquisición y resolución espacial relativamente alta. Las desventajas incluyen una imagen borrosa inducida por la duración de la toma de la secuencia y los artefactos de flujo dentro del árbol biliar que pueden ocasionalmente simular un cálculo.

Un enfoque relativamente reciente es el uso de secuencias de pulso tridimensional con eco de spin rápido con recuperación rápida, las cuales pueden ser en apnea o disparadas por la respiración, provee adquisición volumétrica con secciones finas y resolución isotrópica que pueden ser reformadas en cualquier plano.

Una alternativa a las secuencias altamente ponderadas en T2 en CRMN es el uso de agentes de contraste con excreción biliar acoplados a secuencias ponderadas en T1 con gradiente de eco.

Las ventajas de las secuencias ponderadas en T1 con contraste incluyen la posibilidad de la información funcional, delinear si existen fugas biliares y el hecho de que la supresión del fondo de ascitis y fluido intestinal sea menos problemático.

A diferencia de la CPRE, la CRMN no expone a los pacientes a radiaciones ionizantes ni a contraste iodado. Es útil en la evaluación de pacientes con CPRE incompleta o fallida. Tiene la capacidad de identificar conductos proximales, así como una obstrucción de alto grado lo cual lo hace vital en el planeamiento de la estrategia quirúrgica, percutánea o endoscópica. [14]

b) Métodos invasivos

a*) Colangiografía transparietohepática (CTPH)

De los métodos invasivos mínimos, la colangiografía transparieto hepática (CTPH) consiste en la punción con aguja Chiba del árbol biliar mediante fluoroscopía e inyección de medio contrastado para visualización del mismo, por lo que se trata de un método diagnostico que permite el tratamiento percutáneo de la patología si esta así lo requiere.

La CTPH técnicamente compromete un trayecto del parénquima hepático y permite la realización de un drenaje biliar basándose en la presentación clínica y hallazgos en la fluoroscopía. De modo que se puede utilizar este método como diagnostico y posible terapéutica.

Modalidad	Sensibilidad para detectar la obstrucción (%)	Especificidad para clasificar en benigna o maligna (%)	Precisión en determinar la extensión de la estenosis (%)
Ecografía	90-95	30-70	Baja
Tomografía	>90	60-90	75
RM o ColangiopancreatoRM	95-98	30-90	88-96

Cuadro Nro. 5
Sensibilidad, especificidad y precisión para determinar la extensión de la estenosis biliar según el método de imagen seleccionado.

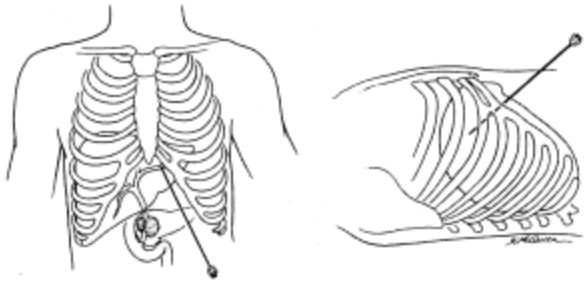

Figura Nro. 8
Orientacion de la Aguja Chiba según el abordaje izquierdo o derecho

La decisión de realizar CTPH utilizando un abordaje izquierdo o derecho depende de la localización de la estenosis biliar (lado derecho o izquierdo del árbol biliar). En el abordaje izquierdo, el acceso a la vía biliar se obtiene bajo guía ecográfica. Para estenosis biliares localizadas en el conducto hepático común o del conducto colédoco, la mayoría de los intervencionistas prefieren utilizar el abordaje derecho dado que la mayor parte del hígado tiene drenaje por el sistema ductal derecho, mientras que otros prefieren el izquierdo, ya que la utilización de la ayuda ecográfica disminuye el uso de radioscopia y la cantidad de punciones necesarias para el ingreso a la vía biliar, asociando esta ultima técnica con menores riesgos de complicaciones.

Además de la hemorragia aguda, otras complicaciones raras de la CTPH y el drenaje biliar incluyen el neumotórax, hemotórax, la lesión de la vesícula biliar o una combinación de estos. Los índices de complicaciones mayores tales como sepsis, hemorragia aguda, neumotórax y mortalidad son de 0,5 -2.5%.

b*) Colangiopancreatografía retrograda endoscópica (CPRE)

La colangiopancreatografía retrograda endoscópica es el Gold standard para la evaluación de los conductos pancreáticos y biliares. Sin embargo, debido a un gran número de ventajas que ofrece la CRMN, la ha reemplazado por amplia diferencia al identificar patologías de los conductos biliares y hepáticos. Aunque la CPRE sigue siendo útil para aclarar anatomía ductal compleja, brindando información en una CRMN equivoca o no diagnostica e identificar los conductos biliares y las fugas

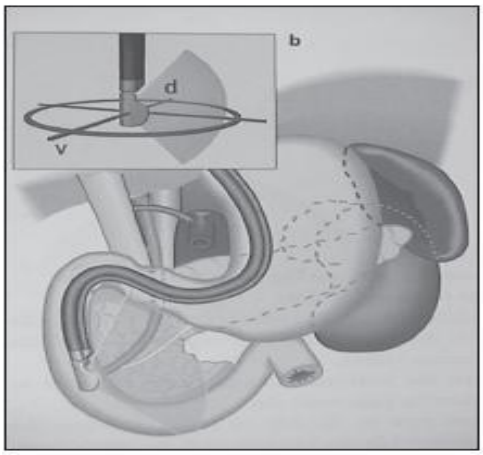

Figura Nro 9
Endoscopio de vision lateral utilizado para las CPRE

si las hubiere. La principal ventaja de la CPRE es que ofrece la herramienta diagnóstica así como la terapéutica en el mismo procedimiento, opción que CRMN no aporta.[14]

c*) Ecoendoscopía (Endoscopic Ultrasound – EUS)

La eco endoscopia fue introducida como una herramienta de investigación y ha evolucionado como un avance en la endoscopia gastrointestinal que permite imágenes de alta resolución del sistema pancreatobiliar.

Se utilizan dos tipos de endoscopios radiales y lineares, con frecuencias que van desde los 5 a los 20MHz. Las frecuencias altas proveen buena resolución, pero penetrancia limitada. El endoscopio linear puede trazar el camino de una aguja y por ello se utiliza para la PAAF guiada por EUS. La EUS es una técnica muy sensible para detectar patologías malignas pancreáticas pequeñas y de los conductos biliares y otorgan la estadificación local precisa de estos tumores.[14]

El endosonógrafo radial es el más utilizado para los exámenes diagnósticos. Cuando la ecografía con este equipo se realiza con las frecuencias de 7,5 o 12 MHz, divide la pared de todo el tubo digestivo en las siguientes cinco capas.

Cuando se utilizan transductores de mayor frecuencia, la resolución es mayor y se pueden observar hasta nueve capas, y se detallan principalmente la capa mucosa y la muscular.

El endosonógrafo lineal sólo trabaja con una frecuencia de 7,5 MHz y permite también una visión endoscópica oblicua, pero la imagen ecográfica es de sólo 160 grados, con el fin de seguir la orientación de la aguja de punción. Con este equipo completo permite hacer ecoendoscopía diagnóstica y también terapéutica: con el uso de agujas de 22G o 19G, se pueden tomar biopsias de lesiones de la pared o adyacentes a ella (mediastino, páncreas, glándula suprarrenal, etc.) y también, es posible el drenaje de diferentes colecciones o de la vía biliar.

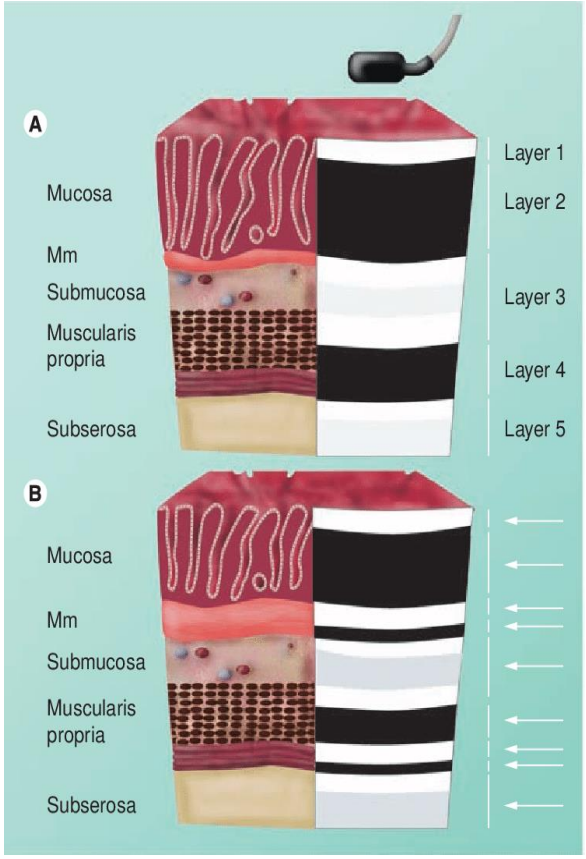

Figura Nro 9
Diferencia en la capacidad de definicion por capas entre los diferentes transductores.

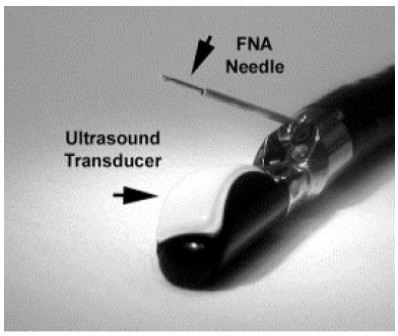

Figura Nro 10
En esta foto se aprecia la aguja utilizada para biopsia que posee en endosonografo lineal

En el caso de la vía biliar, especialmente en la detección de coledocolitiasis, demostró que tenía la misma sensibilidad que la CPRE.

El uso de los ecoendoscopios sectoriales supuso un avance cualitativo; además de introducir el Doppler en la EUS, permite la realización de biopsias (punción aspiración con aguja fina- PAAF) con control ecográfico permanente del recorrido de la punta de la aguja. Esto abrió el camino a la terapéutica en el campo de la patología biliopancreática.

La denominada ultrasonografía intraductal (UID) básicamente consiste en introducir en los conductos biliar y pancreático, con una técnica similar a la CPRE o por vía transhepática, unos catéteres que llevan un transductor ultrasónico que gira por un mecanismo mecánico y genera una imagen radial, perpendicular al eje de la sonda, aunque en determinadas circunstancias puede simular una imagen lineal.

En el caso de los ampulomas, la UID es la única técnica que permite descartar la invasión submucosa y definir el grupo de pacientes susceptibles de resección endoscópica.

Además, el procedimiento puede ser utilizado para diagnosticar enfermedades del páncreas, el conducto biliar y la vesícula cuando otros estudios no son concluyentes o son contradictorios.

Otra de las opciones de la ecoendoscopía permite la realización de elastografía, que consiste en la medición de la rigidez de los tejidos.

La elastosonografía adquiere primero los datos correspondientes a la anatomía tisular antes de la compresión. Posteriormente se aplica una pequeña presión mediante un compresor externo (transductor ecográfico) o una función fisiológica (respiración) y se adquiere otro mapa de la

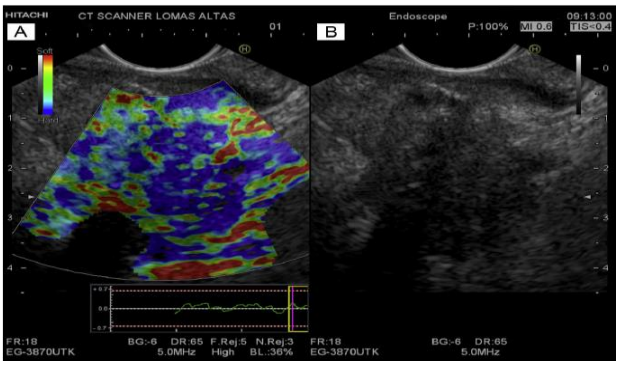

Figura Nro.11

A) Imagen de elastografía de adenocarcinoma en cuello de páncreas. Se observa un centro en color azul que corresponde al tumor (tejido rígido), sitio donde se realizó la PAAF. Rodeando al tumor, tejido pancreático normal (suave). B) Imagen en modo B de EUS de una lesión hipoecoica, heterogénea de bordes irregulares en cuello de páncreas que corresponde a un adenocarcinoma de páncreas en cuello de páncreas.

No es posible diferenciar el tumor del tejido pancreático normal circundante

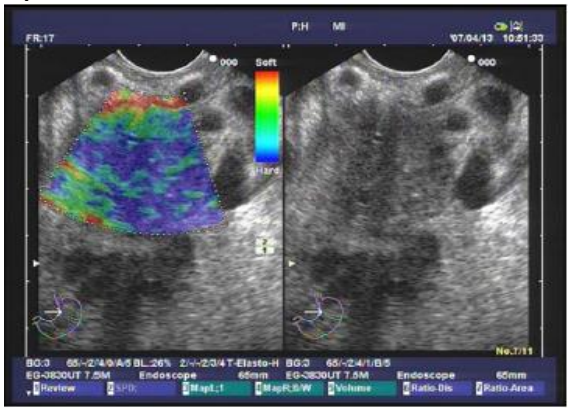

Figura Nro. 12

Estudio elastográfico cualitativo, mostrando un patrón heterogéneo de predominio azul, característico de los tumores pancreáticos malignos, en este caso de un adenocarcinoma en la cabeza de páncreas.

anatomía tisular (post compresión). El desplazamiento del tejido deformado se calcula mediante la comparación de estos 2 mapas anatómicos y se refleja en un mapa de colores. Los tejidos blandos (generalmente benignos) se deforman más que los tejidos rígidos (generalmente malignos o fibrosados por procesos inflamatorios

crónicos), y que estas diferencias pueden ser cuantificadas y diferenciadas mediante imágenes. La sensibilidad para identificar un ganglio linfático metastásico, por ejemplo, es aproximadamente de 85%. Es un método operador-dependiente y por ello, inherentemente subjetivo, al igual que la ecografía standard.[7.8.10.21]

7) Tratamientos miniinvasivos

En esta sección del capítulo desarrollaremos las distintas técnicas disponibles para el manejo de las estenosis biliares ya sean de origen benigno o neoplásico. El tratamiento de la patología estenótica consiste en devolver el diámetro natural a la vía biliar y con ello disminuir los síntomas, dependiendo del origen de la estenosis podemos elegir el tratamiento adecuado según la naturaleza de la patología. Patologías benignas por lo general requieren un tratamiento temporal mientras que las patologías de origen oncológico requieren de un tratamiento crónico.

Como métodos principales para devolver el diámetro natural a la vía biliar consiste en el drenaje de la misma ya sea vía endoscópica o percutánea.

Para lograr el drenaje de la vía biliar como primer objetivo del tratamiento previene que el paciente presente elevados valores de bilirrubinemia y fosfatasa alcalina, y por ello daño hepático, así como mitigar síntomas digestivos y sistémicos secundarios a la colestasis.

a) Drenaje biliar percutáneo (DBP)

Técnica de drenaje

Vía de acceso derecho

Por los conductos hepáticos derechos, la vía de abordaje elegida es la línea anterior axilar derecha (Fig. 8 y 12). La aguja se inserta por encima de la costilla preferiblemente 8º-9º, al menos uno o dos espacios intercostales por debajo del surco costo frénico que se observa en la inspiración profunda, lo cual ayuda evitar la invasión espacio pleural a través del seno costo-frénico. Se progresa la aguja en dirección al ángulo cardio-frénico, hueco axilar izquier-do o cuerpo vertebral D12 como puntos de referencia en el momento medio respirato-rio suspendido en un movimiento suave hacia adelante. Luego se permite una respiración superficial. Se remueve el estilete (mandril) de la aguja y se inyecta contraste diluido mediante una jeringa de 5 ml. Bajo guía fluoroscópica mediante inyección controlada de solución contrasta-da, se retira gradualmente la aguja hasta que se logra la opacificación del conducto biliar.

Si no se logra la opacificación del conducto en la primera pasada, la aguja se retira del hígado periféricamente y se re direcciona y avanza durante el movimiento respiratorio de apnea. No se debe retirar la aguja por completo para evitar las múltiples punciones de la cápsula de Glisson.

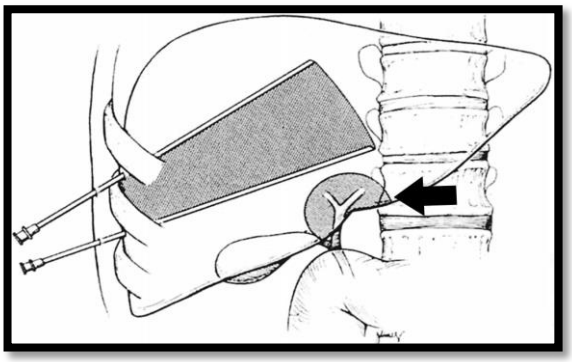

Figura Nro. 12
Orientacion de la aguja Chiba en el abordaje derecho

El punzar repetidas veces la capsula de Glisson trae como consecuencias dolor considerable, debido a la distensión de la capsula por fuga de bilis, sangre, contraste

o peritonitis por fuga de bilis hacia cavidad abdominal.

Vía de acceso izquierdo
Si se utiliza la vía biliar izquierda como acceso primario, se recomienda utilizar la guía ecográfica. Mediante el mismo procedimiento previamente detallado, la diferencia radica en la guía ecográfica, mediante la cual se disminuye las punciones, ya que la ubicación de la aguja sobre la vía biliar se realiza bajo visión directa ecográfica.

Una vez logrado el acceso a la vía biliar periférico se utiliza un alambre guía de 0.018" que se introduce por dentro de la aguja hacia la vía biliar, canulando el trayecto y se retira la aguja. Se utiliza a continuación un catéter introductor coaxial (Neff, D´Agostino, Accustick) y se avanza por el alambre guía. Estos catéteres poseen 3 partes, un mandril metálico, que le aporta cierta rigidez, otro mandril plástico y una camisa plástica, todos poseen una válvula en su extremo y el introductor D´Agostino cuenta con un puerto colangiográfico de acceso en su extremo lateral.

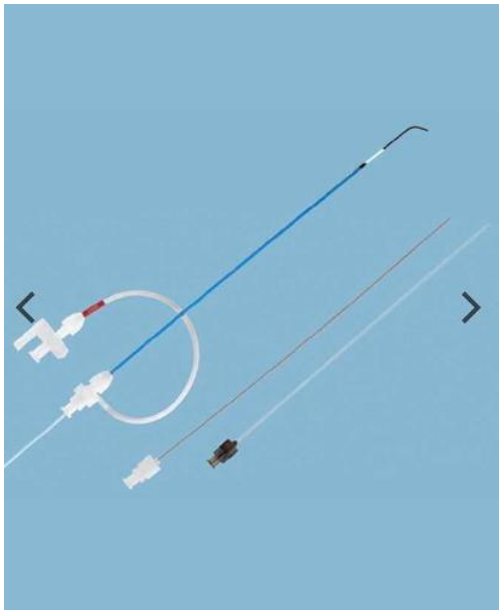

Figura Nro 13
Introductor D' Agostino

Una vez canulada la vía biliar con el introductor, este permite el acceso de catéteres angiográficos y guías 0.035" para la navegación por la vía biliar y sortear estenosis antes de emplazar el catéter de drenaje.

b) Drenaje biliar endoscópico (DBE)

La técnica de drenaje biliar endoscópico consiste en realizar una colangiopancreatografia retrograda endoscópica (CPRE) en la cual se intente canular la papila duodenal e ingresar a la vía biliar. La tutorización de la misma consiste en colocar un stent plástico a nivel de la estenosis para luego continuar el tratamiento adecuado según la patología de base. (Se detalla en otro capítulo).

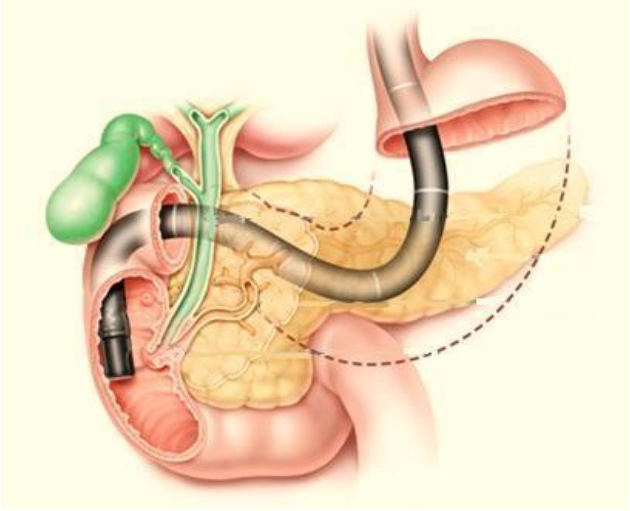

Figura Nro. 14
Imagen anatómica de CPRE, nótese la modalidad flexible del endoscopio con una cámara lateral que permite la visualización de la papila.

Complicaciones del drenaje biliar:
El manejo de las estenosis biliares malignas con DBP o DBE está asociado a mayor riesgo de complicaciones que con las estenosis benignas probablemente debido a la salud comprometida de estos pacientes. Dicho esto, los datos publicados sugieren tasa de mortalidad a los 30 días y tasa de compli-

caciones similares tanto para el DBP como para el DBE en el manejo de las EBM, particularmente cuando los factores de riesgo de coagulopatía y ascitis se corrigen previamente al DBP. Las complicaciones potenciales mayores para ambos procedimientos incluyen sangrado, sepsis de origen biliar, pancreatitis y colecistitis.

Figura Nro. 15
Stents plásticos endoscopicos, con distintas longitudes y sistemas de fijación interna.

Complicaciones del drenaje biliar percutáneo.

Las complicaciones más frecuentes del drenaje percutáneo biliar se clasifican en 2 grandes grupos:

-**asociadas al procedimiento** (hematoma subcapsular hepático, bilirragia, coleperitoneo)

-**asociadas al catéter** (puede ser por obstrucción del mismo, generando ictericia o colangitis, desplazamiento o incluso la extracción involuntaria del mismo, ya que su parte proximal se encuentra expuesta al exterior)

Complicaciones del drenaje biliar endoscópico (stent plástico)

Las complicaciones más frecuentes se dan durante el procedimiento en si y luego, con el paso del tiempo, la obstrucción de stent plástico con los detritos generados por la bilis, lo que generalmente motiva al recambio del mismo.

Cuando la hemorragia ocurre luego del DBP, la fuente de sangrado es generalmente una rama de la vena porta debido a su proximidad de las fenestras laterales de los catéteres. En estos casos, por lo general es suficiente realizar una colangiografía y ajustar la posición de las fenestras, y ocasionalmente es necesario recambiar el catéter por uno de mayor diámetro. Si es una rama pequeña, el sangrado se detiene de manera espontánea debido a la baja presión venosa del sistema porta, aunque se han observado excepciones en pacientes con parámetros de la coagulación anormales, aquellos con cirrosis y con daño en ramas mayores del sistema porta, por ello es importante acceder al sistema biliar periférico.

La lesión arterial es poco frecuente en estos pacientes. Cuando ocurre el daño arterial, se manifiesta como sangrado pulsátil con sangre roja rutilante, con caída constante y lenta del hematocrito (o una caída abrupta) y/o melena. Otra pista del sangrado activo es la pérdida de sangre roja alrededor del catéter en vez de por dentro del mismo. En estos casos debe realizarse una arteriografía y debe realizarse la embolización de la arteria sangrante en el pseudoaneurisma hepático arterial o en el sitio de extravasación activo.

Las complicaciones mayores para el DBE incluyen perforación intestinal y sangrado de la esfinterotomía y por punciones transgástricas o transduodenales. La pancreatitis puede resultar de la distensión del conducto pancreático por la utilización de medios de contraste, lesión u obstrucción por bilis de viscosidad aumentada, litos o stent.

Cuando un catéter de drenaje externo es necesario debido al fallo de acceso interno, las complicaciones a corto y largo

plazo incluyen anormalidades electrolíticas y mal nutrición. La pérdida excesiva de bilis rica en bicarbonatos puede provocar hipotensión ortostática, insuficiencia renal pre renal, hiponatremia y un descenso de los niveles de bicarbonato sérico. Estas anormalidades se estabilizan cuando se logra del drenaje biliar con catéter interno-externo, por ello, los intentos repetidos para su éxito deben ser realizados para evitar esta complicación a largo plazo.

c) Manejo de las estenosis biliares benignas (EBB)

Hay muchas técnicas disponibles para tratar las estenosis biliares benignas, como drenaje percutáneo y colocación de stent percutáneo. Aunque los intervencionistas han estado involucrados en el manejo de las EBB por años, no existe consenso definido en cuanto a la técnica ideal con la cual tratar a las estenosis biliares benignas.

Recordemos que como primer paso en el tratamiento es tutorizar la estenosis, es decir lograr la canulación mediante enfoque endoscópico o percutáneo. Una vez canalizada la estenosis se dispone de las siguientes técnicas para devolver a la vía biliar su diámetro y luz original:

a*) Dilatación con balón

Una vez que lograda la progresión a través de la estenosis, el intervencionista debe decidir si debe realizar la dilatación con balón.

Cuando se realiza la dilatación con balón, el balón debe tener el diámetro de al menos el calibre distal y proximal de la vía biliar, el balón puede ser mayor hasta 25-30% de su diámetro e idealmente, debe ser insuflado en el medio de la estenosis. Una vez realizada la dilatación con éxito (puede existir hasta un 20-30 % de estenosis residual y pasaje espontaneo de contraste) debe dejarse un catéter de drenaje biliar interno externo por al menos 2-4 semanas. Algunos autores prefieren catéteres de calibre menor (12 Fr o menores) mientras que otros prefieren catéteres de mayor calibre (18-20 Fr) que se dejan en dicho lugar por mayor tiempo (6 meses) para lograr la remodelación de la estenosis sobre el catéter.

La dilatación con balón percutánea tuvo su primera aparición en las décadas de 1970-1980, con estudios iniciales reportando latencia de 3 años con rangos de 38 % a 67 %[12].

Debe prestarse particular atención en pacientes con estenosis reciente (menor de un mes de evolución) de anastomosis bilio entérica post operatoria, porque la estenosis puede deberse a edema o pliegue en el sitio de la estenosis, en dichos casos la dilatación con balón resulta ineficiente. Es más, la dilatación con balón puede dañar la anastomosis reciente, resultando en una posible fuga biliar de la misma. En estos pacientes la recomendación general es colocar un catéter de drenaje biliar interno externo en el sitio de la anastomosis a menos 2 semanas antes de realizar la dilatación con balón.

El esquema de sesiones de dilatación programada consiste en al menos 3 sesiones con 3-4 semanas de distancia entre las mismas. El número de sesiones se adecua al paciente y el grado de estenosis de la vía biliar, evaluando en cada procedimiento los resultados en cuanto a la extensibilidad de la estenosis y permeabilidad posterior a la dilatación.

Cuando las dilataciones con balón standard repetidas fallan, la utilización de un balón con cuchillas es posible y seguro, con resultados mejores comparados a aquellos obtenidos solo con dilatación con balón standard. Los balones con cuchillas o

balones de corte tienen 4 cuchillas largas adosadas al balón y pueden ser útiles en el tratamiento de estenosis refractaria, en la cual las dilataciones con balón repetidas puedan haber resultado en mayor estenosis y fibrosis cicatrizal. En las series de 22 pacientes que recibieron trasplante hepático en quienes se realizaron 49 dilataciones con balones de corte, se reportaron tasas de éxito de 100% por estenosis primaria y 90% por re estenosis. Estos resultados comparados favorablemente con resultados históricos de los mismos autores utilizando la dilatación estándar con balón. Cabe señalar que no se reportaron mayores complicaciones con este método.[12]





Figura Nro 15
Balones con cuchillas en sus laterales

b*) Catéter de gran calibre mantenido

Un método diferente propuesto para resaltar la latencia del tratamiento percutáneo de las EBB incluye la utilización de catéteres de gran calibre mantenidos en el lugar de la estenosis por 6 -12 meses. Esta técnica fue inicialmente propuesta en 1970 por Ring y colab. y todavía se utiliza por varios autores como un método exitoso de reducir la tasa de re estenosis. En un estudio reciente Ludwig y colab. utilizaron este a estrategia en 47 pacientes en quienes se colocó un catéter de 10 Fr a través de la estenosis. El catéter fue reemplazado por uno de mayor calibre cada 1 -2 semanas, hasta que llegar a un calibre de 18-20 Fr. Este catéter de gran calibre se deja en el sitio, con el mantenimiento adecuado, por al menos 6 meses[12].

c*) Protocolo de Roma

El protocolo desarrollado por el Dr. Costamagna publicado en 2001 consiste en la colocación endoscópica de múltiples stents plásticos en el sitio de la estenosis para lograr así el drenaje de la vía biliar y la recicatrización por sobre este nuevo calibre alcanzado.

El protocolo consiste de los siguientes pasos: 1) se realiza colangiografía para evaluar la anatomía de la estenosis biliar (localización, longitud); 2) se realiza la esfinterotomía endoscópica y se canula la vía biliar en la localización de la estenosis con alambre hidrofílico de 0.018” o 0.035” con punta angulada o recta; 3) se realiza dilatación del trayecto estenosado, ya sea neumática o mecánica especialmente para poder colocar el stent y reducir el traumatismo por sobre la estenosis; 4) se insertan los stents plásticos optando por aquellos de 10 Fr preferentemente y largo según la longitud de la estenosis, considerando también los diámetros de la vía biliar no estenosada por encima y por debajo de la estenosis (en el caso de estenosis del carrefour el número de stents en el conducto hepático derecho y el conducto hepático izquierdo se deciden de acuerdo con la severidad de la estenosis y su extensión; 5) se realiza control trimestral

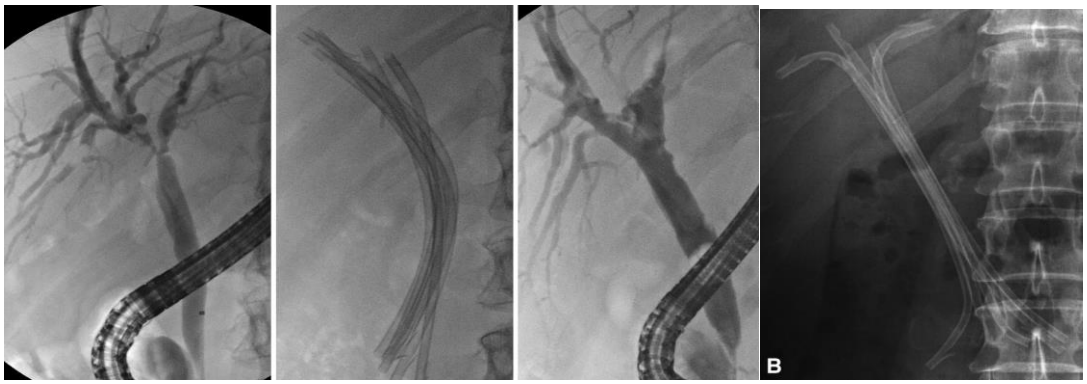

Figura Nro. 16

Secuencia de colocación de stents en estenosis de la confluencia. (B) ilustración donde se observa la colocación de stents en estenosis que compromete confluencia y ambos conductos hepáticos

endoscópico aumentando en número de stents y 6) los stents pueden ser extraídos mediante endoscopia utilizando un balón tipo Fogarty o ansa endoscópica una vez alcanzado el diámetro de la vía biliar deseado durante la colangiografía. [5.9]

d*) Dilatación sostenida con múltiples catéteres por vía percutánea

Se basa en la técnica descripta por Costamagna y col., quienes realizan la colocación de múltiples stents plásticos (10 a 12) por vía endoscópica, tutorizando la estenosis de la vía biliar principal. Es una técnica compleja debido a que la introduc-ción y recambio de dichos stents se realiza en varios procedimientos, y presenta gran dificultad cuando se trata de una anasto-mosis hepatoyeyunal.

Por vía percutánea se realiza en primer lugar el drenaje de los conductos biliares afectados. En un segundo tiempo se colo-can pequeños catéteres (dependiendo del deseo de dilatación), que tutorizan la/las anastomosis estenóticas, y deben perma-necer de 8 a 12 meses. Una vez transcu-rrido dicho tiempo se retiran todos los catéteres y se realiza una nueva colangio-grafía, evaluando la permeabilidad y buen pasaje de contraste hacia distal. El objetivo es provocar una cicatriz de un mayor diámetro alrededor de los múltiples catéteres; este método suele tener al menos un 80 % de permeabilidad a largo plazo.

Para aquellos pacientes en quienes el tratamiento endoscópico o percutáneo ha fallado, el próximo paso a seguir puede ser la técnica combinada Rendez-vous. Este Rendez-vous es una colaboración entre endoscopistas e intervencionistas.

Técnica Rendez-vous

Es una técnica mediante la cual se combinan dos procedimientos que pueden ser percutáneos, endoscópicos o quirúrgi-cos para el abordaje de la vía biliar. El término Rendez-vous (que en francés significa encuentro) fue adoptado cuando el cirujano y el endoscopista se encuentran el uno al otro a nivel del duodeno, el cirujano mediante un alambre guía de forma transpapilar y el endoscopista con el endoscopio de vista lateral para procedimientos biliares, como fue originalmente ideado por los intervencionistas mediante el acceso percutáneo transhepático para la coledocolitiasis.

En el caso particular de las estenosis de la vía biliar este enfoque nos permite el abordaje en conjunto, el intervencionista a través de la punción transparietohepá-

Figura Nro 17

Secuencia de protocolo de Roma percutáneo con catéteres de drenaje biliar. En la primera imagen observamos el drenaje percutáneo de la estenosis, en la imagen siguiente se pueden observar los dos catéteres colocados en paralelo en la estenosis y en la última imagen se observa el resultado final (nótese las marcas radiopacas de ambos catéteres)

tica accediendo a la vía biliar superior (o periférica) y el endoscopista mediante CPRE accede a la vía biliar inferior. De esta ma-nera puede intentarse la canalización de estos trayectos por ambos cabos y así lograr su drenaje

.

e*) Colocación de Stent

La utilización de stent es otra opción de tratamiento para las EBB. En particular el uso de stent metálicos auto expandibles recubiertos (retirables) fue propuesto como estrategia probable de tratamiento basándose en que poseen mayor fuerza de expansión y mayor diámetro comparado con los catéteres permanentes y su efecto de dilatación sostenida. Estos stents están recubiertos de una capa de politetrafluoroetileno y están equipados con hilos sujetados al margen superior del stent para su posterior remoción. Los stents no recubiertos no se recomiendan en pacientes con estenosis benignas, dado que la epitelización y sobre crecimiento pueden ocurrir, haciendo que la remoción del stent sea imposible.

El uso de stents biodegradables ha sido propuesto para tratar las estenosis benignas refractarias a la bilioplastia estándar. Estos stents están hechos de polidioxanona, un material frecuentemente utilizado en suturas quirúrgicas, este se degrada en 6-8 meses aproximadamente mediante un proceso hidrolítico. Los stents biodegradables, los cuales están bajo evaluación en Europa por “CE marking” (una certificación que indica la conformidad de los estándares de productos vendidos dentro del área económica europea), se proveen a los pacientes solo como productos personalizados, los stents deben ser manufacturados de manera personalizada basado en la longitud y diámetro deseado. Debido a que la polidioxanona es radio lúcida, estos stents incluyen dos marcas de platino u oro en las extremidades para hacerlos visibles. Cabe remarcar que, dado que estos stents son absorbidos por el cuerpo, no son necesarios otros proce-

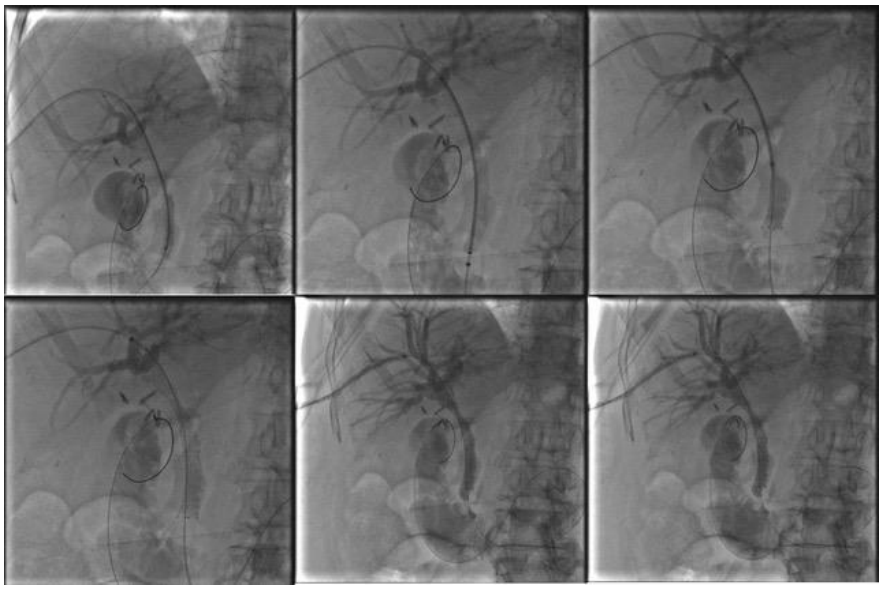

Figura Nro. 18

Secuencia de drenaje percutáneo biliar con colocación de stent metálico auto expandible. En la primera imagen se puede observar el stent todavía en el delivery (se observan las marcas radiopacas que indican inicio y final del stent), podemos observar imagen por imagen como se libera el stent y se comienza a expandir concluyendo en la imagen final dobde se realiza colangiografía en la que se demuestra el pasaje a duodeno del contraste instilado.

dimientos invasivos (tales como recambio de catéter o extracción de stent) luego de la colocación y los pacientes son generalmente dados de alta sin un acceso externo a la vía biliar. Es por ello que los stents biodegradables representan una opción de tratamiento interesante para las estenosis biliares benignas, ofreciendo potencialmente no solo mejores resultados técnicos, así como mejor calidad de vida para los pacientes gracias a la reducción de la invasión en la estrategia terapéutica[12].

d) Manejo de las estenosis biliares malignas

El estadio de las EBM determina si el paciente es candidato para cirugía resectiva curativa o una terapia menos invasiva paliativa y se determina de acuerdo a la extensión de la invasión y la presencia de enfermedad a distancia. Siempre que hablamos del tratamiento paliativo nos referimos a lograr la resolución completa o parcial de la sintomatología biliar del paciente. De la misma manera que en las estenosis benignas, el primer paso consiste en canalizar la estenosis mediante endoscopia o vía percutánea[4]. Luego se pueden realizar los siguientes procedimientos:

a*) Opciones médicas y quirúrgicas

Las opciones para el tratamiento médico y quirúrgico deben ser considerados previo a aquellas opciones mini invasivas paliativas. Las opciones de descompresión biliar temporal son más apropiadas que las permanentes si la resolución se consigue en tiempo prudencial con tratamiento médico como lo es en las obstrucciones malignas por linfoma o linfadenopatía metastásica que puede resolver con quimioterapia y tratamiento médico sin la necesidad de terapias invasivas.

En estos pacientes, las opciones de manejo pueden incluir stents plásticos, stents metálicos recubiertos extraíble, y catéteres de drenaje biliar internos o externos. Cuando los médicos consideran

la opción de resección curativa, las estrategias quirúrgicas agresivas desarrolladas en las últimas décadas pueden ser mejores opciones que el drenaje paliativo. Por ejemplo, la resección agresiva del colangiocarcinoma hiliar en conjunto con el drenaje biliar temporal y embolización de la vena porta se ha asociado a la mejora de la supervivencia cuando se compara con drenaje biliar mini invasivo y quimioterapia solamente.
De manera similar, las investigaciones demostraron que la resección agresiva del carcinoma hepatocelular en conjunto con la embolización de la vena porta, ablación termal, quimio embolización y drenaje biliar temporalizador para la obstrucción biliar se asocian a mejoría en la supervivencia cuando se compara con el drenaje mini invasivo y quimioterapia.

b*) Drenaje Biliar Preoperatorio

La aplicación más común del drenaje percutáneo biliar mini invasivo de las estenosis biliares malignas es la paliación de los síntomas en pacientes que no pueden ser sometidos al tratamiento quirúrgico resectivo. La indicación es controversial, dado que las publicaciones proveen evidencia contradictoria respectos a los riesgos y beneficios.

El drenaje preoperatorio es una práctica estándar en el caso de colangitis infecciosa y se utiliza de rutina para prevenir la atrofia del hígado afectado en pacientes que requieran un largo intervalo previo a la resección quirúrgica. Sin embargo, en la ausencia de signos de infección, la instrumentación de la vía biliar conlleva un riesgo teórico de infección de la herida quirúrgica y colangitis infecciosa. Numerosos estudios demuestran que no existe aumento de la morbilidad ni mortalidad luego del drenaje preoperatorio, o un aumento actual de la morbilidad relacionada a las infecciones quirúrgicas.

Éxito y ruta del drenaje biliar: en la mayoría de los pacientes y dependiendo de los recursos, el drenaje biliar endoscópico (DBE) tiende a ser la primera opción por sobre el drenaje percutáneo (DBP) cuando el DBE es anatómicamente posible, ya que la vía endoscópica evita el discomfort y complicaciones potenciales de los catéteres externos como el desplazamiento del mismo. En general, el DBP usualmente está reservado para pacientes en quienes ha fallado o no sea feasible el DBE, aunque esta práctica varía dependiendo del paciente y la experiencia del intervencionista y ambas técnicas siguen siendo opciones válidas para cualquier nivel de obstrucción.

El colangiocarcinoma hiliar por lo general se considera la excepción a la regla, dado que numerosos trabajos demostraron mejores resultados técnicos y clínicos del DBP por sobre el DBE.

c) Colocación de stent

Los stents metálicos auto expansibles, (SMAE), ya sean no recubiertos, parcialmente recubiertos o recubiertos por completo, se han convertido en parte del tratamiento paliativo en el manejo de las estenosis biliares malignas debido a su simplicidad y precisión para la colocación, grandes tasas de éxitos en la técnica y en la clínica y los importantes resultados a largo plazo.

Cuando se comparan los stents metálicos auto expansible para las estenosis malignas biliares, los stents plásticos son más caros y poco convenientes a largo plazo debido a su baja permeabilidad a largo plazo y la necesidad de más procedimientos endoscópicos para su recambio. Dicho esto, los stents plásticos son de gran utilidad como descompresión tem-

poraria mientras se aguarda el resultado de la biopsia e imágenes diagnosticas que pueden utilizarse para determinar el manejo clínico.

Cuando en manejo clínico se concentra en lo paliativo, el objetivo de la permeabilidad del stent es que sea mayor a la supervivencia del paciente para disminuir los síntomas y la necesidad de una nueva intervención. Los stents plásticos pueden utilizarse para alcanzar este objetivo si el pronóstico del paciente es ominoso y la supervivencia es menor de 3 meses, pero para las causas más comunes de estenosis biliares malignas inoperables (carcinoma pancreático y colangiocarcinoma) los stents metálicos auto expandibles son más apropiados, la supervivencia media de estos pacientes se encuentra entre los 2 meses y un año. Por esta razón, la colocación de stents percutáneos deben ser precedidos por la biopsia y estudios de imagen, particularmente CPRE o ColangiopancreatoRM, para establecer el diagnostico de malignidad y guiar la colocación del stent apropiado.

Para pacientes con estenosis con obstrucción biliar completa o segmentaria, la colangiopancreatoRM ofrece una mayor ventaja por sobre la CPRE en demostrar la longitud y localización de los conductos obstruidos que son inaccesibles por el contraste inyectado durante la CPRE. Por otro lado, se puede obtener mayor información durante la CPRE utilizando la técnica de doble balón, despejando el sitio de inserción del stent de bilis espesa y debris, revelando la verdadera longitud de la obstrucción, este paso ayuda a reducir el tamaño de stent requerido y la necesidad de extensión del stent a través del hilio, conducto cístico o papila, por ello minimizando los riesgos de obstrucción biliar recurrente, colecistitis y pancreatitis respectivamente.

Para obstrucción del hilio y conducto hepático común proximal, evitar la colocación del stent a través de la papila ha demostrado la mejoría de la permeabilidad a largo plazo y reducir el riesgo de colangitis ascendente y pancreatitis. La colocación de SMAE a través de la papila en pacientes con obstrucción hiliar tienen tasas de obstrucción controversiales. Cuando los SMAE se colocan de forma percutánea, el colocar un catéter de drenaje biliar interno externo permite cierta facilidad para el manejo de las complicaciones tales como sangrado y re obstrucción aguda. Esta opción representa una ventaja del DBP al DBE porque proporciona una oportunidad adicional para despejar coágulos y debris y recolocar stents en los segmentos problemáticos previo a la extracción del catéter de drenaje. De ser posible, evitar colocar el stent a través de las ramas mayores para optimizar la permeabilidad a largo plazo, sin embargo, para la obstrucción hiliar, las estenosis biliares malignas que involucran la confluencia de las ramas derecha e izquierda existen dos opciones de colocación de stent: un stent no recubierto metálico auto expansible unilateral que enjaula el costado opuesto o dos stents no recubierto metálico auto expansible, en forma de Y, que se extiende desde el conducto hepático común hasta ambas ramas intrahepáticas principales derecha e izquierda.

Complicaciones de los stents metálicos.

Las complicaciones de los stents metálicos incluyen sangrado, colangitis, colecistitis, pancreatitis, migración del stent y obstrucción. Los stents recubiertos migran y obstruyen ramas laterales más frecuentemente que los stents no recubiertos. Algunos fabricantes les han añadido características como extremos acampanados, púas y cubiertas parciales, para reducir estas complicaciones.

El riesgo de sangrado se encuentra más relacionado al punto de acceso biliar durante el drenaje percutáneo que con la colocación del stent y el tipo de stent utilizado.

La colangitis es la complicación infecciosa más común de la colocación de stent, por lo que se recomienda el uso de antibióticos intra procedimiento en todos los pacientes. La fiebre y leucocitosis generalmente resuelven con antibióticos endovenosos y, si todavía se cuenta con el catéter percutáneo, se puede realizar colangiografía por el mismo y utilizar un balón para despejar coágulos y debris en el trayecto. La colangitis luego de la colocación percutánea es menos frecuente que en la colocación por endoscopia, posiblemente debido a la descompresión rápida del conducto obstruido y el corto intervalo de colocación de catéter de drenaje percutáneo interno externo mediante el abordaje percutáneo.

La colecistitis aguda luego de la colocación de stent es generalmente provocada por la invasión del conducto cístico del tumor combinado a la colocación del stent auto expansible metálico en el orificio del conducto cístico. Esta complicación se soluciona mediante la colocación de un catéter de drenaje percutáneo de la vesícula (Colecistostomía percutánea) el cual puede ser retirado una vez que cedan los síntomas y pasados las 4-6 semanas de su colocación.

Pueden realizarse pruebas para comprobar la existencia de la fistula mediante estudio contrastado por fluoroscopía o clampeo del catéter de prueba. La demostración de la permeabilidad del conducto cístico es útil previo a la extracción del catéter, sin embargo, este hallazgo puede ser innecesario luego de una prueba de clampeo del catéter con ausencia de síntomas y disminución del débito por el mismo. En pacientes con obstrucción persistente del conducto cístico y los síntomas de colecistitis recurrentes o persistentes, puede ser necesario un drenaje externo definitivo o la ablación química de la vesícula.

La obstrucción aguda recurrente luego de la colocación del stent puede resultar en la dilatación y generar hemobilia con la formación de un coagulo que obstruya la luz o la protrusión del tumor a través de los intersticios o hacia los bordes del stent.

La obstrucción crónica recurrente usualmente proviene del sobrecrecimiento tumoral en los márgenes de los stents metálicos auto expansibles, crecimiento por dentro del stent a través de los stents no recubiertos o la proliferación de un biofilm de bacterias por dentro del entramado del stent. Si la sobrevida del paciente excede la permeabilidad del mismo, se debe repetir el drenaje endoscópico o percutáneo para reemplazar el stent en la progresión del tumor y para limpiar el trayecto de coágulos, debris o litos. Si la permeabilidad no puede ser alcanzada, se recurrirá al drenaje percutáneo con catéter interno – externo para garantizar el drenaje biliar.[12]

8) Tratamiento quirúrgico

El tratamiento quirúrgico tanto por vía laparoscópica como por vía convencional consiste en las anastomosis biliodigestiva (coledocoduodeno anastomosis y hepáticoyeyuno anastomosis) que son desarrolladas en el capítulo homónimo de esta enciclopedia.

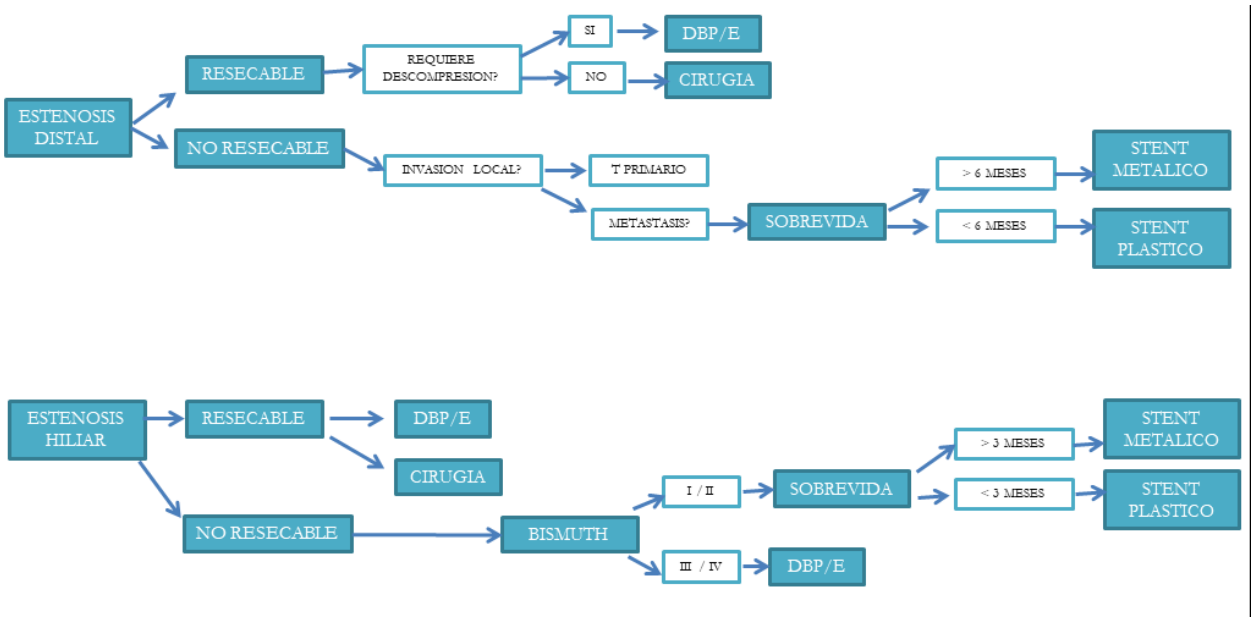

Figura Nro 19
Diagrama de manejo de EBM según su localizacion

9) Control y seguimiento

Seguimiento de drenaje percutáneo biliar interno – externo:

Los pacientes deben tener el drenaje a descarga por 24 a 48 hs. luego del procedimiento. En pacientes con sepsis, el catéter deberá permanecer a descarga hasta que los parámetros inflamatorios se hayan resuelto. En el caso de colestasis sin colangitis, se aguarda a obtener una curva de descenso de la bilirrubina. Una vez cumplidas estas pautas, se puede cerrar el drenaje externo. De esta manera, se prioriza el drenaje interno, y el catéter actúa como si fuera un stent.
Dado que el catéter tiene una porción externa, esta es proclive a extracción involuntaria o el contenido de la vía biliar puede provocar la oclusión del catéter. Es por ello que debe realizarse seguimiento del paciente por ambulatorio al menos cada 3 meses para evaluar la clínica del paciente, junto con estudios de laboratorio y constatar la permeabilidad del catéter para programar eventual recambio del mismo.

Debido a que las fenestras de los drenajes percutáneos tienen un diámetro pequeño y la densidad de la bilis hace que estas se obstruyan con facilidad, se cree que la efectividad a largo plazo del drenaje se debe a que la bilis permanece transcurriendo por la periferia del catéter durante los movimientos respiratorios, manteniendo un buen tránsito distal de bilis hacia el tubo digestivo.

En caso de un drenaje endoscópico, nos valdremos de la clínica del paciente y los estudios por laboratorio para evaluar la permeabilidad del mismo. Clínicamente la presencia de heces coloreadas es un indicativo que la bilis llega al tubo digestivo.

En cuanto a las dilataciones de las estenosis, la bibliografía sugiere realizar al menos 3 sesiones de dilatación espaciadas por un mes cada una, siempre ofreciendo un catéter de mayor French (Fr) en cada sesión de dilatación, permitiendo la re cicatrización sobre el diámetro de este último. Luego de la última sesión, se aguardará un mes con dicho catéter y se debe realizar una fistulografía para eva-

luar la luz apropiada de la vía biliar previo a la extracción del catéter.

El seguimiento de pacientes con stent metálico consiste en la evaluación clínica y bioquímica del paciente ya que los parámetros que nos guiarán hacia una eventual obstrucción del mismo se verán reflejados en estos estudios.

El uso de acido ursodesoxicólico en forma sistemática es discutido y no hay evidencias que prolongue la permeabilidad de los stent o drenajes crónicos. La función de producir una bilis menos densa a la habitual puede ser beneficioso para este fin, pero la relevancia clínica esta en discusión.

10) Conclusiones

A lo largo de este capítulo hemos descripto las estenosis de la vía biliar en sus orígenes ya sean benigno o maligno y como se manifiestan mediante síntomatología y/o signos imagenológicos. En la habilidad del profesional tratante se encuentran las herramientas para arribar al diagnóstico certero y de esta manera decidir en consenso con los especialistas y la voluntad del paciente el tratamiento apropiado para cada caso en particular.

Dado que el 80 % de las patologías que producen las estenosis de la vía biliar se deben a causas oncológicas, es de suma importancia que los pacientes sean evaluados en forma conjunta por el equipo multidisciplinario entre cirujanos, intervencionistas, oncólogos y especialistas en cuidados paliativos para que luego de consensuar se opte por la opción más apropiada y adecuada para la terapéutica de cada paciente en particular de acuerdo a la patología causante y ajustado a la sobrevida estimada valorando la posibilidad de tratamiento curativo versus paliativo.

En este capítulo se describen los distintos métodos de diagnóstico y tratamiento de una manera sencilla y entendible para lograr que esta información llegue a las manos de todos los profesionales. De esta manera, lograr la accesibilidad al recurso en salud y garantizar ofrecer al paciente los diferentes métodos disponibles para tu tratamiento.

11) Bibliografía

1. **BELTRAN M., CSENDES A., CRUCES, K**. The Relationship of Mirizzi Syndrome and Cholecystoenteric Fistula: Validation of a Modified Classification. 2008. *World Journal of Surgery*, 32(10), pp.2237-2243.
2. **BOONSTRA K., WEERSMA R., VAN ERPECUM K. , RAUWS E., SPANIER B., POEN A., VAN NIEUWKERK K., DRENTH J., WITTEMAN, B., TUYNMAN, H., NABER, A., KINGMA, P., VAN BUUREN, H., VAN HOEK B., VLEGGAAR F, VAN GELOVEN N., BEUERS U, PONSIOEN, C**.,. Population-based epidemiology, malignancy risk, and outcome of primary sclerosing cholangitis. 2013. Hepatology, 58(6), pp.2045-2055.
3. **CAMUERA GONZÁLEZ E, CORREA ZAPATA J. C., GARCÍA DE PEREDA V. DE BLAS, G. IGLESIAS HIDALGO, R. ITUARTE URIARTE; BARAKALDO.** Colangiocarcinoma:Claves diagnósticas en TC y RM. 2014. Poster no.: S-0525 *Congreso SERAM* Presentación Electrónica Educativa.
4. **CASTRILLÓN G,. GÓMEZ, D:** Obstrucción maligna de la vía biliar: hallazgos imaginológicos usuales y recientes. 2015. *Revista Colombiana De Radiologia*, 26(4), pp.4317-27.
5. **COSTAMAGNA G., TRINGALI A., PERRI V., FAMILIARI P., BOŠKOSKI I., BARBARO, F. AND LANDI, R**., Endotherapy of postcholecystectomy biliary strictures with multiple plastic stents: long-term results in a large cohort of patients. 2020. *Gastrointestinal Endoscopy*, 91(1), pp.81-89.
6. **DESHPANDE, V., ZEN, Y., CHAN, J., YI, E., SATO, Y.** y col.:, Consensus statement on the pathology of IgG4-related disease. 2012. *Modern Pathology*, 25(9), pp.1181-1192.
7. **FRIEDBERG, S. AND LACHTER, J.**. Endoscopic ultrasound: Current roles and future directions. *World Journal of Gastrointestinal Endoscopy*, 2017;9(10), 499-505.
8. **GUZMÁN AROCA, F., ABELLÁN RIVERA, D. AND REUS PINTADO, M.**. La elastografía: una nueva aplicación de la ecografía.¿Cuál es su utilidad clínica? 2014. *Radiología*, 56(4),.290-294.
9. **HOUGHTON, E.** Complex percutaneous biliary procedures: Review and contributions of a high volume team. 2019. *International Journal of Gastrointestinal Intervention*, 8(1), pp.10-19.
10. **IGLESIAS-GARCIA, J., LARIÑO-NOIA, J. AND DOMINGUEZ-MUNOZ, J:** Elastografía en la evaluación de la pancreatitis crónica. 2011 *Gastroenterología y Hepatología*, 34(9), pp.629-634.
11. **JUSSILA, A., VIRTA, L., PUKKALA, E. AND FÄRKKILÄ, M:**. Malignancies in patients with inflammatory bowel disease: a nationwide register study in Finland. 2013. *Scandinavian Journal of Gastroenterology*, 48(12), pp.1405-1413.
12. **KAPOOR, B., MAURI, G. AND LORENZ, J:** Management of Biliary Strictures: State-of-the-Art Review 2018. *Radiology*, 289(3), pp.590-603.
13. **KATABATHINA, V., DASYAM, A., DASYAM, N, HOSSEINZADEH, K**: Adult Bile Duct Strictures: Role of MR Imaging and MR Cholangiopancreatography in Characterization. *RadioGraphics*, 2014; 34(3):565-586.
14. **KHANDELWAL, N., CHOWDHURY**, y col.: Comprehensive textbook of diagnostic radiology. 2016. 1st ed. New Dheli, India: Jaypee Brothers Medical Publishers, p.vol 1.
15. **KIM MH, SEKIJIMA J, LEE SP**. Primary intrahepatic stones. 1995. *Am J Gastroenterol*, 90. pp. 540-548.
16. **LAZARIDIS K,LARUSSO N.** The Cholangiopathies. 2015. *Mayo Clinic Proceedings*, 90(6), pp.791-800.
17. **MARTÍNEZ FERNÁNDEZ T., L. HERNANDEZ MUNOZ, M. PÉREZ GIL, D. SOLIVA MARTÍNEZ, I. BELDA GONZALEZ, T. D. J. MARTÍNEZ PÉREZ; CUENCA.**2014. Adenocarcinoma de páncreas: diagnóstico, evaluación preoperatoria y criterios de resecabi-lidad. *Congreso SERAM* 2014 Poster Nº: S-0565 DOI: 10.1594/seram2014/S-0565
18. **MCLOUGHLIN, M.** Sphincter of Oddi dysfunction and pancreatitis. 2007. *World Journal of Gastroenterology*, 13(47), p.6333.
19. **MOYA- SANCHEZ. E**. Claves para el diagnóstico diferencial de las estenosis biliares: ¿Cómo nos pueden ayudar las técnicas de imagen? 2017 *Revista andaluza*

de patología digestiva, ISSN 1988-317X, Vol. 40, Nº. 6, págs. 275-282

20. **O'REILLY D., MALDE D., DUNCAN T., RAO M, FILOBBOS R.,** Review of the diagnosis, classification and management of autoimmune pancreatitis. 2014. *World Journal of Gastrointestinal Pathophysiology*, 5(2), p.71.
21. **PELÁEZ-LUNA M, ROMERO, F**., Utilidad del ultrasonido endoscópico con elastografía en la evaluación y diferenciación de las lesiones pancreáticas. 2014. *Revista de Gastroenterología de México*, 79(1), pp.62-64.
22. **QUÍLEZ CABALLERO E, AGRELA ROJAS EV, LÓPEZ RUIZ AM, CORDIDO HENRIQUEZ FEDERICA, LÓPEZ-VIDAUR F, CARRERO ALVARO, J:** Manifestaciones radiológicas del colangiocarcinoma. 2015. *Presenta-ción Electrónica Educativa*. SERAM
23. **RAZUMILAVA N, GORES, G**: Classification, Diagnosis, and Mana-gement of Cholangiocarcinoma 2013. *Clinical Gastroentero-logy and Hepatology*, 11(1), pp.13-21.e1.
24. **STONE J., ZEN Y, DESHPANDE, V.** IgG4-Related Disease. 2012. *New England Journal of Medicine*, 366(6), pp.539-551.