Capitulo IV-463
Cáncer de la vesícula biliar
Emciclopedia Cirugía Digestiva
F. Galindo y colab.

CANCER DE LA VESICULA BILIAR

Javier Lendoire

Subjefe Unidad Trasplante y Cirugía Hepática *
Jefe Programa de Trasplante Hepático **
Profesor Adjunto de Cirugía. Universidad de Buenos Aires

Luis Gil

Médico Cirujano Unidad Trasplante y Cirugía Hepática *
Médico Cirujano Programa de Trasplante Hepático **

***Hospital Cosme Argerich, Ciudad Autónoma de Buenos Aires**
****Sanatorio Trinidad Mitre, Ciudad Autónoma de Buenos Aires**

CONSIDERACIONES GENERALES

El cáncer de vesícula es un tumor de elevada agresividad y generalmente de mal pronóstico. Descripto por primera vez en dos casos de autopsia por Stoll et al. en 1777, es el tumor más frecuente de la vía biliar y el 6to en frecuencia del tubo digestivo [8, 27]. La resección completa es la única posibilidad de curación y de supervivencia a largo plazo. A pesar del incremento en el diagnóstico de carcinomas incidentales, la mayoría son diagnosticados en etapa avanzada de la enfermedad en la cual la única opción son los tratamientos paliativos[17].

LEDNDOIRE J, GIL L: Carcinoma de la vesícula biliar. Enciclopedia Cirugía Digestiva. F. Galindo y colab. Sociedad Argentina de Cirugía Digestiva. www.sacd.org.ar 2015; tomo IV-463 pág. 1-22

EPIDEMIOLOGIA Y MORTALIDAD

Una de las características de la incidencia del cáncer de vesícula es su variación en áreas geográficas y razas involucradas. Si bien es común en la India subcontinental (India, Pakistán), América del sur (Chile, Bolivia), Este de Asia (Corea, Japón) y Europa central (Eslovaquia, Polonia, República Checa), es relativamente infrecuente en otras partes de Europa, América del norte, Australia y Nueva Zelanda [17].

La incidencia para el sexo femenino presenta un rango de 1.45 cada 100.000 hab. en USA a 25.3 cada 100.000 hab. en Chile [29]. Sin embargo, las variaciones regionales en un mismo país son notables, como en Argentina donde hay una mayor incidencia en las provincias del norte (Salta) con 6.7 cada 100.000 habitantes, mayor que en

otras provincias [7]. Algunas razas, como los hispanos, indios nativos de América, indios nativos mejicanos e indios Mapuches en Chile fueron identificados como grupos de alto riesgo para desarrollar cáncer de vesicular.(4) Hay múltiples factores potenciales, heterogéneos en su origen, tanto genéticos como ambientales. Por ejemplo, los Americanos sin descendencia directa de raza indígena nativa de América no parecen presentar alto riesgo de desarrollar cáncer de vesícula[28].

El cáncer de vesícula es la principal causa de muerte por cáncer en mujeres en Chile y la mayor tasa de mortalidad se describió en la región de Araucania (35 cada 100.000 habitantes) [46].

INCIDENCIA Y FACTORES DE RIESGO

La incidencia es tres veces mayor en mujeres que en hombres, haciendo que el cáncer de vesícula sea de los pocos tumores de órganos no reproductivos que tienen más frecuencia en mujeres. Hallazgos recientes eleven la posibilidad que el cáncer de vesicular esté relacionada con los estrógenos y la progesterona [17]. La edad media de presentación varía entre los 60 y 70 años, siendo rara la presentación en personas menores de 30 años [7].

Los factores de riesgo relacionados con el cáncer de vesicular incluyen la litiasis vesicular, obesidad, unión pancreatobiliar anómala, micro-calcificaciones mucosas y pólipos vesiculares [21]. La asociación más relevante es la presencia de litiasis vesicular en un 60% al 80% [17]. El riesgo relativo de desarrollar cáncer de vesícula del paciente portador de litiasis fue estimado entre 2 y 24 veces más que en pacientes sin litiasis vesicular, dependiendo del tipo de población estudiada[8]. La asociación entre la formación de la litiasis vesicular y el desarrollo de neoplasia aparentaría ser el principal factor de riesgo, aunque también han sido descriptos el sexo femenino, la obesidad, el embarazo y la edad avanzada. Otros factores de riesgo son los relacionados a procesos inflamatorios crónicos, como la vesícula en porcelana, la colecistitis crónica o la anomalía en la unión pancreatobiliar, los cuales comparten mecanismos etiológicos comunes a los de la enfermedad litiásica.

La incidencia de cáncer reportado en pacientes con vesículas en porcelana se halla entre el 10% y el 20% [33]. Sin embargo, parecería que el patrón de calcificación es la característica más importante siendo la calcificación focal de la mucosa la de mayor riesgo sobre la calcificación difusa transmural [28].

La inflamación crónica se produce también en pacientes con anomalías en la unión pancreatobiliar debido al reflujo de las secreciones pancreáticas en el árbol biliar. Varios estudios han descripto la relación entre los pólipos vesiculares y el desarrollo de cáncer de vesícula ([29, 8]. Se presenta un mayor riesgo en los pólipos mayores a 10mm, solitarios y asintomáticos [17].

Con respecto a la relación entre la infección bacteriana y la oncogénesis, ha sido descripta en diferentes tipos de tumores. Las bacterias biliares modifican la degradación de las sales biliares con la formación de agentes carcinogénicos.

El Helicobacter y la Salmonella Typhi fueron descriptos como responsables de jugar un rol en la inflamación crónica en esta enfermedad[17,21]. También el tabaquismo, el medio ambiente y factores dietarios han sido asociados al desarrollo del cáncer de vesícula [8].

CONSIDERACIONES ANATOMICAS

La vesícula presenta una pared fina (<3mm) compuesta histológicamente por cuatro capas: 1-epitelio columnar y lamina propia, 2- capa muscular, 3-tejido conectivo perimuscular 4-serosa.(Figura 1) Algunos aspectos histológicos de la vesícula son relevantes en la invasión tumoral. La muscularis propia es fina y discontinua y sin distinción con las distintas capas como la muscular de la mucosa o la subserosa y la serosa está ausente en el área donde la vesícula está en contacto directo con el hígado. Por lo tanto, la invasión del cáncer de vesícula a través de la primera capa muscular ubica al tumor fuera del

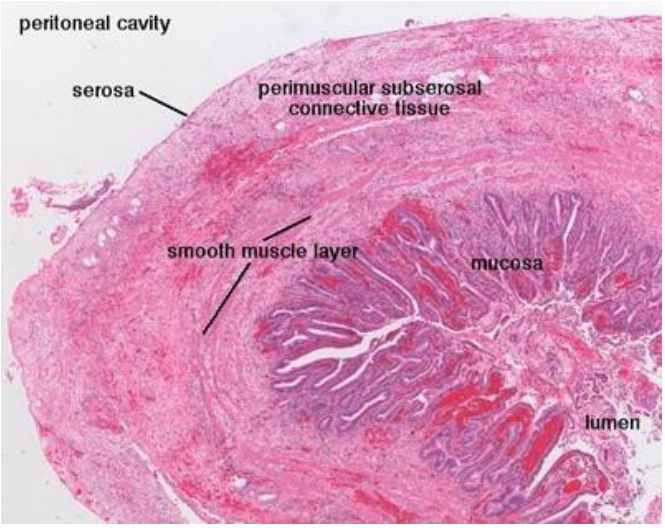

Figura Nro.1
Histología de la vesícula biliar.

órgano, comprometiendo directamente al hígado. Localizado en la región inferior del hígado (Fosa vesicular) en la unión de los segmentos 4b y 5, la vesícula se encuentra en cercanía de estructuras portales principales (Vía biliar, vena porta), duodeno y colon. Un profundo conocimiento del patrón de diseminación es esencial en el manejo de esta enfermedad. El cáncer se disemina a través de los ganglios linfáticos, la vía hematógena y endoluminal, como así también la invasión directa[2]. La comprensión de la anatomía del drenaje linfático es crucial para la estatificación adecuada y la decisión terapéutica. El drenaje linfático sigue cuatro vías, hiliar, retropancreática, celíaca y mesentérica [17].

PRESENTACION CLINICA Y DIAGNOSTICO

Los pacientes portadores de cáncer de vesícula se pueden presentar en diferentes escenarios. Los síntomas están asociados generalmente con el tipo de presentación clínica. Las dos presentaciones clínicas más frecuentes son las siguientes:

Cáncer de vesícula sospechado También denominado no incidental, es una masa vesicular identificada en los estudios preoperatorios. Puede abarcar desde una masa localizada o un tumor que invade la totalidad de la pared, (Figure 2), a un tumor polipoide (Figure 3) o a un tumor que compromete la fosa vesicular con litiasis en su interior e invasión de estructuras adyacentes. (Figure 4).

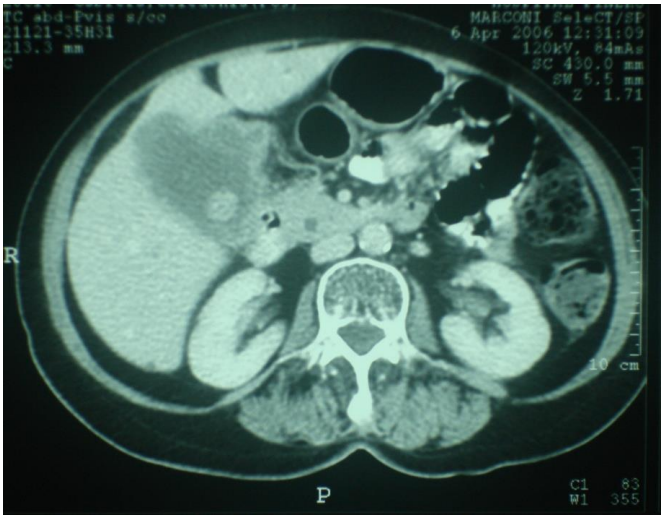

Figura Nro. 2
Tomografía computada mostrando un engrosamiento irregular de la pared de la vesícula con infiltración del parénquima hepático.

Figura Nro. 3
Tomografía computada mostrando una masa intraluminal (Tipo polipoide).

Síntomas no específicos como nauseas, dolor abdominal o pérdida de peso son similares a los presentados por pacientes con enfermedad benigna de la vesicular biliar. La ictericia es el

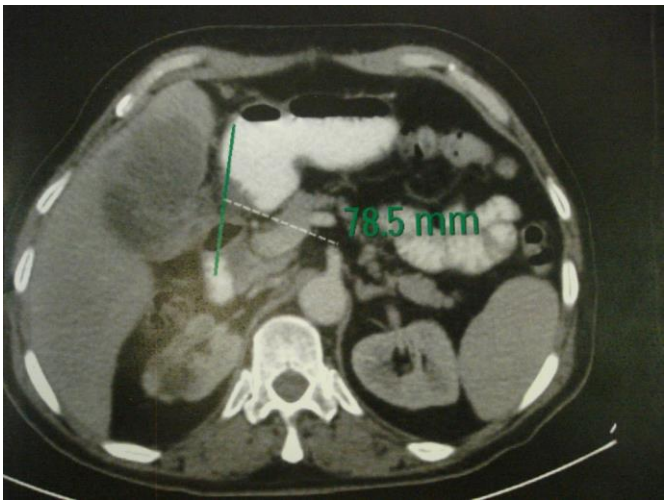

Figura Nro. 4
Tomografia computada que muestra un cancer de vesicula con invasion duodenal.

resultado de la invasión directa de la vía biliar principal, compresión ductal por la masa tumoral o por compromiso ganglionar. Pacientes con sospecha de cáncer de vesícula en el preoperatorio son más proclives a ser irresecables al momento del diagnóstico [44]. Es consenso que en aquellos pacientes con sospecha de cáncer de vesícula, la colecistectomía laparoscópica está contraindicada ya que está asociada con derrame de bilis en un 20% al 44% de los pacientes [24, 57]. Hay que prestar atención que la disección laparoscópica y la colecistectomía parcial, en estos pacientes se asocian con un riesgo mayor de derrame de bilis, diseminación peritoneal y recurrencia [37].

Cáncer de vesícula incidental en su mayoría corresponde dicha denominación cuando el diagnóstico del cáncer se establece en el examen histopatológico luego de la colecistectomía.

Desde el advenimiento de la colecistectomía laparos-cópica, la incidencia de esta presentación clínica ha aumentado significativamente y es actualmente la forma de presentación más frecuente de esta entidad.[13, 39]. Los pacientes generalmente se hallan asintomáticos y usualmente son derivados a un centro HPB (hepato-pancreato-biliar) luego del diagnóstico [29, 57]. En estos casos se debe hacer especial énfasis en obtener el protocolo quirúrgico de la colecistectomía. La información acerca de posibles derrames de bilis o intentos de realización de biopsias de la masa tumoral son de utilidad, considerando su asociación con un riesgo aumentado de recurrencias [24]. Por otro lado, el cáncer de vesícula pueden ser diagnosticado en el intraoperatorio, es decir en el momento de la colecistectomía, tanto tempranamente en la inspección inicial o luego de abrir la pieza operatoria. (Figuras 5 y 6) Es la presentación me-

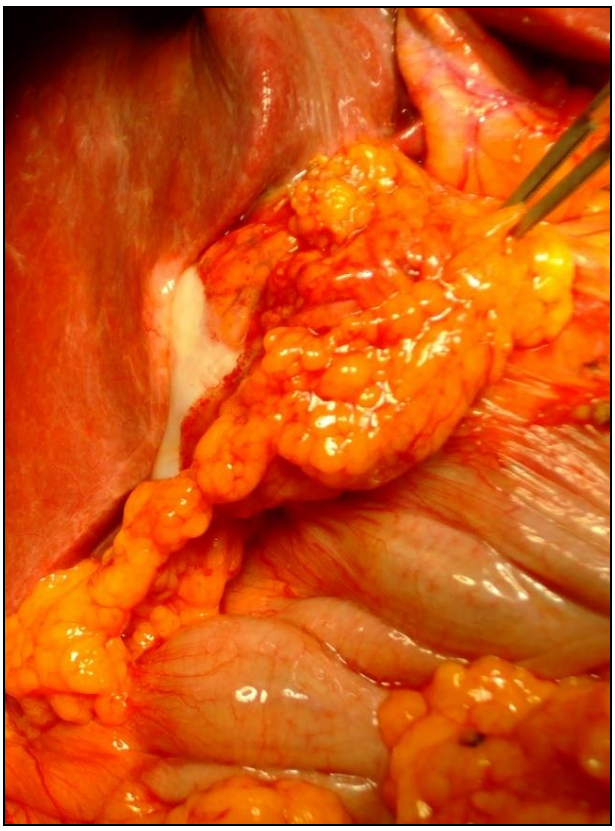

Figura Nro.5
Diagnostico de un cáncer de vesícula previo a la colecistectomía.

nos frecuente, y la recomendación si se requiere una cirugía radical, es que el procedimiento sea diferido para estadificar y obtener el consentimiento del paciente. Cabe destacar que supervivencias similares han sido demostradas en pacientes resecados en forma inmediata versus aquellos a los que se difirió su cirugía [24, 57] .

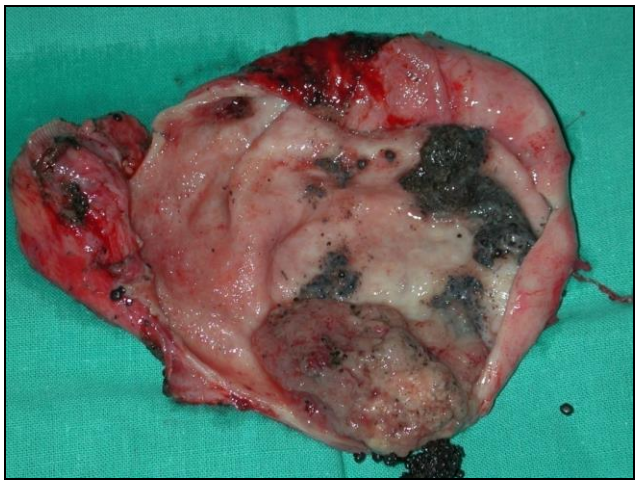

Figura Nro. 6
Diagnostico intraoperatorio de un cáncer de vesícula luego de la apertura de una pieza de colecistectomía.

Asimismo la decisión de proseguir con una resección radical depende de la experiencia y habilidad del equipo quirúrgico y de la complejidad de la institución donde se esté realizando el procedimiento. Este hecho adquiere relevancia en varios países, como la Argentina, donde es común que los pacientes con cáncer incidental sean derivados a centros con experiencia en cirugía HPB para su tratamiento definitivo [39].

DIAGNOSTICO POR IMAGENES

Los tres patrones radiológicos más frecuentes en el cáncer de vesícula son el tipo exofítico (40%-60%), el tipo infiltrativo (20%-30%) y el tipo polipoide (15%-25%).

El tipo exofítico suele aparecer en el ultrasonido como una masa de variable ecogenicidad ocupando la totalidad de la luz vesicular. Un engrosamiento focal o difuso de la pared vesicular constituye el tipo infiltrativo.

El tipo polipoideo presenta una formación heterogénea intravesicular con un contorno definido[17] (Figura 3). La ultrasonografía ha sido el estudio de elección para detectar patologías de la vesícula biliar. Es particularmente útil al detectar la presencia de una masa o un engrosamiento de la pared vesicular aunque la litiasis puede obstaculizar la visualización de un tumor. Es importante focalizarse en la pared de la vesícula, ignorando la distracción que puede producir la presencia de litiasis en la luz de la misma.

Toda vesícula que presente una pared mayor de 3mm, focal o difusa con aumento de la vascularización tiene que alertar al especialista, especialmente en áreas endémicas de cáncer de vesícula.

La ecografía también puede revelar la presencia de vesícula en porcelana, invasión de estructuras adyacentes, invasión vascular, biliar, adenopatías y ascitis.

El diagnóstico diferencial de otras entidades como barro tumoral, otras causas de engrosamiento parietal (colecistitis), pólipos benignos y otros tumores malignos. La sensibilidad del ultrasonido para diagnosticar un cáncer de vesícula esta alrededor del 40% pero se incrementa en tumores avanzados [28].

La tomografía computada helicoidal (TCH) posee un índice diagnóstico del 84% para tumores de vesícula [28]. Es una herramienta importante para diagnosticar tumores tempranos, invasión de estructuras adyacentes (especialmente vena porta y arteria hepática) y estadificar la enfermedad. El tipo de tumor puede tener realce variable, un contorno definido y una atenuación por áreas de necrosis o calcificación. El engrosamiento parietal a menudo presenta realce pero presenta diferencias entre el carcinoma y la patología inflamatoria benigna. La TCH no presenta buena sensibilidad para detectar pequeñas metástasis en la superficie del hígado y en el peritoneo[17].

La resonancia magnética se ha mostrado de utilidad en la detección de compromiso biliar, vascular y hepático. En combinación con la colangioresonancia y la angioresonancia, provee información adecuada en cuanto a la resecabilidad. La sensibilidad y la especificidad reportadas para la detección de invasión vascular es del 100% y 87% respectivamente [49].

La tomografía por emisión de positrones (PET) demostró beneficios en la diferenciación de

enfermedad maligna y benigna, en la estatificación preoperatoria y en la detección de enfermedad residual y recurrencias. La primera ventaja demostrada del PET sobre la TAH fue la capacidad para detector metástasis desconocidas en el resto del organismo (invasión ganglionar, metástasis a distancia) en contraposición a la TAH que es principalmente beneficiosa en la estatificación locorregional.(Figura 7) La detección de metástasis desconocidas por encima de un 42% y cambios en el tratamiento de un 17% fueron descriptos con el PET [52].

Figura Nro. 7
PET mostrando una metástasis ganglionar desconocida en un paciente con cáncer de vesícula sospechado

En tumores incidentales, el PET demostró su beneficio como herramienta para la selección de pacientes para resecciones potencialmente curativas [9, 63]. En una de las publicaciones más extensas del uso del PET para lesiones sospechosas de cáncer de vesícula, el valor de este método diagnóstico fue demostrado hallándose un SUV medio en enfermedades malignas del 6,14 versus 3,42 en lesiones benignas [52]. Otros estudios también han mostrado una alta sensibilidad (97,6%) y especificidad (90%) en la detección de recurrencias luego del tratamiento radical del cáncer de vesícula [38]. Recientemente Leung et al mostró que la utilización del PET sumado a la estatificación estándar con TCH fue beneficioso en el 17% de los pacientes para diferenciar lesiones dudosas diagnosticadas con TCH o RNM e identificar metástasis a distancia. En el mismo estudio los autores concluyen que el PET puede presentar falsos positivos en un 3% de los pacientes a los cuales se le indican procedimientos adicionales innecesarios [40].

La ecografía endoscópica puede utilizarse en la estatificación preoperatoria para diagnosticar tumores tempranos, como así también para tener acceso a la vesícula y los ganglios linfáticos para realizar una biopsia ecoguiada con aguja fina[17, 28].

ESTADIFICACION

La estatidicación juega un rol importante en el tratamiento del cáncer de vesícula. La mayoría son adenocarcinomas y presentan dos patrones distintos de crecimiento: infiltrativo o exofítico.

El patrón infiltrativo es el más frecuente. La estadificación TNM del American Joint Committee on Cancer (AJCC) para cáncer de vesícula se ha establecido en la clasificación estándar más utilizada mundialmente [18](Cuadro 1 y 2). Está basada en el nivel de invasión del cáncer en l a pared de la vesícula, el compromiso de los ganglios linfáticos y la presencia de metástasis a distancia. Para una estatificación adecuada, el patólogo debe realizar una detallada descripción de la pieza de colecistectomía, para definir, no solo, las características histológicas del tumor sino también la localización y el grado de penetración en la pared vesicular.(Figura 8) Ciertos aspectos aumentan la dificultad para una apropiado análisis histopatológico de la pieza y pueden ser la expli-

TUMOR PRIMARIO (T)	DEFINICION
Tis	Carcinoma in situ
T1a	Tumor invade mucosa (Lámina propia)
T1b	Tumor invade capa muscular
T2	sin extensión más allá de la serosa ó el hígado
T3	Tumor perfora la serosa (peritoneo visceral)y o invade el hígado y o estructuras de órganos adyacentes (ej.: estómago, duodeno, colon, páncreas, omentos o conductos biliares extrahepáticos
T4	Tumor invade vena portal o arteria hepática o invade 2 o más estrcturas de organos extrahepáticos
GANGLIOS LINFATICOS REGIONALES (N)	
N0	No hay ganglios metástasicos
N1	Ganglios metástasicos en el conducto cístico, conducto hepático común, arteria hepática y vena porta
N2	Ganglios metástasicos periaorticos, pericava, arteria mesentérica superior y celíacos
METASTASIS A DISTANCIA (M)	
M0	Sin metástasis a distancia
M1	Metástasis distantes

Cuadro Nro. 1

Estadificación cáncer de la vesicula biliar TNM. American Joint Commitee of Cancer[18]

ESTADIO	TNM		
0	Tis	N0	M0
I	T1	N0	M0
II	T2	N0	M0
III A	T3	N0	M0
III B	T1-3	N1	M0
IV A	T4	N0-1	M0
IV B	Cualquier T	N2	M0
	Cualquier T	Cualquier N	M1

Cuadro Nro. 2

Estadios cáncer vesicular. American Joint Commitee of Cancer[18]

versus aquellos que invaden la adventicia subhepática. Por último la evaluación del margen del conducto cístico a menudo no se realiza correctamente [2].

La clasificación de la AJCC TNM tiene la desventaja en el hecho que antes de la cirugía no hay información acerca del estadio T y N para decidir el tratamiento adecuado [18]. En pacientes a los que ya se les realizó la colecistectomía y han presentado un diagnósticode cáncer de vesícula solo el grado de invasión parietal (T) puede ser establecido. Comúnmente el ganglio cístico no es resecado con la pieza de colecistectomía y el compromiso de otros ganglios (N) o estructuras adyacentes es desconocido. En este sentido, la decisión de realizar cirugía radical se basa en la invasión parietal del tumor informada por el ana-

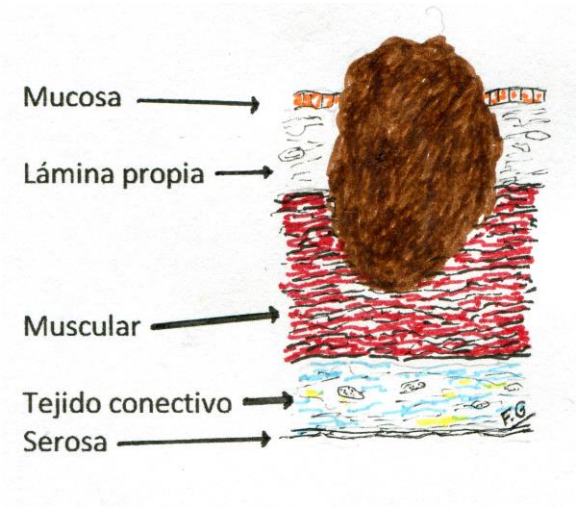

Figura Nro. 8

Ejemplo de cáncer de vesícula con invasión de la capa muscular.(T1b) (Esquemático)

tomopatólogo y complementada con los estudios de estadificación prequirúrgicos. Otros sistemas de estadificación han sido descriptos como el de la UICC y el de la sociedad japonesa de cirugía biliar [34]. Las diferencias halladas en distintos estudios con respecto al pronóstico y supervivencias pueden estar influenciadas por el sistema de estadificación utilizado en cada región [34].

DIFERENCIAS REGIONALES

Se han demostrado diferencias regionales en pacientes con cáncer de vesícula. Estudios previos han comparado distintos aspectos de la enfermedad en diferentes regiones del mundo, mostrando variaciones de distribución acorde a particularidades étnicas, raciales y de género [27].

La incidencia del cáncer de vesícula en la mujer es dos a tres veces mayor que en el hombre en Sur y Norte América, pero no en Japón.[39, 10]. A su vez, pacientes tratados en Sur y Norte América son significativamente más jóvenes que los pacientes Japoneses, y aquellos tratados en Japón presentan menor incidencia de carcinoma incidental [9].

La litiasis vesicular, es el factor de riesgo más relevante para el desarrollo de cáncer de vesícula. No obstante hay diferencias claras acorde a la región, con solo 52% de asociación con litiasis vesicular en Japón y cerca del 100% en América del Sur [11]. Estudios de biología molecular describen la existencia de diferentes procesos en la carcinogénesis que pueden justificar una patogenia diferente regional. Las diferencias en la calidad de los estudios por imágenes, en la interpretación de las mismas o en el grado de sospecha de cáncer de vesícula son factores que contribuyen a las proporciones diferentes de cáncer incidental en cada país.

TRATAMIENTO Y PRONÓSTICO

TRATAMIENTO QUIRURGICO

La resección quirúrgica representa el único tratamiento con potencial curativo en el cáncer de vesícula. El abordaje apropiado de un paciente con cáncer de vesícula depende del estadio de la enfermedad, la experiencia del centro tratante, del performance status del paciente y de la enfermedad si fue sospechada previamente a un procedimiento quirúrgico o no.

Los tumores incidentales necesitan una decisión en cuanto a si una nueva cirugía es necesaria y cuál será la adecuada desde el punto de vista oncológico. En pacientes donde el cáncer de vesícula es sospechado en los estudios preoperatorios, el tamaño de la resección depende de la profundidad de invasión tumoral y del estadio de la enfermedad. No obstante los claros beneficios que provee la cirugía radical en términos de supervivencia, hay una inadecuada utilización del procedimiento en Estados Unidos y otros países del mundo. Se ha reportado que a solo el 11,3% de 4631 pacientes con cáncer de vesícula en estadios tempranos en Estados Unidos se les realizo una cirugía radical [1]. Otro estudio basado en 2955 pacientes con cáncer de vesícula de la base de datos del SEER (Surveillance, Epidemiology and End Results) reportó una baja tasa de aplicación de la re-resección con solo un 13% de reseccines hepáticas y 7% de linfade-nectomías en pacientes con tumores incidentales [8].

Algunos aspectos para analizar del tratamiento quirúrgico son:

Estadificación laparoscópica.

Una considerable proporción de pacientes con cáncer de vesícula (38-80%) presentan enfermedad avanzada al momento del diagnóstico [3,63]. A pesar del avance en los estudios por imágenes, todavía hay un número importante de pacientes que son irresecables al momento de la intervención quirúrgica.

Algunas lesiones irresecables pueden ser identificadas mediante la laparoscopía, como los implantes peritoneales o las metástasis en la superficie del hígado. Otras, como las metástasis profundas en el parénquima hepático, invasión ganglionares no-locorregionales o enfermedad localmente avanzada, en general son diagnosticadas durante una exploración abdominal abierta. SE ha demostrado un 38% al 62% de beneficio de la laparoscopía estadificadora en la prevención de laparotomías no terapéuticas en enfermedad irresecable.[23, 67]. En un estudio publicado recientemente con 409 pacientes con cáncer sospechado de vesícula, la laparoscopía estadificadora detectó un 94% de lesiones detectables y evitó en un 55.9% laparotomías no terapéuticas en pacientes irresecables [3]. Un rendimiento menor de la laparoscopía se ha visto en pacientes con cáncer incidental (4 - 20%) [9, 67]. Varios autores sugieren que en el cáncer incidental la utilización de la laparoscopia podría ser selectiva, debiendo realizarse en los pacientes con factores de mal pronóstico como estadios T elevados, márgenes positivos o tumores de alto grado de malignidad.(19) Un periodo de tiempo prolongado entre la colecistectomía y la derivación al centro también sería una indicación para realizar este procedimiento diagnóstico [39].

Extensión de la cirugía

En tumores incidentales, el estadio T es el principal determinante de la extensión de la cirugía requerida en la re-resección. Se correlaciona directamente con la invasión ganglionar y con las metástasis a distancia.

- **Para T1a**: La colecistectomía simple con márgenes libres (en el conducto cístico) es suficiente y se considera curativa [43]. Un análisis exhaustivo por el patólogo es necesario para evaluar la profundidad máxima de la invasión y no sub-estadificar el estadio [2].

- **Para T1b**: El manejo es aun controversial. Estos tumores presentan ganglios positivos en un 16% al 20% e invasión local en un 13% al 28% lo cual lleva a diseminación loco-regional después de una colecistectomía simple [8, 45]. Estudios recientes sostienen el valor de la re-resección en este estadio tumoral, procedimiento que también ha sido denominado colecistectomía extendida o radical, la cual tiene dos componentes: 1) Resección hepática y 2) Linfadenectomía regional [24, 8].

Estudios basados en pacientes con tumores T1b, demostraron una mayor supervivencia en aquellos tratados con resecciones radicales versus los tratados con colecistectomía simple [1]. Esto ha sido demostrado en la mayor serie publicada, con 1115 pacientes con estadios T1 identificados del registro NCI SEER, la cual mostró una mejor supervivencia global y supervivencia libre de enfermedad en pacientes con estadios T1b tratados mediante resección hepática con linfadenectomía (Figura 9)[26].

- **Para T2 y T3**: estos estadios representan la mayoría de los tumores incidentales diagnosticados [19, 51]. La extensión de la cirugía es variable desde la resección hepática con linfadenectomía, que es el procedimiento más frecuentemente utilizado, a resecciones hepáticas más extensas inclusive con resección en bloque de órganos vecinos [14,19]. Se debe notar que la resecabilidad es menor en estadio T3, debido a un mayor riesgo de metástasis peritoneales y enfermedad localmente avanzada [14].

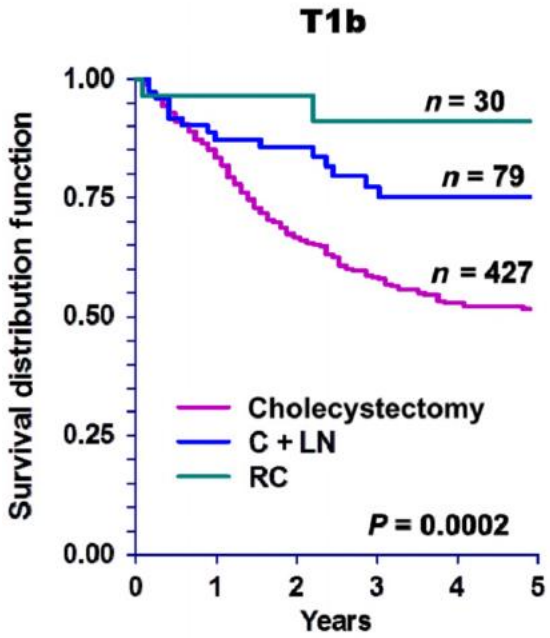

	T1b	Number at risk (12-month intervals)					
		0	12	24	36	48	60
	Cholecy-stectomy	427	309	213	161	127	108
	C + LN	79	58	48	35	30	22
(b)	RC	30	21	19	17	12	9

Figura Nro. 9
Curva de Kaplan-Meier representando supervivencia global en pacientes con cáncer de vesícula estadio 1b (T1b) (p=0.0002), por tipo de cirugía. C+LN, colecistectomía más linfadenectomia regional; RC, colecistectomía radical [26])

Resección hepática

La resección hepática en el cáncer de vesícula tiene tres propósitos. El primero es la de resecar los tumores que invaden directamente el hígado a través de la fosa vesicular. El segundo, el de prevenir micrometástasis que pueden recurrir a través de la fosa vesicular y tercero el de resecar la capsula de Glisson del lóbulo derecho por la potencial invasión del ligamento hepato-duodenal [6]. Varios tipos de resecciones hepáticas han sido descriptas para esta entidad, pero la más utilizada es la resección no anatómica de la fosa vesicular y la resección anatómica de los segmentos 4b/5.(34)Varios autores recomiendan la resección en cuña con márgenes adecuados, ya que consideran que la invasión hepática ocurre por extensión directa y por propagación linfática [56,65]. Sin embargo, otros argumentan que la resección anatómica de los segmentos 4b/5 es la más adecuada porque facilita la resección curativa con márgenes suficientes, considerando que hay menos de 1 cm desde el cuello vesicular al hilio hepático [56]. También la resección anatómica evita las metástasis por vía hematógena a través de las venas císticas que drenan en los segmentos 4b y 5 [6,56]. (Figura 10).

En tumores incidentales, algunos autores proponen que la extensión de la resección debe ser seleccionada de acuerdo al estadio T.

En un estudio multicéntrico basado en el registro Alemán con 624 pacientes se demostró mejor supervivencia en estadios T2 tratados con

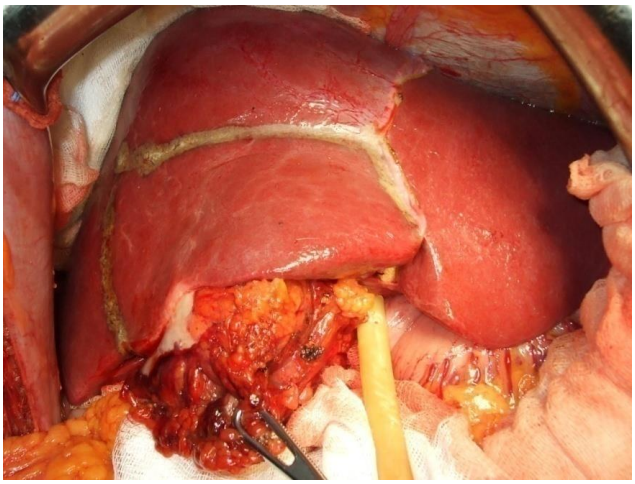

Figura Nro. 10
Resección anatómica de los segmentos 4b/5 en paciente con cáncer de vesícula no incidental. Véase el epiplón mayor invadido por el tumor.

segmentectomía 4b/5 versus las resecciones no anatómicas [24]. La incidencia reportada de hepatectomías mayores en cáncer de vesícula varí del 8% al 40% con predominancia en tumores no incidentales [29, 11, 58].

Linfadenectomía

La vía linfática de diseminación está representada por diferentes estaciones, empezando con el ganglio cístico, ganglios peri-coledocianos, peri-arteriales y retro-portales. La invasión de estos ganglios actualmente se considera N1 de acuerdo a la séptima edición de la clasificación AJCC [18]. La propagación linfática hacia los ganglios celiacos, mesentéricos superiores y inter cavo-aórticos ya representa el estadio N2 y es considerado irresecable.[18]. (Cuadro 1) El drenaje linfático no sigue patrones predictivos como se ve en pacientes con estadios T2 que pueden presentar invasión de ganglios para aórticos [8]. Una resección curativa debe incluir una linfadenectomia, la cual no solo provee información estadificadora muy importante sino también disminuye el riesgo de recurrencia local. Varios autores sostienen la linfadenectomía limitada solamente a los ganglios N1 [15, 14, 15. 12, 19]. (Figura 11) De acuerdo con el estudio de Ito y col, la evaluación por el patólogo de un mínimo de 6 ganglios linfáticos es necesaria para predecir el riesgo de recurrencia y mejorar la supervivencia global [30]. En pacientes resecados con ganglios negativos (N0) con una evaluación de ≥ 6 ganglios la supervivencia libre de enfermedad a 5 años fué del 70% en comparación con solo un 32% en aquellos con < 6 ganglios evaluados [30]. Otro estudio demostró que el número de ganglios positivos predicen mejor la evolución luego de la resección que la localización los mismos [60]. Es importante reconocer que el patólogo y la manipulación de la pieza quirúrgica son variables críticas en este proceso[52] . La linfadenectomía no está estandarizada en todo el mundo, la denominada linfadenectomia extendida es preconizada por autores orientales [61, 62]. La linfadenectomia extendida abarca los niveles N2, como los ganglios pancreatoduodenales postero-superiores y el ganglio celíaco derecho.

Recientemente se han hallado entre un 19% y un 25% de invasión ganglionar en estas localizaciones [62]. Sin embargo, el efecto terapéutico de la linfadenectomia extendida en la supervivencia a largo plazo luego de la resección radical sigue siendo controversial.

Resección de la vía biliar

Ha sido reportado previamente que la resección rutinaria de la vía biliar principal facilita la linfadenectomía, mejora la resección de la invasión oculta del ligamento hepatoduodenal y presenta una mejor supervivencia en pacientes con invasión perineural [54, 59]. (48) (Figura 11B) Otros autores han cuestionado este abordaje, demostrando que no presentaba mejorías en la tasa de resección ganglionar y que aumentaba la morbilidad con supervivencias similares por lo que han propuesto su utilización selectiva [5, 13, 51, 64]. Al momento, su indicación depende de cada centro y región, variando del 7% en Chile, 44% en los Estados Unidos y 67% en Japón, si bien la proporción de pacientes con invasión de vía biliar en cada centro fue similar y relativamente baja [11]. El conducto cístico positivo y la invasión tumoral o ganglionar de la a vía biliar extrahepática son indicaciones claras de resección de la vía biliar en esta entidad.(35)(50) Un estudio reciente ha

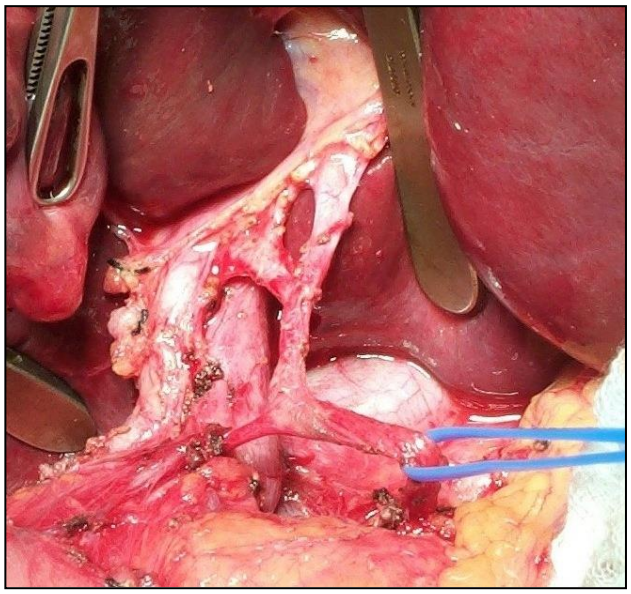

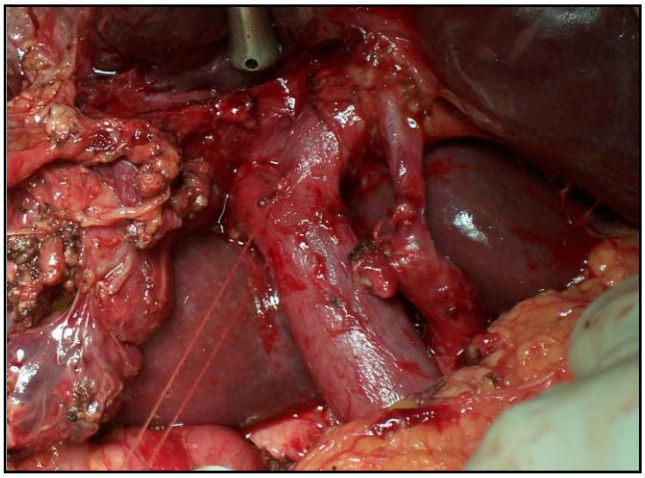

A **B**

Figura Nro. 11
Linfadenectomia N1 **A)** Sin resección biliar **B)** Con resección biliar

mostrado que la resección rutinaria de la vía biliar no presenta un valor adicional en la tasas de recurrencia salvo en estas dos situaciones lo cual refuerza la indicación selectiva de la misma [68].

Resección de los puertos de laparoscopía

Otro ítem controversial es el manejo de los puertos de laparoscopia en pacientes con cáncer incidental de vesícula. Se ha demostrado un 14% a 29% de incidencia de metástasis en los puertos de laparoscopia y su asociación con una menor supervivencia [42].

El implante en los puertos de laparoscopía está relacionado con el derrame de bilis durante la colecistectomía laparoscópica en pacientes con cáncer de vesícula insospechado o puede asociarse con la insuflación con dióxido de carbono y la tracción de los instrumentos a través de los puertos [29].

Algunos centros todavía consideran que la resección de los puertos está indicada a fin de resecar sitios potenciales de implante tumoral, mientras que para otros el implante en los puertos se considera ya una diseminación peritoneal [19].

Dos estudios recientes de EEUU y Francia no mostraron beneficios en la supervivencia o en la recurrencia en pacientes operados mediante cirugía radicales por cáncer de vesícula con resección de los puertos de laparoscopía, por lo que los autores concluyen que este procedimiento debe realizarse en forma selectiva y solo con un propósito estadicador [42, 20]. Asimismo se han referido dificultades técnicas en la identificación del lugar de resección, elevada incidencia de eventraciones y pobres resultados estéticos.

Resecciones extendidas en cáncer de vesícula avanzado

El cáncer de vesícula avanzado se relaciona con un mal pronóstico, con una supervivencia a los 5 años menor del 5% en aquellos pacientes no candidatos a una cirugía resectiva. El tratamiento quirúrgico de los tumores T3 y T4 tiende a ser más controversial ya que

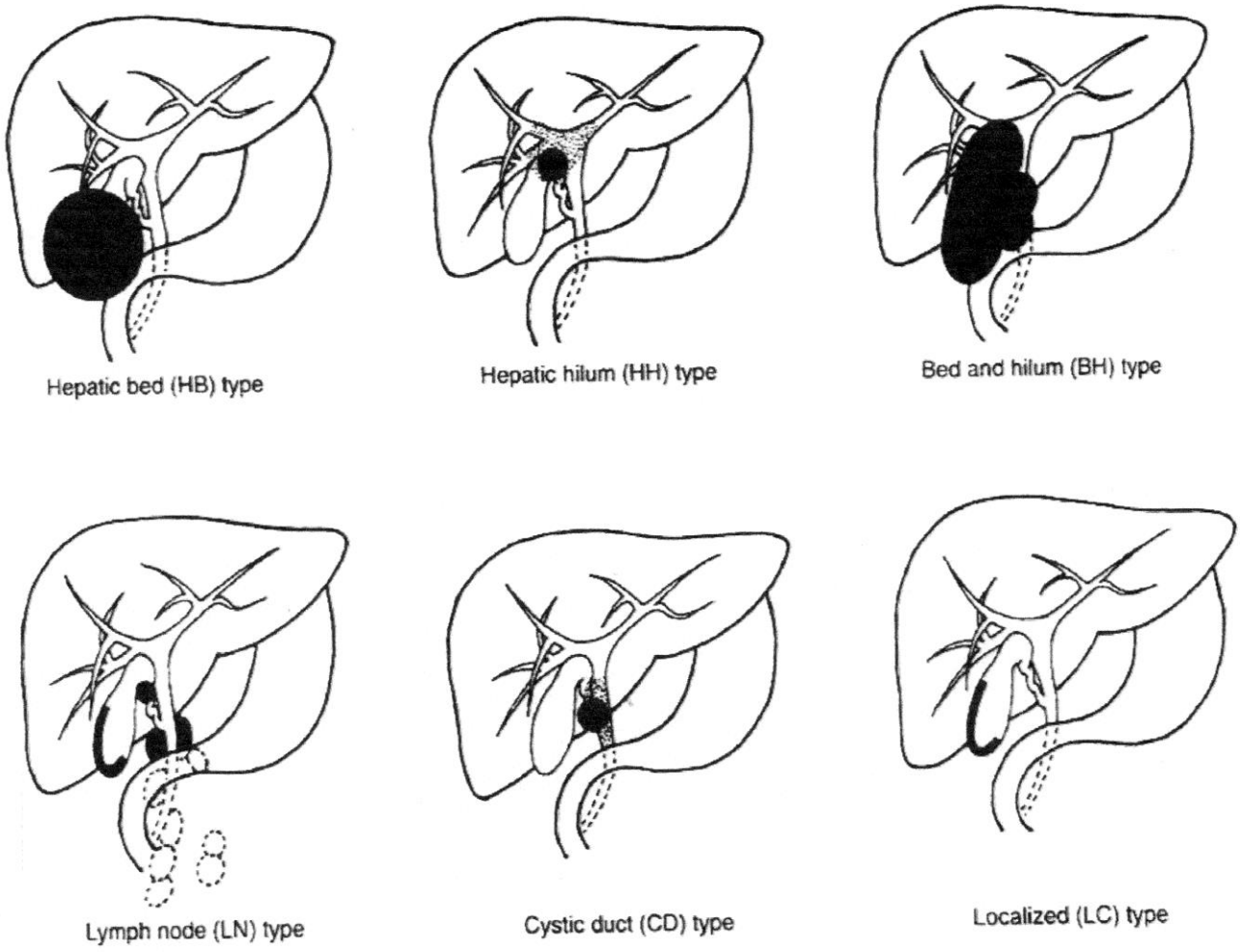

Figura Nro. 12
Tipos de cáncer de vesícula avanzado de acuerdo al modo de diseminación.[36]

habitualmente tienden a ser más invasivos y requieren procedimientos resectivos mayores [16]. Una mejoría en la supervivencia se ha visto en la última década, debido a procedimientos más agresivos con un mejor manejo global de los pacientes [56]. La aplicación de resecciones vasculares, el drenaje biliar y la embolización portal hicieron posible la realización de cirugías más extensas en forma segura y con una mortalidad baja [58]. Si bien la evolución de estos pacientes sigue siendo poco satisfactoria, el único tratamiento actual efectivo es la resección. Un estudio previo ha demostrado el valor del modelo de diseminación del tumor en la toma de decisiones y evolución del cáncer de vesícula avanzado [36]. (Figura 12) Es claro que solo pacientes seleccionados se podrán beneficiar con este tipo de abordajes. Algunas consideraciones importantes son las siguientes: -La invasión de la arteria hepática demostró ser un factor de mal pronóstico en comparación con la invasión de la vena porta y las metástasis de ganglios para-aórticos en un estudio reciente [35] –la hepatoduodenopancreatectomia, procedimiento con alta morbilidad y riesgo aumentado de mortalidad, no ofrece beneficios en la supervivencia alejada [41] – La icte-

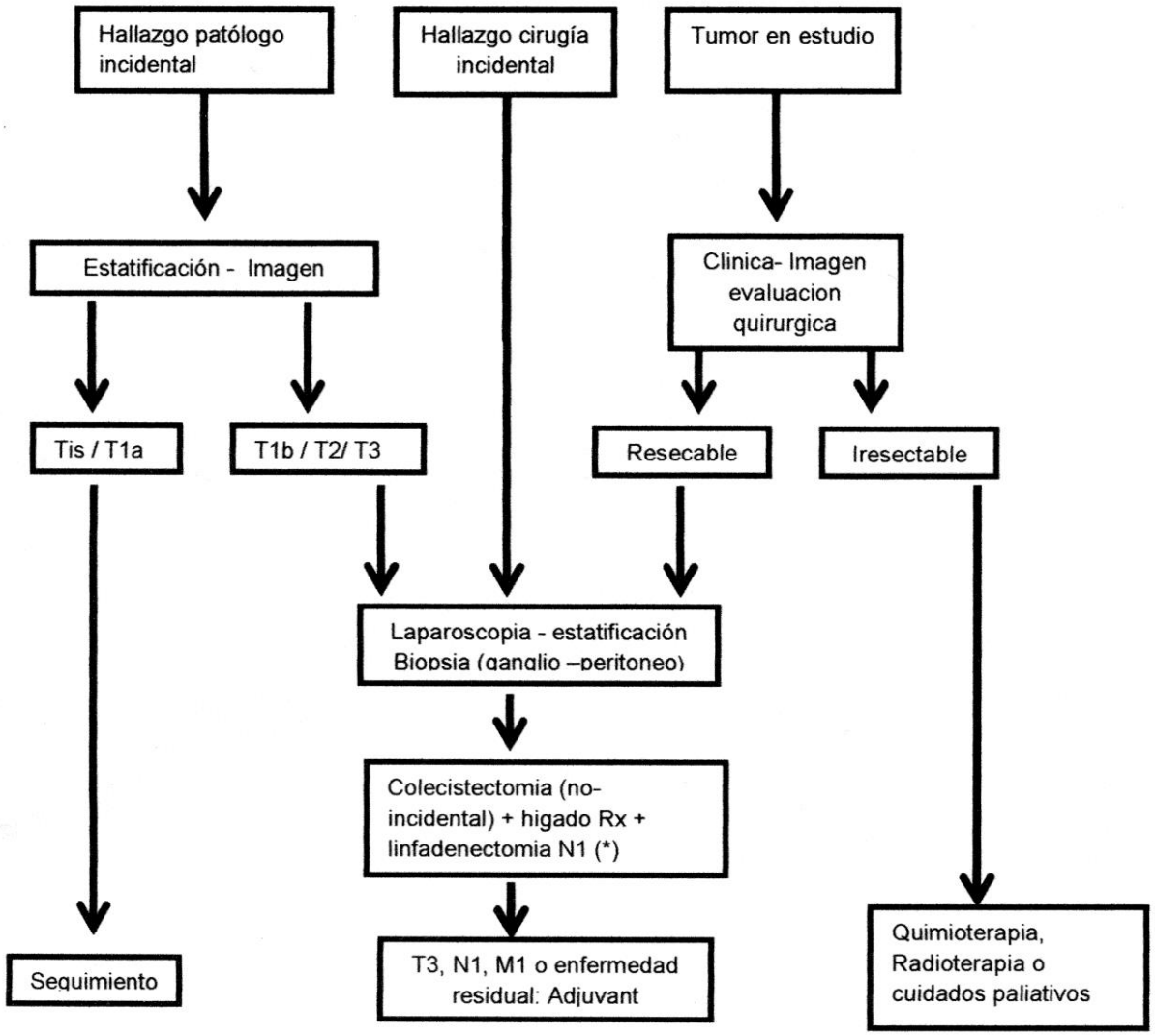

Cuadro Nro. 3
Estudio que analiza la presencia de enfermedad residual y supervivencia en pacientes con cáncer de vesícula incidental tratados con cirugía radical.[12,51,39]

ricia y la invasión extrahepática en general son consideradas contraindicaciones para una resección. Sin embargo, la presencia de ictericia no excluye la resección en pacientes seleccionados [47]. Estudios recientes han mostrado que la cirugía radical en pacientes con ictericia sin resección de órganos adyacentes o ganglios positivos podría tener una evolución más favorable, aunque nuevas investigaciones con un mayor número de pacientes son necesarias en este aspecto [48,53].

En resumen de las estrategias terapéuticas, en ei Cuadro 3 se presenta un algoritmo basado en el tipo de presentación del cáncer de vesícula.

FACTORES PRONOSTICOS Y SUPERVIVENCIA

La evaluación de los resultados de las terapias utilizadas en el cáncer de vesícula se ha realizado basada en el pronóstico y la superviven-

Autor	Enfermedad Residual (ER)	Hígado	GL	Supervivencia 5 años con ER
Pawlik 2007 Multicentrico	46 %	15 %	33 %	37 %
Butte 2010 Chile	50 %	20 %	35%	30 %
Fyks 2011 Francia	56 %		13 %	15 %
Lendoire 2012 Argentina	42 %	29 %	12 %	0 %

Cuadro Nro. 4
Estudio que analiza la presencia de enfermedad residual y supervivencia en pacientes con cáncer de vesícula incidental tratados con cirugía radical [12, 39,51].

vencia. Varios estudios demostraron que la supervivencia está directamente relacionada con la penetración de la lesión en la pared de la vesícula (T), la presencia de invasión en los ganglios regionales (N) y la presencia de metástasis a distancia (M) [43,69].

El impacto de la cirugía resectiva ha sido demostrado en una revisión de los EEUU en que la supervivencia media hallada en pacientes tratados mediante resecciones radicales fue de 20 meses en comparación con los pacientes tratados mediante colecistectomía que fue solo de 15 meses [69].

Los pacientes con estadios T1b y T2 parecen ser los más beneficiados con la resección radical [32]. Otras variables relacionadas con un mejor pronóstico han sido las resecciones curativas (R0), los tumores bien diferenciados y aquellos pacientes que no presentaban inflamación preoperatoria de la vesícula [20, 25, 51].

La perforación de la vesícula puede conducir una diseminación peritoneal, lo que ha demostrado tener una mala supervivencia a largo plazo [50]. El valor real de la medición de niveles de Ca 19/9 todavía no está claro [50]). En los tumores incidentales uno de los factores pronóstico más relevantes es la presencia de enfermedad residual [51].

La enfermedad residual es definida como la identificación de invasión microscópica del parénquima hepático, ganglionar o de los puertos de laparoscopia en el análisis histopatológico luego de una resección radical [39]. El valor de este factor pronóstico negativo ha sido demostrado en un estudio multicéntrico de los EEUU y ha sido seguido por resultados similares en otros tres estudios de diferentes países [12, 20, 39,51]. En la tabla 2, se realiza una comparación entre los4 estudios con similares porcentajes de enfermedad residual en pacientes resecados por un cáncer incidental.

Las diferentes supervivencias pueden estar relacionadas con la presencia de enfermedad residual predominante en el hígado sobre la enfermedad de los ganglios linfáticos en algunas de las series [39]. Otro estudio multicéntrico ha comparado pacientes tratados con cáncer incidental versus aquellos con cáncer sospechado en tres diferentes instituciones de los EEUU y Chile [44]. Las características tumorales han presentado diferencias significativas entre ambos grupos. Los tumores sospechados (No incidentales) presentaron una menor diferenciación, mayor frecuencia de invasión ganglionar, peri-neural, vascular y linfática [44]. En otro estudio reciente

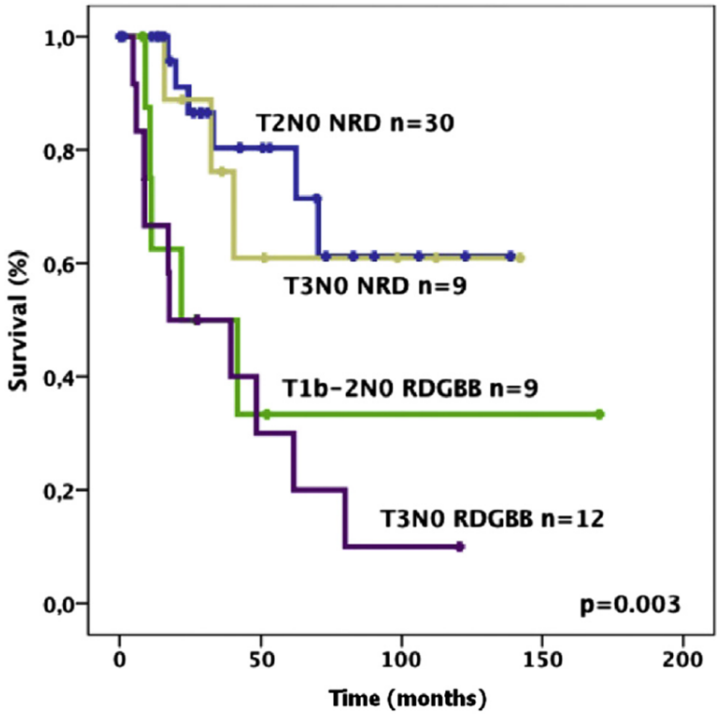

Figura Nro. 13

Comparación de la supervivencia libre de enfermedad entre pacientes con cáncer de vesícula T2N0 sin enfermedad residual (RD), T3N0 sin RD, T1b-2 N0 presentando enfermedad residual en la fosa vesicular (GBB) y T3N0 con enfermedad residual en la fosa vesicular únicamente. NRD, sin enfermedad residual.(65)

Butte y col. analizó con más detalle el resultado de las resecciones radicales en pacientes con tumores incidentales definiendo tres tipos diferente de enfermedad residual (Local, Regional y a Distancia) [10]. Las variables clínicas y patológicas asociadas con la presencia de enfermedad residual en este estudio fueron la colecistectomía convertida, el estadio T (Principalmente T3), la invasión peri-neural en la pieza de colecistectomía y el estadio TNM. La única variable de tratamiento fue la resección de la vía biliar principal. Se halló una diferencia significativa en la supervivencia global de acuerdo a la presencia o no de enfermedad residual pero sin diferencias de acuerdo al tipo de enfermedad residual [10]. (Figura 13)

MARCADORES MOLECULARES PRONOSTICOS

El cáncer de vesícula involucra cambios en múltiples oncogenes y genes [4]. Ciertos marcadores vesiculares fueron uti lizados para predecir el pronóstico en cáncer de vesicular resecable incluyendo los siguientes: Tp53, mutación del K-Ras, RCAS1, Ep-CAM sobre expresado, Cyclin D1 sobre expresado , expresión del Trx-1, PML (Leucemia promielocítica) y una combinación de la expresión Skp2 y el Ki-67 [31]. Los resultados han sido variables y no se les ha hallado una aplicación con relevancia clínica aún. En particular, el Tp53 y el PML mostraron potencial como factores de pronóstico independiente. Pacientes con expresión normal de PML y Tp53 tuvieron evoluciones favorables, comparados con aquellos que presen-

taron expresiones anormales de una o ambas proteínas [4]. Sin embargo, hay muchos otros marcadores, proteínas y factores involucrados en el desarrollo o progresión del cáncer de vesícula con posibles efectos en la evolución clínica [4].

TRATAMIENTO ADYUVANTE

La combinación de Gemcitabina y Cisplatino es el tratamiento estándar para el cáncer de vesicula irresecable [17]. Sin embargo, los datos sobre la terapia adyuvante carecen aún de relevancia estadística [8]. La mayoría de las series publicadas son heterogéneas, mezclando otras entidades como el colangiocarcinoma en la misma población y haciendo la interpretación de los resultados dificultosa. Estudios recientes han demostrado que los pacientes tratados mediante una resección completa no se benefician con quimioterapia adyuvante [17]. Un estudio publicado hace dos años ha propuesto un algoritmo para definir que pacientes podían beneficiarse con terapia adyuvante. El modelo predijo que aquellos pacientes al menos un cáncer de vesícula T2 o N1 podrían tener beneficios en la supervivencia con la adición de terapia adyuvante [66]. Dos estudios randomizados que investigan el rol de dicha terapia aguardan conclusiones: un estudio del Reino Unido de Capecitabina versus Observación y un estudio Francés de Gecitabina + Oxaliplatino versus Observación.

TRATAMIENTO PALIATIVO

Un elevado porcentaje de los pacientes con cáncer de vesícula sintomático presentan enfermedad avanzada e incurable al momento del diagnóstico. Los síntomas que requieren paliación incluyen prurito intratable, ictericia, colangitis, dolor y obstrucción gastrointestinal.

En pacientes que presentan obstrucción de la vía biliar extrahepática, el sitio y naturaleza de la misma debe ser categorizada, junto con la severidad de la colestasis y la presencia o no de colangitis. La valoración radiológica de la vía biliar se basa en evaluar la manera más sencilla de realizar la descompresión biliar. Dicha descompresión se puede realizar mediante abordaje endoscópico y colocación de stent o mediante un abordaje percutáneo transparieto-hepático y la colocación de stent por esta vía. En los tumores hiliares en algunos casos se torna dificultoso realizar la colocación del stent por vía endoscópica.

Condiciones como la obstrucción del Carrefour o la obstrucción duodenal juegan a favor de la utilización de la vía percutánea por sobre la endoscópica. Un estudio reciente, mostro que el abordaje percutáneo provee mejor drenaje con menor tasa de complicaciones en pacientes con cáncer de vesícula e invasión hiliar [55]. La permeabilidad media de una prótesis metálica es de 6 meses.

Otra indicación de descompresión biliar es en aquellos que presentan enfermedad irresecable y necesitan una recuperación de la función hepática para realizar tratamiento quimioterapico. Una situación diferente se halla en pacientes que son encontrados irresecables durante la exploración quirúrgica, donde una derivación biliodigestiva podría estar indicada en casos seleccionados.

La obstrucción duodenal puede ser paliada mediante la colocación de un stent metálico o una sonda naso yeyunal. El tratamiento del dolor se puede mejorar con la ablación percutánea del plexo celiaco y la derivación del paciente a especialistas en dolor.

CONCLUSION

El cáncer de vesícula es una enfermedad agresiva que todavía presenta un diagnóstico y tratamiento complejos. Se han demostrado diferencias de esta entidad en distintas regiones del mundo.

La mayoría de los tumores se diagnostican en forma incidental en el estudio histopatólogico diferido de la pieza de colecistectomía.

La colecistectomía laparoscópica debe ser evitada en pacientes con sospecha de cáncer de

vesícula. El diagnostico se basa en la ecografía más la utilización de la tomografía y /o resonancia magnética nuclear.

El PET puede ser de ayuda en algunos pacientes como complemento de la tomografía y la resonancia. La estatificación laparoscópica es beneficiosa en detectar los pacientes con enfermedad irresecable, evitando una laparotomía no terapéutica. El tratamiento quirúrgico representa la única posibilidad de curación. Pacientes con tumores incidentales en estadios T1b, T2 o T3 se deben tratar mediante una resección oncológica definitiva. La extensión de la cirugía debe incluir la resección hepática más la linfadenectomia N1.

La resección hepática más comúnmente utilizada es la segmentectomia 4b/5, recomendada por la mayoría de los autores. La resección de la vía biliar, estructuras vasculares o puertos de laparoscopia deben ser utilizados en forma selectiva. Resecciones extendidas son indicadas frecuentemente en pacientes con tumores no incidentales. El límite de este abordaje es la necesidad de alcanzar una resección curativa (R0).

El factor pronóstico más relevante es el estadio T, el estadio N y la presencia de enfermedad residual en los tumores incidentales. Los datos en cuanto el tratamiento quimioterapico adyuvante son inconclusos actualmente. La evolución de la terapia adyuvante puede llegar a ser crucial para mejorar el resultado de la cirugía radical y probablemente la utilización de la biología molecular pueda identificar marcadores de esta enfermedad que ayuden en mejores estrategias terapéuticas y un pronóstico del cáncer de vesícula más adecuado.

BIBLIOGRAFIA

1. **ABRAMSON M A, PANDHARIPANDE P, RUAN D, GOLD JS, WHANG EE**. Radical resection for T1b gallbladder cancer: a decision analysis. HPB : the official journal of the International Hepato Pancreato Biliary Association [Internet]. 2009 Dec [cited 2013 Aug 4];11(8):656–63. Available from: http://www.pubmedcentral.nih.gov/articlerender.fcgi?artid=2799618&tool=pmcentrez&rendertype=abstract
2. **ADSAY NV, BAGCI P, TAJIRI T, OLIVA I, OHIKE N, BALCI S** y colab.: Pathologic staging of pancreatic, ampullary, biliary, and gallbladder cancers: pitfalls and practical limitations of the current AJCC/UICC TNM staging system and opportunities for improvement. Seminars in diagnostic pathology [Internet]. Elsevier Inc.; 2012 Aug [cited 2013 Aug 4];29(3):127–41. Available from: http://www.ncbi.nlm.nih.gov/pubmed/23062420
3. **AGARWAL AK, KALAYARASAN R, JAVED A, GUPTA N, NAG HH**. The role of staging laparoscopy in primary gall bladder cancer-an analysis of 409 patients: a prospective study to evaluate the role of staging laparoscopy in the management of gallbladder cancer. Annals of surgery [Internet]. 2013 Aug [cited 2013 Aug 4];258(2):318–23. Available from: http://www.ncbi.nlm.nih.gov/pubmed/23059504
4. **ANDRÉN-SANDBERG A**. Molecular biology of gallbladder cancer: potential clinical implications. North American journal of medical sciences [Internet]. 2012 Oct [cited 2013 Aug 4];4(10):435–41. Available from: http://www.ubmedcentral.nih.gov/articlerender.fcgi?artid=3482772& *http://www.pubmedcentral.nih.gov/articlerender.fcgi?artid=3482772&tool=pmcentrez&rendertype=abstract*
5. **ARAIDA T, HIGUCHI R, HAMANO M, KODERA Y, TAKESHITA N, OTA T** y colab.: Should the extrahepatic bile duct be resected or preserved in R0 radical surgery for advanced gallbladder carcinoma? Results of a Japanese Society of Biliary Surgery Survey: a multicenter study. Surgery today [Internet]. 2009 Jan [cited 2013 Aug 4];39(9):770–9. Available from: http://www.ncbi.nlm.nih.gov/pubmed/19779773
6. ARAIDA T, HIGUCHI R, HAMANO M, KODERA Y, TAKESHITA N, OTA T, y colab.: Hepatic resection in 485 R0 pT2 and pT3 cases of advanced carcinoma of the gallbladder: results of a Japanese Society of Biliary Surgery survey--a multicenter study. Journal of hepato-biliary-pancreatic surgery [Internet]. 2009 Jan [cited 2013 Aug 4];16(2):204–15. Available from: http://www.ncbi.nlm.nih.gov/pubmed/19219399
7. **ARROYO G.** Cáncer de vesícula biliar. Oncol. Clin. 2002;8:831–6.
8. **BOUTROS C, GARY M, BALDWIN K, SOMASUNDAR P.** Gallbladder cancer: past, present and an uncertain future. Surgical oncology [Internet]. Elsevier Ltd; 2012 Dec [cited 2013 Aug 1];21(4):e183–91. Available from: http://www.ncbi.nlm.nih.gov/pubmed/23025910
9. **BUTTE JM, GÖNEN M, ALLEN PJ, D'ANGELICA MI, KINGHAM TP, FONG** Y y colab.: The role of laparoscopic staging in patients with incidental gallbladder cancer. HPB : the official journal of the International Hepato

Pancreato Biliary Association [Internet]. 2011 Jul [cited 2013 Aug 4];13(7):463–72. Available from: http://www.pubmedcentral.nih.gov/articlerender.fcgi?artid=3133713&tool=pmcentrez&rendertype=abstract

10. **BUTTE JM, KINGHAM TP, GÖNEN M, D'ANGELICA MI, ALLEN PJ, FONG Y** y colab.: Residual Disease Predicts Outcomes after Definitive Resection for Incidental Gallbladder Cancer. Journal of the American College of Surgeons. **2014;416–29.**
11. **BUTTE JM, MATSUO K, GÖNEN M, D'ANGELICA MI, WAUGH E, ALLEN PJ** y colab.: Gallbladder cancer: differences in presentation, surgical treatment, and survival in patients treated at centers in three countries. Journal of the American College of Surgeons [Internet]. Elsevier Inc.; 2011 Jan [cited 2013 Aug 4];212(1):50–61. Available from: http://www.ncbi.nlm.nih.gov/pubmed/21075015
12. **BUTTE JM, WAUGH E, MENESES M, PARADA H, DE LA FUENTE H** :. Incidental gallbladder cancer: analysis of surgical findings and survival. Journal of surgical oncology [Internet]. 2010 Nov 1 [cited 2013 Aug 4];102(6):620–5. Available from: http://www.ncbi.nlm.nih.gov/pubmed/20721958
13. **D'ANGELICA, M; DALAL, KM; DEMATTEO' RP; FONG, Y; BLUMGART, LH; JARNAGIN W.** Analysis of the extent of resection for adenocarcinoma of the gallbladder. Annals of surgical oncology. 2009;16(4):806–16.
14. **DAI M, FONG Y, LOWY A**. Treatment of T3 gallbladder cancer. Journal of gastrointestinal surgery : official journal of the Society for Surgery of the Alimentary Tract [Internet]. 2009 Nov [cited 2013 Aug 4];13(11):2040–2. Available from: http://www.ncbi.nlm.nih.gov/pubmed/19194769
15. **DE ARETXABALA X, LEON J, HEPP J, MALUENDA F, ROA I**. Gallbladder cancer: role of laparoscopy in the management of potentially resectable tumors. Surgical endoscopy [Internet]. 2010 Sep [cited 2013 Aug 4];24(9):2192–6. Available from: http://www.ncbi.nlm.nih. gov/pubmed/20177932
16. **DIXON E, VOLLMER CM, SAHAJPAL A, CATTRAL M, GRANT D, DOIG C** y colab.: An Aggressive Surgical Approach Leads to Improved Survival in Patients With Gallbladder Cancer. Annals of Surgery [Internet]. 2005 Mar [cited 2013 Sep 22];241(3):385–94. Available from: http://content.wkhealth.com/linkback/openurl?sid=WKPTLP:landingpage&an=00000658-200503000-00001
17. **DUTTA U**. Gallbladder cancer: can newer insights improve the outcome? Journal of gastroenterology and hepatology [Internet]. 2012 Apr [cited 2013 Aug 1];27(4):642–53. Available from: http://www.ncbi.nlm.nih.gov/pubmed/22168580
18. **EDGE, SB; BYRD, DR; COMPTON, CC; FRITZ, AG; GREENE, FL; TROTTI A**, editor. AJCC Cancer Staging Manual. 7th ed. New York, NY: Springer; 2010.
19. **FUKS D, REGIMBEAU JM, LE TREUT Y-P, BACHELLIER P, RAVENTOS A, PRUVOT FR**, y colab.: Incidental gallbladder cancer by the AFC-GBC-2009 Study Group. World journal of surgery [Internet]. 2011 Aug [cited 2013 Aug 4];35(8):1887–97. Available from: http://www.ncbi.nlm.nih.gov/pubmed/21547420
20. **FUKS, D; REGIMBEAU, JM; PESSAUX, P; BACHELLIER, P; RAVENTOS, A; MANTION, G; GIGOT J, CHICHE, L; PASCAL, G; AZOULAY, D; LAURENT, A; LETOUBLON, C; BOLESLAWSKI, E; RIVOIRE M, MABRUT, JY; ADHAM, M; LE TREUT, YP; DELPERO, JR; NAVARRO, F; AYAV, A; BOUDJEMA, K; NUZZO, G; SCOTTE, M; FARGES O**. Is port-site resection necessary in the surgical management of gallbladder cancer? J Visc Surg. 2013;
21. **FULLER, CLIFTON D; DIEHL AK**. Epidemiology of Gallbladder and Biliary Tract Neoplasms. In: Thomas, Charles R; Fuller CD, editor. Biliary Tract and Gallbladder Cancer. Diagnosis and Therapy. 1st ed. New York, NY: Demos Medical Publishing; 2009. p. 3–18.
22. **GIANG TH, NGOC TT, HASSELL L**:. Carcinoma involving the gallbladder: a retrospective review of 23 cases - pitfalls in diagnosis of gallbladder carcinoma. Diagnostic pathology [Internet]. BioMed Central Ltd; 2012 Jan [cited 2013 Aug 4];7(1):10. Available from: http://www.pubmedcentral.nih.gov/articlerender.fcgi?artid=3285085&tool=pmcentrez&rendertype=abstract
23. **GOERE, D; WAGHOLIKAR, GD; PESSAUX, P; CARRERE, N; SIBERT, A**: Vilgrain, V; Sauvanet, A; Belghiti J. Utility of staging laparoscopy in subsets of biliary cancers : laparoscopy is a powerful diagnostic tool in patients with intrahepatic and gallbladder carcinoma. Surgical endoscopy. 2006;20(5):721–5.
24. **GOETZE TO, PAOLUCCI V**. Adequate extent in radical re-resection of incidental gallbladder carcinoma: analysis of the German Registry. Surgical endoscopy [Internet]. 2010 Sep [cited 2013 Aug 4];24(9):2156–64. Available from: http://www.ncbi.nlm.nih.gov/pubmed/20177938
25. **HAN H-S, CHO JY, YOON Y-S, AHN KS, KIM H**: Preoperative inflammation is a prognostic factor for gallbladder carcinoma. The British journal of surgery [Internet]. 2011 Jan [cited 2013 Aug 5];98(1):111–6. Available from: http://www.ncbi.nlm.nih.gov/pubmed/21136565
26. **HARI DM, HOWARD JH, LEUNG AM, CHUI CG, SIM M-S, BILCHIK AJ**: A 21-year analysis of stage I gallbladder carcinoma: is cholecystectomy alone adequate? HPB : the official journal of the International Hepato Pancreato Biliary Association [Internet]. 2013 Jan [cited 2013 Aug 4];15(1):40–8. Available from: http://www.ncbi.nlm.nih.gov/pubmed/23216778
27. **HARIHARAN D, SAIED A, KOCHER HM.** Analysis of mortality rates for gallbladder cancer across the world. HPB : the official journal of the International Hepato Pancreato Biliary Association [Internet]. 2008 Jan [cited 2013 Aug 5];10(5):327–31. Available from: http://www.pubmedcentral.nih.gov/articlerender.fcgi?artid=2575684&tool=pmcentrez&rendertype=abstract
28. **HEPP, J, LO CM.** Gallbladder Cancer. In: Clavien PA, editor. Malignant Liver Tumors: Current and Emerging Therapies. 3rd ed. Chichester, West Sussex, UK: Blackwell Publishing; 2010. p. 333–41.
29. **HUEMAN MT, VOLLMER CM, PAWLIK TM**. Evolving treatment strategies for gallbladder cancer. Annals of

surgical oncology [Internet]. 2009 Aug [cited 2013 Aug 4];16(8):2101–15. Available from: http://www.ncbi.nlm.nih.gov/pubmed/19495882

30. **ITO H, ITO K, D'ANGELICA M, GONEN M, KLIMSTRA D, ALLEN P** y colab.: Accurate staging for gallbladder cancer: implications for surgical therapy and pathological assessment. Annals of surgery [Internet]. 2011 Aug [cited 2013 Aug 4];254(2):320–5. Available from: http://www.ncbi.nlm.nih.gov/pubmed/21617582
31. **JAGANNATH P, CALLERY M**. Molecular prognostic markers in gallbladder carcinoma. HPB : the official journal of the International Hepato Pancreato Biliary Association [Internet]. 2012 Sep [cited 2013 Aug 4];14(9):571–2. Available from: http://www.ncbi.nlm.nih.gov/pubmed/22882192
32. **JENSEN EH, ABRAHAM A, HABERMANN EB, AL-REFAIE WB, VICKERS SM, VIRNIG B** y colab.: A critical analysis of the surgical management of early-stage gallbladder cancer in the United States. Journal of gastrointestinal surgery : official journal of the Society for Surgery of the Alimentary Tract [Internet]. 2009 Apr [cited 2013 Aug 4];13(4):722–7. Available from: http://www.ncbi.nlm.nih.gov/pubmed/19083068
33. **KHAN, ZARRISH S; LIVINGSTON, EDWARD H; HUERTA S**. Reassessing the Need for Prophylactic Surgery in Patients With Porcelain Gallbladder. Case Series and Systematic review of the Literature. Archives of Surgery. 2011;146(10):1143–7.
34. **KISHI Y, SHIMADA K, HATA S, OGURO S, SAKAMOTO Y, NARA S**, y colab.: Definition of T3/4 and regional lymph nodes in gallbladder cancer: which is more valid, the UICC or the Japanese staging system? Annals of surgical oncology [Internet]. 2012 Oct [cited 2013 Aug 4];19(11):3567–73. Available from: http://www.ncbi.nlm.nih.gov/pubmed/22890597
35. **KOBAYASHI A, ODA T, FUKUNAGA K, SASAKI R, OHKOHCHI N**. Invasion of the hepatic artery is a crucial predictor of poor outcomes in gallbladder carcinoma. World journal of surgery [Internet]. 2012 Mar [cited 2013 Aug 4];36(3):645–50. Available from: http://www.ncbi.nlm.nih.gov/pubmed/22270983
36. **KONDO, S; NIMURA, Y; KAMIYA, J; NAGINO, M; KANAI, M; UESAKA, K; HAYAKAWA N**. Mode of tumor spread and surgical strategy in gallbladder carcinoma. Langenbecks Arch Surg. 2002;387(5-6):222–8.
37. **KOSHENKOV VP, KORU-SENGUL T, FRANCESCHI D, DIPASCO PJ, RODGERS SE.** Predictors of incidental gallbladder cancer in patients undergoing cholecystectomy for benign gallbladder disease. Journal of surgical oncology [Internet]. 2013 Feb [cited 2013 Aug 4];107(2):118–23. Available from: http://www.ncbi.nlm.nih.gov/pubmed/22886779
38. **KUMAR R, SHARMA P, KUMARI A, HALANAIK D, MALHOTRA A.** Role of 18 F-FDG PET / CT in Detecting Recurrent Gallbladder. Clinical Nuclear Medicine. 2012;37(5):431–5.
39. **LENDOIRE JC, GIL L, DUEK F, QUARIN C, GARAY V, RAFFIN G** y colab.: Relevance of residual disease after liver resection for incidental gallbladder cancer. HPB : the official journal of the International Hepato Pancreato Biliary Association [Internet]. 2012 Aug [cited 2013 Aug 4];14(8):548–53. Available from: http://www.pubmedcentral.nih.gov/articlerender.fcgi?artid=3406352&tool=pmcentrez&rendertype=abstract
40. **LEUNG U, PANDIT-TASKAR N, CORVERA CU, ANGELICA MID, ALLEN PJ, KINGHAM TP** y colab.: Impact of pre-operative positron emission tomography in gallbladder cancer. 2014;
41. **LIM C-S, JANG J-Y, LEE SE, KANG MJ, KIM S-W**. Reappraisal of hepatopancreatoduodenectomy as a treatment modality for bile duct and gallbladder cancer. Journal of gastrointestinal surgery : official journal of the Society for Surgery of the Alimentary Tract [Internet]. 2012 May [cited 2013 Aug 4];16(5):1012–8. Available from: http://www.ncbi.nlm.nih.gov/pubmed/22271243
42. **MAKER A V, BUTTE JM, OXENBERG J, KUK D, GONEN M, FONG Y** y c olab.: Is port site resection necessary in the surgical management of gallbladder cancer? Annals of surgical oncology [Internet]. 2012 Feb [cited 2013 Aug 4];19(2):409–17. Available from: http://www.ncbi.nlm.nih.gov/pubmed/21698501
43. **MAYO SC, SHORE AD, NATHAN H, EDIL B, WOLFGANG CL, HIROSE K** y colab.: National trends in the management and survival of surgically managed gallbladder adenocarcinoma over 15 years: a population-based analysis. Journal of gastrointestinal surgery : official journal of the Society for Surgery of the Alimentary Tract [Internet]. 2010 Oct [cited 2013 Aug 4];14(10):1578–91. Available from: http://www.ncbi.nlm.nih.gov/pubmed/20824371
44. **MAZER LM, LOSADA HF, CHAUDHRY RM, VELAZQUEZ-RAMIREZ G A, DONOHUE JH, KOOBY D** y colab.: Tumor characteristics and survival analysis of incidental versus suspected gallbladder carcinoma. Journal of gastrointestinal surgery : official journal of the Society for Surgery of the Alimentary Tract [Internet]. 2012 Jul [cited 2013 Aug 4];16(7):1311–7. Available from: http://www.ncbi.nlm.nih.gov/pubmed/22570074
45. **MCCLAINE, REBECCA J; AMAD, SYED A; LOWY AM**: Surgical Management of Gallbladder Cancer. In: Thomas, Charles R; Fuller CD, editor. Biliary Tract and Gallbladder Cancer. Diagnosis & Therapy. 1st ed. New York, NY: Demos Medical Publishing; 2009. p. 205–10.
46. **MÜLLER B, ARROYO G, GALLARDO J, VILLANUEVA L, GONZÁLEZ P, BAEZA R** y colab.: [Palliative treatment for locally advanced or metastatic gallbladder cancer: conclusions of the Latin American Consensus meeting for the management of gallbladder cancer]. Revista médica de Chile [Internet]. 2011 Feb [cited 2013 Aug 5];139(2):267–73. Available from: http://www.ncbi.nlm.nih.gov/pubmed/21773666
47. **NASU Y, TANAKA E, HIRANO S, TSUCHIKAWA T, KATO K, MATSUMOTO J** y colab.: The prognosis after curative resection of gallbladder cancer with hilar invasion is similar to that of hilar cholangiocarcinoma. Journal of hepato-biliary-pancreatic sciences [Internet]. 2012 May [cited 2013 Aug 4];19(3):274–80. Available from: http://www.ncbi.nlm.nih.gov/pubmed/21879321

48. **NISHIO H, EBATA T, YOKOYAMA Y, IGAMI T, SUGAWARA G, NAGINO M**: Gallbladder cancer involving the extrahepatic bile duct is worthy of resection. Annals of surgery [Internet]. 2011 May [cited 2013 Aug 4];253(5):953–60. Available from: http://www.ncbi. nlm.nih. gov/pubmed/21490453
49. **OIKARINEN H.** Overview of Current Imaging Strategies. In: Thomas, Charles R; Fuller CD, editor. Biliary Tract and Gallbladder Cancer. Diagnosis & Therapy. 1st ed. New York, NY: Demos Medical Publishing; 2009. p. 85–98.
50. **PAIS-COSTA SR, FRANCISCO J, FARAH DM**: Artigiani-neto R, Isete M, Franco F, et al. Original Article GALLBLADDER ADENOCARCINOMA: EVALUATION OF THE PROGNOSTIC FACTORS IN 100 RESECTABLE CASES IN BRAZIL. ABCD Arquivos Brasileiros de Cirugia Digestiva. 2012;25(1):13–9.
51. **PAWLIK TM, GLEISNER AL, VIGANO L, KOOBY D A, BAUER TW, FRILLING A**, y colab.: Incidence of finding residual disease for incidental gallbladder carcinoma: implications for re-resection. Journal of gastrointestinal surgery : official journal of the Society for Surgery of the Alimentary Tract [Internet]. 2007 Nov [cited 2013 Aug 4];11(11):1478–86; discussion 1486–7. Available from: http://www.ncbi.nlm.nih.gov/pubmed/17846848
52. **RAMOS-FONT C, GÓMEZ RÍO M, RODRÍGUEZ-FERNÁNDEZ A, SÁNCHEZ SÁNCHEZ R, LLAMAS ELVIRA JM**. Positron tomography with 18F-fluorodeoxyglucose in the preoperative evaluation of gallbladder lesions suspicious of malignancy: Diagnostic utility and clinical impact. Revista Española de Medicina Nuclear (English Edition) [Internet]. 2011 Sep [cited 2013 Aug 4];30(5):267–75. Available from: http://linkinghub. elsevier.com/retrieve/pii/S1578200X11000465
53. **REGIMBEAU JM, FUKS D, BACHELLIER P, LE TREUT YP, PRUVOT FR, NAVARRO F** y colab.: al. Prognostic value of jaundice in patients with gallbladder cancer by the AFC-GBC-2009 study group. European journal of surgical oncology : the journal of the European Society of Surgical Oncology and the British Association of Surgical Oncology [Internet]. Elsevier Ltd; 2011 Jun [cited 2013 Aug 4];37(6):505–12. Available from: http://www.ncbi. nlm.nih.gov/pubmed/21514090
54. **SAKAMOTO Y, KOSUGE T, SHIMADA K, SANO T, HIBI T, YAMAMOTO J** y colab.: Clinical significance of extrahepatic bile duct resection for advanced gallbladder cancer. Journal of surgical oncology [Internet]. 2006 Sep 15 [cited 2013 Aug 5];94(4):298–306. Available from: http://www.ncbi.nlm.nih.gov/pubmed/16917876
55. **SALUJA, SS; GULATI, M; GARG, PK; PAL, H; PAL, S; SAHNI, P; CHATTOPADHYAY T.** Endoscopic or percutaneous biliary drainage for gallbladder cancer: a randomized trial and quality of life assessment. Clin Gastroenteroll Hepatol 2008;6:944-50.
56. **SHEN CM, NIU GC, CUI W, LI HK, LI Q**: The improvement of surgical treatment for patients with gallbladder cancer: analysis of 208 consecutive cases over the past decade. Journal of gastrointestinal surgery : official journal of the Society for Surgery of the Alimentary Tract [Internet]. 2012 Dec [cited 2013 Aug 4];16(12):2239–46. Available from: http://www.ncbi.nlm.nih.gov/pubmed/23065499
57. **SHIH SP, SCHULICK RD, CAMERON JL, LILLEMOE KD, PITT H A, CHOTI M** y colab.: Gallbladder cancer: the role of laparoscopy and radical resection. Annals of surgery [Internet]. 2007 Jun [cited 2013 Aug 21];245(6):893–901. Available from: http://www.pubmedcentral.nih.gov/articlerender.fcgi?artid=1876959&tool=pmcentrez&rendertype=abstract
58. **SHIMADA K, NARA S, ESAKI M, SAKAMOTO Y, KOSUGE T, HIRAOKA N**. Extended right hemihepatectomy for gallbladder carcinoma involving the hepatic hilum. The British journal of surgery [Internet]. 2011 Jan [cited 2013 Aug 5];98(1):117–23. Available from: http://www.ncbi.nlm.nih.gov/pubmed/21136566
59. **SHIMIZU, Y; OHTSUKA, M; ITO, H; KIMURA, F; SHIMIZU, H; TOGAWA, A, YOSHIDOME HK, A; MIYAZAKI M.** Should the extrahepatic bile duct be resected for locally advanced gallbladder cancer? Surgery. 2004;136(5):1012–7.
60. **SHIRAI Y, SAKATA J, WAKAI T, OHASHI T, AJIOKA Y, HATAKEYAMA K**. Assessment of lymph node status in gallbladder cancer: location, number, or ratio of positive nodes. World journal of surgical oncology [Internet]. 2012 Jan [cited 2013 Aug 4];10:87. Available from: http://www.pubmedcentral.nih.gov/articlerender.fcgi?artid=3532237&tool=pmcentrez&rendertype=abstract
61. **SHIRAI Y, SAKATA J, WAKAI T, OHASHI T, HATAKEYAMA K**. "Extended" radical cholecystectomy for gallbladder cancer: long-term outcomes, indications and limitations. World journal of gastroenterology : WJG [Internet]. 2012 Sep 14 [cited 2013 Aug 4];18(34):4736–43. Available from: http://www.pubmedcentral.nih.gov/articlerender.fcgi?artid=3442212&tool=pmcentrez&rendertype=abstract
62. **SHIRAI Y, WAKAI T, SAKATA J, HATAKEYAMA K**. Regional lymphadenectomy for gallbladder cancer: rational extent, technical details, and patient outcomes. World journal of gastroenterology : WJG [Internet]. 2012 Jun 14 [cited 2013 Aug 4];18(22):2775–83. Available from: http://www.pubmedcentral.nih.gov/articlerender.fcgi?artid=3374980&tool=pmcentrez&rendertype=abstract
63. **SHUKLA PJ, BARRETO SG, ARYA S, SHRIKHANDE S V, HAWALDAR R, PURANDARE N** y colab.: Does PET-CT scan have a role prior to radical re-resection for incidental gallbladder cancer? HPB : the official journal of the International Hepato Pancreato Biliary Association [Internet]. 2008 Jan [cited 2013 Aug 4];10(6):439–45. Available from: http://www.pubmedcentral.nih.gov/articlerender.fcgi?artid=2597311&tool=pmcentrez&rendertype=abstract
64. **SHUKLA PJ, BARRETO SG**. Systematic review: should routine resection of the extra-hepatic bile duct be performed in gallbladder cancer? Saudi journal of gastroenterology : official journal of the Saudi Gastroenterology Association [Internet]. 2013 [cited 2013 Sep 7];16(3):161–7. Available from:

http://www.pubmedcentral.nih.gov/articlerender.fcgi?artid=3003211&tool=pmcentrez&rendertype=abstract

65. **WAKAI T, SHIRAI Y, SAKATA J, TSUCHIYA Y, NOMURA T, HATAKEYAMA K**. Surgical outcomes of minor hepatectomy for locally advanced gallbladder carcinoma. Hepato-gastroenterology [Internet]. 2012 Oct [cited 2013 Aug 4];59(119):2083–8. Available from: http://www.ncbi.nlm.nih.gov/pubmed/22456433
66. **WANG SJ, FULLER CD, KIM J-S, SITTIG DF, THOMAS CR, RAVDIN PM**. Prediction model for estimating the survival benefit of adjuvant radiotherapy for gallbladder cancer. Journal of clinical oncology : official journal of the American Society of Clinical Oncology [Internet]. 2008 May 1 [cited 2014 Oct 31];26(13):2112–7. Available from: http://www.ncbi.nlm.nih.gov/pubmed/18378567
67. **WEBER SM, DEMATTEO RP, FONG Y, BLUMGART LH, JARNAGIN WR**: Staging Laparoscopy in Patients With Extrahepatic Biliary Carcinoma. Analysis of 100 Patients. Annals of surgery. 2002;235(3):392–9.
68. **WIGGERS JK, KOERKAMP BG, OVADIA Z, BUSCH ORC, GOUMA DJ, GULIK TM VAN.** Patterns of recurrence after resection of gallbladder cancer without routine extrahepatic bile duct resection. 2014;635–40.
69. **ZAYDFUDIM V, FEURER ID, WRIGHT JK, PINSON CW**. The impact of tumor extent (T stage) and lymph node involvement (N stage) on survival after surgical resection for gallbladder adenocarcinoma. HPB : the official journal of the International Hepato Pancreato Biliary Association [Internet]. 2008 Jan [cited 2013 Aug 4];10(6):420–7. Available from: http://www.pubmedcentral.nih.gov/articlerender.fcgi?artid=2597319&tool=pmcentrez&rendertype=abstract