CAPITULO IV-428
Trasplante Hepático. Aspectos técnicos y variantes
Enciclopedia Cirugía Digestiva
F. Galindo y colab.

Trasplante Hepático
Aspectos técnicos y variantes

María Eugenia Fratantoni.
Médica Cirujana (*) (**)

Francisco Juan Mattera.
Médico cirujano (*)
Jefe de la Unidad de Trasplante Hepático, Hospital El Cruce

Eduardo de Santibañes.
Jefe de Unidad (*).
Profesor Titular de Cirugía General (***) (****)

Juan Pekolj.
Jefe de servicio de Cirugía General, Hospital Italiano de Buenos Aires
Subjefe de Unidad (*).
Profesor Titular de Cirugía General (***) (****)

(*) Unidad de Trasplante Hepático, Hospital Italiano de Buenos Aires.
(**) Cirugía hepatobiliopancreática, Hospital Italiano de Buenos Aires
(***) Facultad de Medicina. Universidad de Buenos Aires
(****) Instituto Universitario del Hospital Italiano de Buenos Aires

Sumario

1. Introducción
   a. Etapas del trasplante
   b. Clasificación de variantes
2. Técnica quirúrgica clásica
   a. Ablación
   b. Cirugía de banco
   c. Cirugía en el receptor
3. Variantes técnicas
   a. Según donante
   a. Según hemodinamia
   b. Según persistencia del injerto
   c. Según localización del injerto
   d. Según número de trasplante
   e. Según anatomía del injerto
   f. Según número de operaciones
4. Conclusión
5. Bibliografía

FRATANTONI ME, MATTERA FJ, DE SANTIBAÑES E, PEKOLJ J: Trasplante hepático, aspectos técnicos y variantes. En Galindo F y col. Enciclopedia Cirugía Digestiva. www.sacd.org.ar 2020; Tomo IV-428, pág. 1-29

1.Introducción

Desde 1963, cuando el primer trasplante hepático en humanos fue llevado a cabo por Thomas Starzl, el mundo ha sido testigo de más de 50 años de progreso y desarrollo en relación a la técnica, la inmunosupresión, la selección de donantes y las indicaciones para el trasplante hepátocp. Hoy es el tratamiento de elección en pacientes con enfermedad hepática terminal aguda o crónica refractaria a otras terapéuticas, cuya sobrevida reportada alcanza el 90% al año y el 80% a los 5 años. Los aspectos multidisciplinarios involucrados en un TH son innumerables. En este capítulo nos centraremos en los aspectos técnicos del trasplante hepático, desarrollando la técnica quirúrgica clásica, es decir, el trasplante hepático ortotópico con donante cadavérico, y luego algunas consideraciones sobre cada una de sus variantes técnicas. Las mismas se encuentran clasificadas y enumeradas en el Cuadro 1. [4, 31, 32]

Es trasplante hepático consta de una serie de etapas: en primer lugar, una intervención en el *donante*, destinada a obtener el órgano, al cual llamaremos injerto. Una vez obtenido, el mismo se acondiciona en lo que se ha dado en llamar *cirugía de banco*. Finalmente, en el *receptor* tiene lugar la hepatectomía del hígado nativo, seguido por una fase anhepática y por último el implante del nuevo órgano. (Cuadro 2)

Donante	**Donante cadavérico** **Muerte cerebral** **A corazón parado** **Donante vivo** **Relacionado** **No relacionado** **–Trasplante hepático dominó**
Manejo de la hemodinamia	**Clampeo total** **Piggy-Back** **Bypass veno-venoso**
Persistencia del injerto	**Definitivo** **Transitorio**
Localización	**Ortotópico** **Heterotópico**
Número de Trasplantes	**Primer trasplante** **Retrasplante**
Anatomía del injerto	**Total** **Parcial** **Reducción** **Bipartición**
Número de operaciones	**En 1 tiempo** **En 2 tiempos**

Cuadro Nro. 1
Variantes del trasplante hepático

.

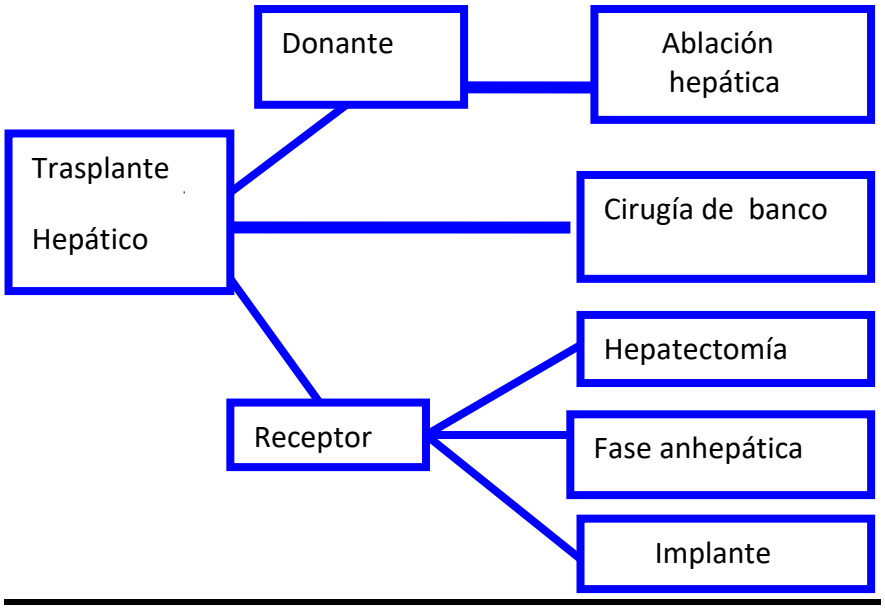

Cuadro Nro. 2
Etapas del trasplante hepático

2.TÉCNICA CLÁSICA DE TRASPLANTE HEPÁTICO ORTOTÓPICO

a) ABLACIÓN

La cirugía en el donante con el objetivo de obtener el injerto para implantar lleva el nombre de ablación. El tiempo desde que se retira el injerto de la circulación del donante hasta que se implanta y revasculariza en el receptor, se denomina isquemia fría. Las herramientas con las que contamos para permitir que el órgano se preserve adecuadamente a pesar de no encontrarse irrigado son dos: por un lado, mantenerlo a bajas temperaturas y por otro perfundirlo con una solución especial de preservación a 4 grados. Las soluciones más utilizadas son, en primer lugar la solución de la Universidad de Wisconsin (UW) o la solución HTK, las cuales permiten que el tiempo de isquemia fría pueda extenderse hasta 18 - 24 hs. Sin embargo, lo ideal es que el tiempo de isquemia fría sea lo más breve posible.

La cirugía comienza con la laparotomía y la inspección de los órganos abdominales; la visualización de un hígado cirrótico o con infiltración grasa masiva contraindica la ablación, así como la presencia de tumores inadvertidos en la evaluación del donante. En caso contrario, se continuará con el procedimiento. Dependiendo de la estabilidad hemodinámica y las condiciones generales del donante, podrán llevarse a cabo dos técnicas:

En la denominada “técnica de ablación rápida”, se realiza un mínimo de disección

previa, es decir, sólo la necesaria para colocar las cánulas para perfundir. Esto permite ablacionar rápidamente en donantes inestables. La técnica en la cual se lleva a cabo primero toda la disección de los pedículos insume mayor tiempo y por lo tanto requiere estabilidad hemodinámica en el donante. [5, 11]

Técnica de ablación clásica

Se comienza con una incisión xifopubiana que puede acompañarse por incisiones transversas (Figura 1). Una vez determinada la aptitud de los órganos a ablacionar se comienza por la sección del ligamento falciforme, la apertura de la pars flácida del epiplón menor

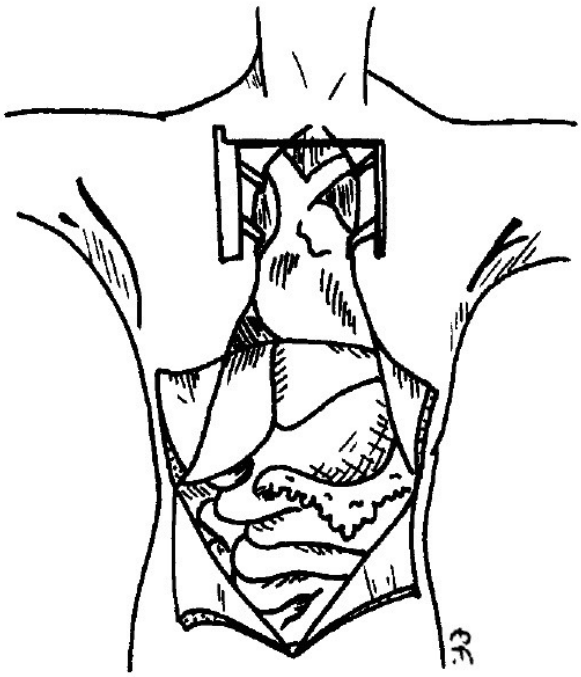

Figura Nro. 1
Incisión en donante de ablación hepática.

.

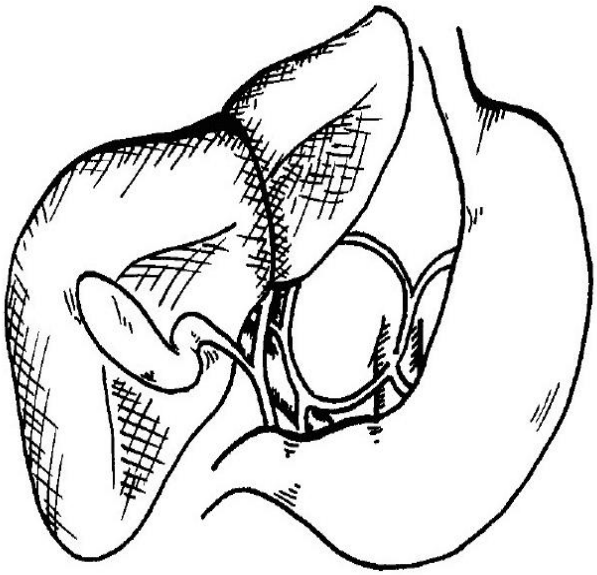

Figura Nro. 2.
Arteria hepática izquierda accesoria de la coronaria estomáquica.

donde se reconoce la existencia o no de una rama hepática izquierda accesoria proveniente de la arteria coronaria estomática (Figura 2). Se aborda el pedículo hepático de derecha a izquierda: se procede a la identificación y la sección del colédoco por encima del borde duodenal y se ligan y seccionan los vasos del peine duodenal incluyendo la arteria pilórica. Luego se diseca la arteria hepática común, identificando el nacimiento de la arteria gastroduodenal que se liga y secciona cerca de su origen. En un plano posterior se identifica la vena porta, la cual se libera hasta la desembocadura de la vena esplénica. A nivel del hiato diafragmático se debe movilizar la aorta supra celíaca, reparándola para el clampeo; a fin de facilitar el acceso a la misma se puede seccionar el pilar diafragmático izquierdo (Figura 3).

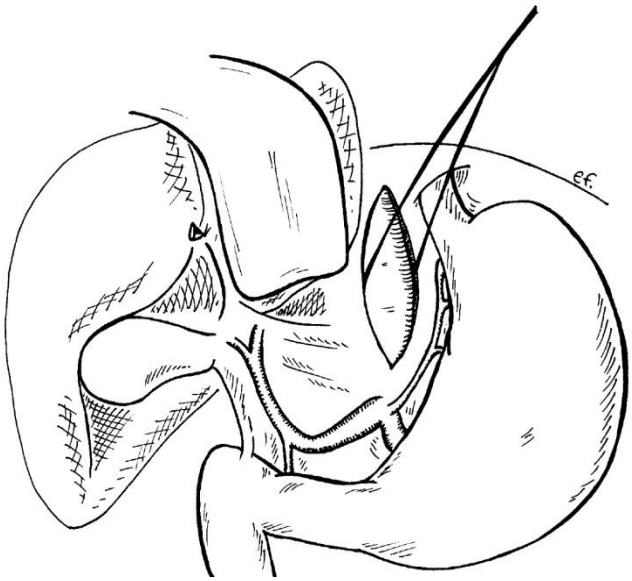

Figura Nro. 3.
Reparo de aorta supra celíaca.

En el compartimento inframesocólico se repara la aorta para ser canulada por debajo del nacimiento de la arteria mesentérica inferior que puede ligarse. Se reconoce el nacimiento de la arteria mesentérica superior y la existencia o no de una rama derecha hepática proveniente de ella (Figura 4). Se diseca la vena cava inferior infrahepática identificando el nacimiento de las venas renales. Por último, se identifica la vena mesentérica inferior lateral al ángulo de Treitz, se libera del peritoneo para rectificarla, y se repara para su canulación, en el caso de la ablación hepática aislada, sin ablación pancreática. Completada esta disección, se lleva a cabo la esternotomía y apertura del pericardio, obteniendo de esta manera la exposición de la aurícula derecha necesaria para la maniobra de venteo que se realizará posteriormente. Luego, se realiza la heparinización sistémica y la canulación: la arterial se realiza por la aorta infrarrenal ya reparada, y la venosa puede realizarse por la porta, seccionándola en su origen o, por la vena mesentérica inferior, progresando la cánula hacia el nacimiento de la porta (Figura 5). Antes de realizar el enfriamiento se debe vaciar el contenido de la vesícula para evitar el

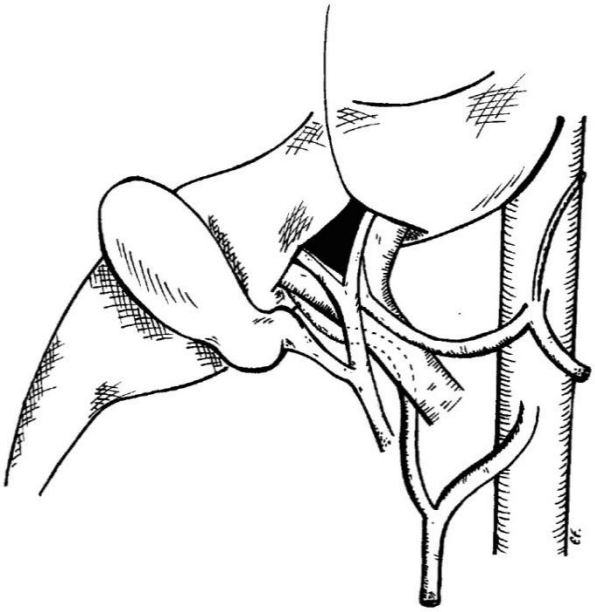

Figura Nro. 4.
Arteria hepática derecha de la arteria mesentérica superior.

efecto deletéreo de los ácidos biliares sobre el epitelio biliar. Finalmente, se procede al clampeo de la aorta supra celíaca, y en simultáneo la sección de la aurícula derecha y exanguinación (maniobra conocida como venteo), la perfusión del líquido de preservación y el enfriamiento de los órganos con hielo. En este momento comienza a correr el tiempo de isquemia fría.

Una vez que el hígado está enfriado y bien perfundido, se recorta el diafragma y la vena

cava superior en la entrada de la aurícula derecha. La vena cava inferior (VCI) infrahepática se secciona por encima de la entrada de las venas renales, y la aorta con un collarete (cuff) alrededor del tronco celíaco.

Figura Nro. 5
Canulación de vena porta a través de Vena mesentérica inferior.

El grupo que implantará el hígado ablaciona sistemáticamente los vasos ilíacos del donante en la eventualidad que se los requiera para la reconstrucción portal y/o arterial durante la cirugía de banco o en el implante.

Técnica de ablación rápida

Una vez finalizada la incisión mento pubiana y determinada la aptitud de los órganos a ablacionar, con un mínimo de disección se canulan la aorta inframesentérica y la vena porta con un catéter que se introduce por la vena mesentérica inferior y se progresa; igualmente se repara la aorta a nivel del hiato y se perfunden los órganos con solución de U.W. o con HTK a 4ºC (Figura 6). Luego se realiza la ablación, de igual manera a lo descrito en la técnica clásica, pero en un campo exangüe y frío.

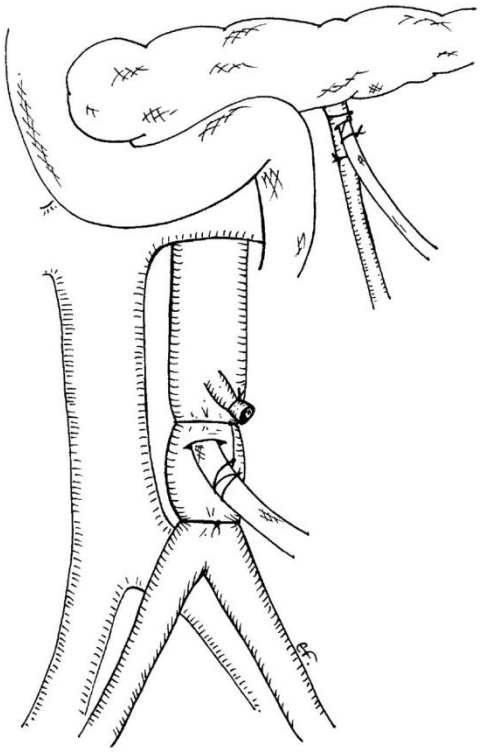

Figura Nro. 6a.
Canulación de aorta y vena mesentérica inferior.

b) CIRUGIA DE BANCO

Este es el procedimiento que se efectúa en el hígado donante una vez que llega al centro donde se encuentra el receptor y tiene por objeto la preparación del órgano para su implante. La cirugía de banco (también cono-

cida como *back-table*) se realiza generalmente en forma simultánea con la etapa de la hepatectomía en el receptor. Consiste en preparar el órgano donante de manera tal que queden eliminados todos los tejidos celuloganglionares y musculares que acompañan al hígado luego de la ablación en bloque, dejando los vasos libres para poder ser anastomosados. En este paso se reconocen las variaciones anatómicas y se procede a la reconstrucción vascular en caso de encontrarse arterias múltiples. También es en este momento cuando se efectúa, de ser necesaria, la reducción hepática o la bipartición.

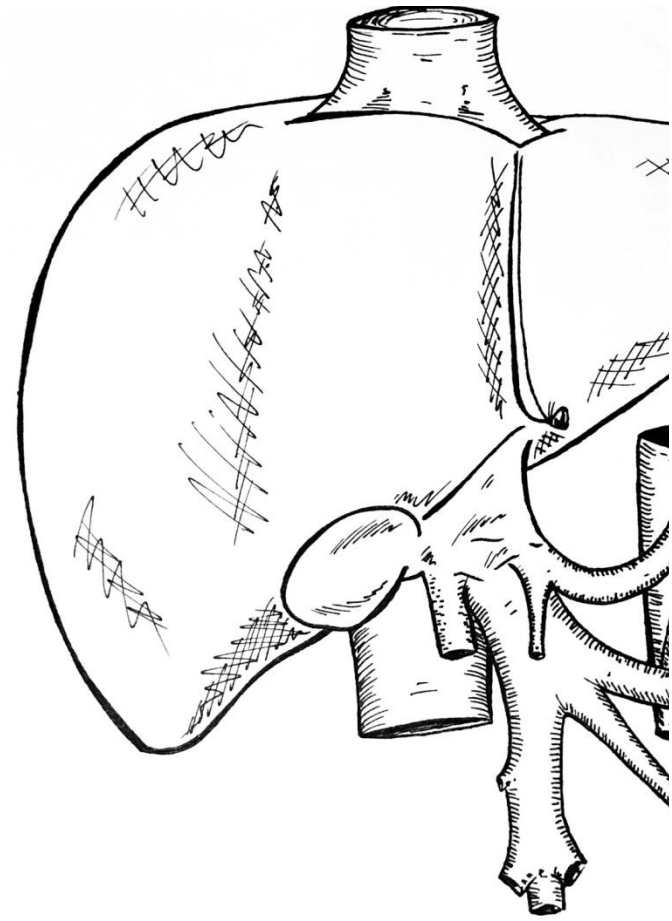

Figura Nro. 6b.
Injerto hepático.

C) CIRUGÍA EN EL RECEPTOR

HEPATECTOMÍA

El procedimiento más complejo es seguramente la hepatectomía del hígado enfermo, que puede tener diversas variantes dependiendo de la gravedad del receptor, la magnitud de la hipertensión portal, intervenciones previas, adherencias, y el estado del hígado (hipertrofia, atrofia, etc.). En consecuencia, cualquier descripción ordenada sobre esta etapa será siempre con fines didácticos, ya que es la experiencia del cirujano la que indicará por dónde comenzar y qué pasos seguir.

La incisión recomendada es la subcostal bilateral, con prolongación mediana hasta el xifoides, incluyendo o no la resección de éste (Figura 7), lo que permite acceder a la vena cava suprahepática verticalmente. Se aconseja resecar toda la grasa que rodea al ligamento suspensorio incluyendo la vena umbilical, que cuando es de un tamaño considerable puede removerse y acondicionarse para ser utilizada como injerto venoso.

La disección posterior varía dependiendo del caso. En casos fáciles, - sin adherencias e hipertensión portal escasa o moderada - se aconseja continuar con la movilización de los dos lóbulos seccionando el ligamento triangular izquierdo, la pars flácida del epiplón menor y luego el ligamento triangular derecho rotando el hígado hacia delante, maniobra que permite llegar a la vena cava inferior retrohepática. Una vez que se llega a este punto, el paso a seguir varía dependiendo de que se reseque la cava con el hígado o se la deje en su

lugar (Piggyback). En el primer caso, se diseca la vena cava por el borde posterior, se liga y secciona la vena suprarrenal derecha, y entre el diafragma y la vena cava se pasa hacia el pilar derecho del diafragma (Figura 8). La técnica de Piggy Back será descripta en detalle más adelante en este capítulo.

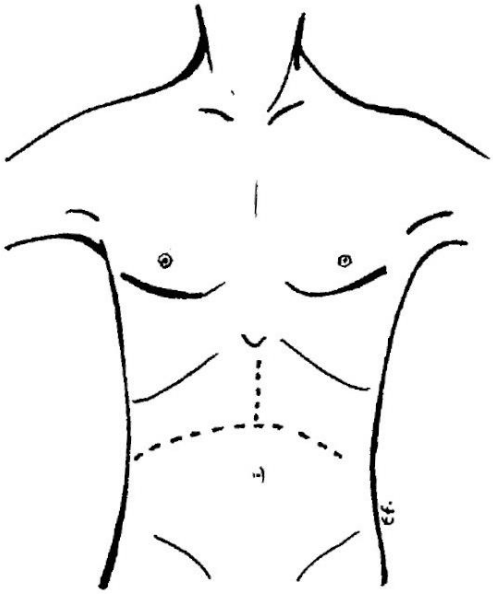

Figura Nro, 7.
Incisión en el receptor: bisubcostal con prolongación xifoidea

Se continúa con la disección del pedículo hepático. Se secciona el peritoneo cercano al borde inferior del hígado y se seccionan nervios y linfáticos hasta identificar los tres elementos importantes: la vía biliar principal, las ramas de la arteria hepática y el tronco de la vena porta, que se seccionan lo más cercano posible al parénquima hepático, proporcionándoles la mayor longitud. Cabe desacar que en casos de gran hipertensión portal es recomendable abordar de entrada el pedículo

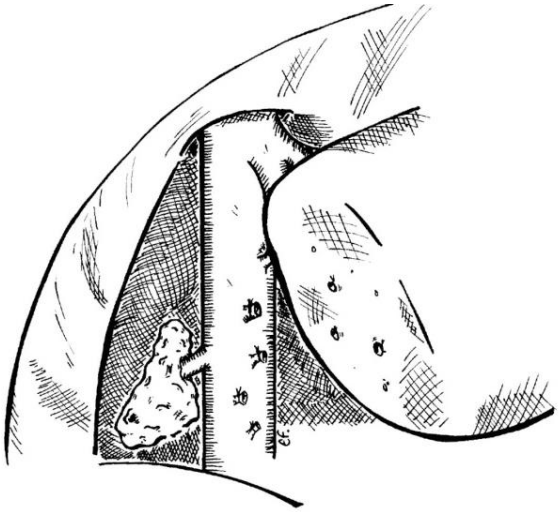

Figura Nro. 8.
Disección de vena cava retrohepática para realizar Piggy Back.

hepático, para realizar la ligadura precoz de las ramas de la arteria hepática, con lo que se logra disminuir el sangrado por la hipertensión portal. [20]

FASE ANHEPÁTICA

Una vez el hígado totalmente movilizado y los elementos del pedículo debidamente disecados, nos preparamos a efectuar una prueba de clampeo combinada de la vena cava infrahepática y de la vena porta, con el fin de evaluar las repercusiones hemodinámicas motivadas por esta maniobra en el receptor (Figura 9). En el caso que el paciente lo tolere (es decir, que la tensión arterial y el gasto cardíaco no presenten una caída mayor al 30%) durante aproximadamente cinco minutos, se proseguirá con la hepatectomía total. En caso

contrario se procederá a una de las dos técnicas que serán explicadas más adelante en el capítulo, que son la técnica de Piggy-back o el bypass veno-venoso.

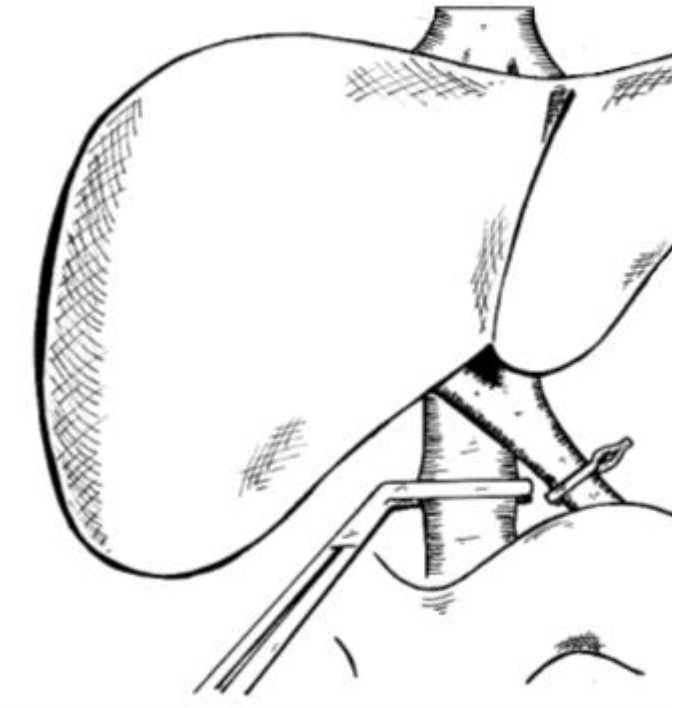

Figura Nro, 9.
Prueba del clampeo

En el caso en que el clampeo es bien tolerado, se procede con la hepatectomía con resección de vena cava. Se clampea la vena cava inferior infrahepática por encima de las venas renales y la vena cava inferior suprahepática, tomando en el clampeo parte del diafragma; luego se secciona la vena cava suprahepática incluyendo los ostium de las venas suprahepáticas (Figura 10), y por debajo, la cava infrahepática, completando la hepatectomía total y entrando en la fase anhepática (Figura 11).

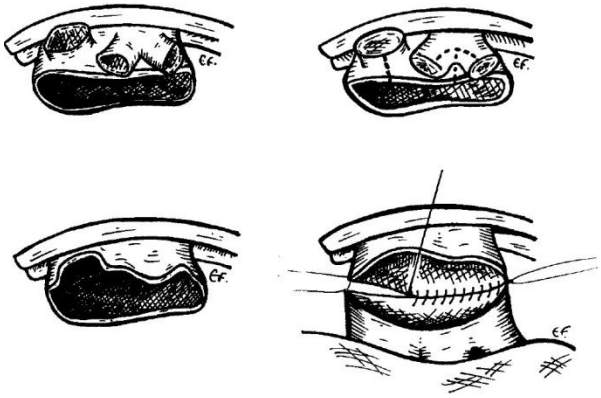

Figura 10.
Anastomosis cavo-cava suprahepática

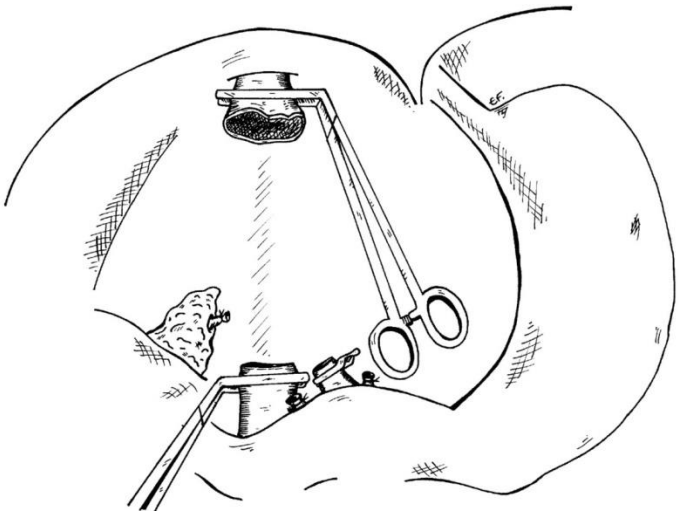

Figura 11.
Fase anhepática en trasplante con resección de vena cava.

Durante esta fase, que debe ser lo más breve posible, tenemos la posibilidad de efectuar un control de la hemostasia del lecho hepático, del diafragma correspondiente al ligamento

triangular derecho y del pilar diafragmático antes de colocar el hígado, ya que una vez implantado va a ser mucho más dificultoso.

IMPLANTE

Una vez finalizada la cirugía de banco y preparado adecuadamente el órgano a implantar, se comienza por realizar la sutura de la vena cava inferior suprahepática. Previo a realizar la anastomosis, se seccionan los puentes que separan las tres venas suprahepáticas, y luego se efectúa la misma mediante un surget de polipropileno 3 o 4-0, asegurando una buena aposición del endotelio. Luego se efectúa la anastomosis de la vena cava inferior infrahepática durante la cual comenzamos el lavado del injerto a través de la vena porta con solución de Lactato a 4º C, para asegurar la eliminación de las sustancias de preservación que son muy ricas en potasio y que pueden provocar un paro cardíaco en el momento del desclampeo.

Una vez finalizada la reconstrucción del flujo de las venas suprahepáticas y de la vena cava inferior, se procede a la anastomosis de la vena porta. La misma es siempre muy delicada por tratarse de una vena de paredes muy finas y habitualmente enfermas; requiere de una técnica muy cuidadosa para evitar la posibilidad de una trombosis en el postoperatorio. Se realiza en forma término - terminal, con aposición adecuada del endotelio y con una sutura continua de polipropileno 6-0. El nudo realizado entre las líneas de sutura de cara anterior y posterior, se realiza a 1-2 cm de distancia de la pared del vaso, permitiendo así la expansión de la sutura una vez restablecido el flujo portal. Este gesto se denomina “Growth factor” (Figura 12).

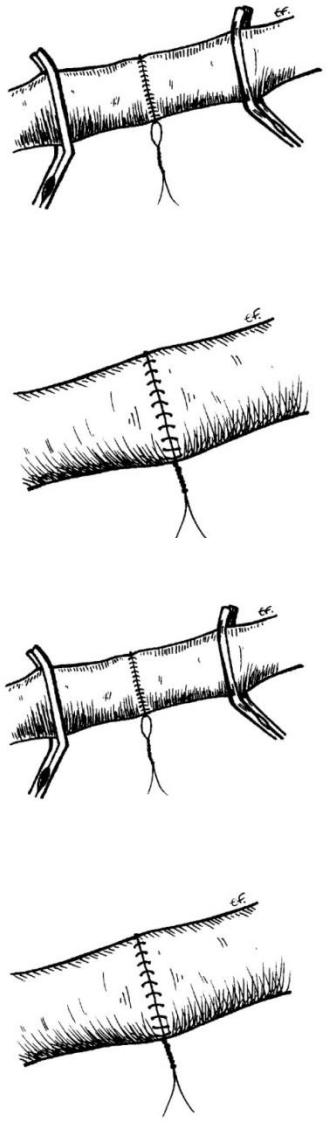

Figura 12.
Growth factor en anastomosis portal.

Una vez finalizada la anas-tomosis portal se procede al desclampeo, finalizando el tiempo total de isquemia del órgano. Se desclampea en 1º término la vena cava inferior suprahepática y se controla que no haya fuga sanguínea;

en 2º término, se desclampea la vena cava inferior infrahepática; por último se revascul-ariza el hígado desclam-peando la vena porta. En este momento finaliza la fase anhepática quedando el hígado revascularizado sólo por sangre portal.

El próximo paso es la anastomosis arterial que generalmente se efectúa con el tronco celíaco del donante y la confluencia de la arteria hepática con la gastroduodenal del receptor (Figura 13). La realizamos siempre con lupas de 2 o 4 aumentos con polipropileno 7-0 a 8-0 en suturas continuas o a puntos separados. La importancia de la misma radica en que la irrigación arterial del hígado implantado va a depender en los primeros tiempos pura y exclusivamente de esta anastomosis, y la falta de esta irrigación tiene graves consecuencias (disfunción del injerto, necrosis de la vía biliar, etc). De no disponerse de arteria hepática en el receptor, ya sea porque la misma se halla trombosada (por ejemplo por embolizaciones previas) o resultara disecada la íntima, se puede recurrir a anastomosar la arteria donante con la arteria esplénica del receptor, ya sea en forma término - lateral o término - terminal. Otra posibilidad es interponer un injerto vascular (arteria ilíaca del donante o vena safena) y anastomosarlo con la aorta directamente (figura 18).

El último paso en esta etapa del trasplante, es la reconstrucción del tracto biliar. La anastomosis de elección para esto es la anastomosis colédoco - coledociana término - terminal. En los receptores en los que esta

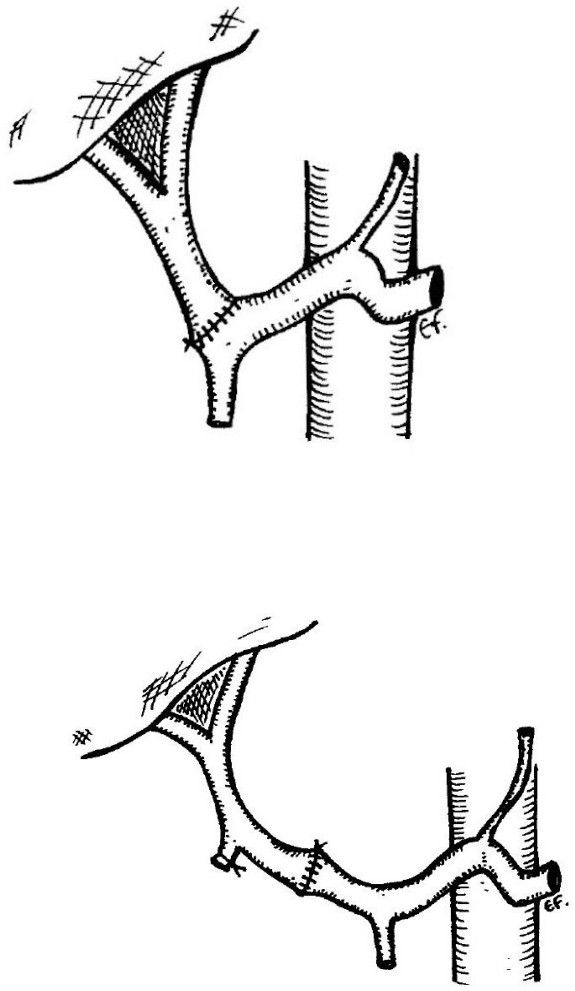

Figura Nro, 13.
Anastomosis arterial. Arriba, con hepática propia en bifurcación de ambas ra-mas. Abajo, con unión de hepática común y gastroduodenal.

-

reconstrucción no es posible debido a la ausencia de la vía biliar (atresia de la vía biliar, colangitis esclerosante, lesión quirúrgica, etc) o a disparidad extrema de tamaño que dificulte una anastomosis satisfactoria, se prefiere una hepático - yeyuno anastomosis término – lateral en Y de Roux. En casos de pacientes some-

tidos previamente a la operación de Kasai, el asa utilizada para la portoenteroanastomosis debe ser preservada y utilizada en el momento de la reconstrucción biliar. Si la longitud no es adecuada, se puede rehacer la anastomosis entero - entérica del pie de la misma. Siempre que fuera posible se controla la anastomosis biliar con la realización de una colangiografía intraoperatoria, que habitualmente se realiza a través de la canulación del conducto cístico del órgano donante. [8]

Es importante realizar un cuidadoso control de la hemostasia ya que es muy frecuente en los trasplantes hepáticos que, luego de la revascularización del injerto comience una etapa de fibrinólisis con sangrado difuso en todas las superficies cruentas. Una vez que la hemostasia es debidamente controlada, se colocan dos drenajes siliconados alrededor del injerto. Por último, se cierra la pared en dos planos, finalizando así el implante. [31, 32]

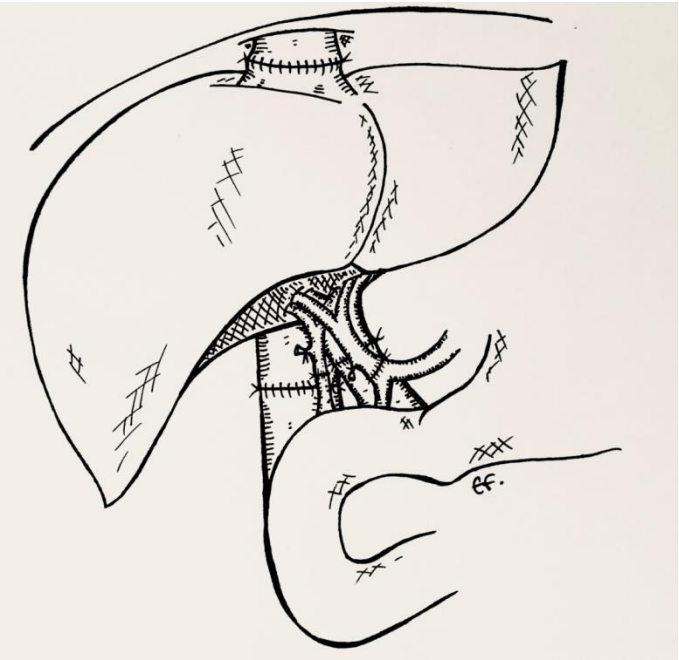

Figura 13b.
Trasplante hepático con resección de vena cava, implante finalizado.

3) VARIANTES TÉCNICAS

a) Según tipo de DONANTE

DONANTE CADAVÉRICO

Mauerte cerebral vs. A corazón parado

Los donantes cadavéricos se dividen en donantes a corazón latiente y donantes a corazón parado. El grupo a corazón latiente incluye el clásico **donante con muerte cerebral,** de quienes se procuran de órganos mientras el corazón esta latiendo y los pulmones son ventilados mecánicamente. Su técnica ya ha sido descrita anteriormente.

Los **donantes a corazón parado** (DCP) desarrollan un paro cardíaco definitivo antes de que se obtengan los órganos, lo que resulta en una lesión isquémica grave. El tiempo de isquemia caliente es muy importante para la viabilidad del órgano y la función del injerto posterior al trasplante. Es crucial con los DCP enfriar los órganos tan pronto como sea posible después del cese de la circulación para protegerlos. Se pueden usar varias técnicas de enfriamiento, la más simple de las cuales es establecer el enfriamiento intraaórtico después de la laparotomía. Debido a que el paro cardíaco puede ocurrir en condiciones muy diferentes, se pueden distinguir cuatro categorías de donación después de la muerte

cardíaca según los criterios de Maastricht , como se muestra en la Cuadro Nrol 3

Estas variantes técnicas han presentado buenos resultados en el trasplante renal. Si bien es factible y puede realizarse para trasplante hepático en centros con programas de DCP, el riesgo de disfunción primaria del injerto y daño severo de la vía biliar secundario a la isquemia, es significativamente mayor. Las máquinas de perfusión ex-vivo surgen como una opción para intentar mantener la viabilidad de estos órganos e incluso mejorar su función, y son una alternativa en desarrollo que podrán eventualmente aumentar el pool de hígados viables para donación. [11, 34]

DONANTE VIVO

La escasez de donantes cadavéricos, especialmente pediátricos, y el desarrollo de las técnicas en cirugía hepática tuvieron como consecuencia la materialización de la propuesta teórica de Smith en 1969 de poder trasplantar a un paciente con insuficiencia hepática terminal, una porción de hígado de un donante vivo. Esta propuesta está sustentada en la capacidad de regeneración del hígado, en que no deja secuelas funcionales y en el hecho de que este procedimiento presenta muy bajo riesgo en el donante cuando es realizada por grupos entrenados. Con el avance logrado en la cirugía hepatobiliar, se efectúan resecciones del segmento lateral izquierdo con una mortalidad cercana al 0% en pacientes sin hepatopatía previa.

Categoría 1	*Muerto a la llegada*	Se declaran muertos fuera del hospital antes de su llegada al departamento de emergencias.
Categoría 2	*Resucitación fallida*	Se mantienen con masaje cardíaco externo y ventilación artificial. Después del consentimiento, los órganos se enfrían inmediatamente.
Categoría 3	*En espera de un paro cardíaco*	Aquellos que van a morir por un daño cerebral irreversible pero no cumplen con los criterios para la muerte cerebral. Los órganos se obtienen después de la retirada intencional del soporte ventilatorio y el posterior paro cardíaco en una situación controlada que tiene lugar en el quirófano.
Categoría 4	*Paro cardíaco luego de la muerte cerebral*	Aquellos que sufren un paro cardíaco durante el proceso de ser declarada la muerte cerebral, antes de que se puedan procurar los órganos.

Cuadro Nro. 3
Categorías de Donantes a corazón parado

El tipo de hepatectomía efectuada en el donante vivo, depende esencialmente de la antropometría del receptor. La más universalmente utilizada es la segmentectomía lateral izquierda, en casos de receptores pediátricos, seguido por la hepatectomía derecha, en caso de receptores adultos. [12, 16, 24, 26]

Hepatectomía derecha del donante vivo

Se comienza la cirugía con una incisión bisubcostal, o subcostal derecha con prolongación xifoidea. Se explora y moviliza el hígado. Es de buena práctica realizar una colangiografía intraoperatoria para evaluar la anatomía de la vía biliar, ya que cerca de un 8% de la población tiene como variante anatómica conductos colectores derechos desembocando en la vía biliar izquierda. Esto puede realizarse vía transcística luego de la colecistectomía.

Se aborda hilio hepático, disecando la arteria hepática derecha y el tronco de la vena porta. Se identifica y diseca la rama portal derecha para permitir el máximo largo posible para poder colocar el clamp vascular. Se expone la cava retrohepática, ligando y seccionando los vasos cortos que drenan la cara posterior del lóbulo derecho, hasta pasar la línea media. Reparo de la vena suprahepática derecha. Clampeo de arteria y porta por 1 minuto, demarcando la línea de transección. Se identifica la vena suprahepática media con ecografía intraoperatoria, y se ajusta la línea de sección a 1 o 2 cm a la derecha de la misma para preservarla y permitir un adecuado drenaje del segmento 4. Se procede luego a la transección hepática, que se completa con la identificación del conducto hepático derecho, el cual se secciona con tijera en el parénquima, para evitar lesiones de la confluencia o conducto izquierdo. Se marca el conducto con un punto y el muñón en el donante se cierra con polipropileno 5-0. Se finaliza la hepatectomía derecha con la sección y ligadura de las ramas derechas de la vena porta y arteria hepática, y la vena suprahepática derecha. Se fija el ligamento falciforme a la pared abdominal para evitar la rotación del hígado izquierdo remanente, con el consecuente síndrome de Budd Chiari. El injerto es llevado al banco, donde se infunden 500 ml de UW por vena y por arteria. Se lava la vía biliar a la manera habitual y el injerto se encuentra en condiciones de ser implantado.[15]

Segmentectomía lateral izquierda

Tras la laparotomía por incisión subcostal derecha o mediana supraumbilical, se diseca el ligamento falciforme y moviliza el hígado izquierdo. Se disecan las venas suprahepáticas en su desembocadura en la cava y se repara vena suprahepática izquierda. Se aborda pedículo izquierdo. Se identifican y reparan la arteria hepática izquierda y la rama izquierda de la porta, con sus respectivos ramos para el segmento 4, que intentarán preservarse. Luego se ligan las ramas de la porta al lóbulo caudado. Se realiza el marcado de la línea de sección hepática, guiado por ecografía intraoperatoria, lateral a la inserción del ligamento falciforme y en la cara posterior siguiendo el ligamento de Arancio. A continuación se procede a realizar la transección hepática, durante la cual se identifica y secciona la vía biliar izquierda, que se liga con puntos de poli-

propileno 6-0. Finalmente, se completa la segmentectomía lateral izquierda mediante la sección de la arteria hepática izquierda, vena porta izquierda y vena suprahepática izquierda. Se procede a suturar las estructuras remanentes, con puntos de polipropileno 6-0 a 8-0, y se extrae el injerto de segmento lateral (Figura 14). [9, 11]

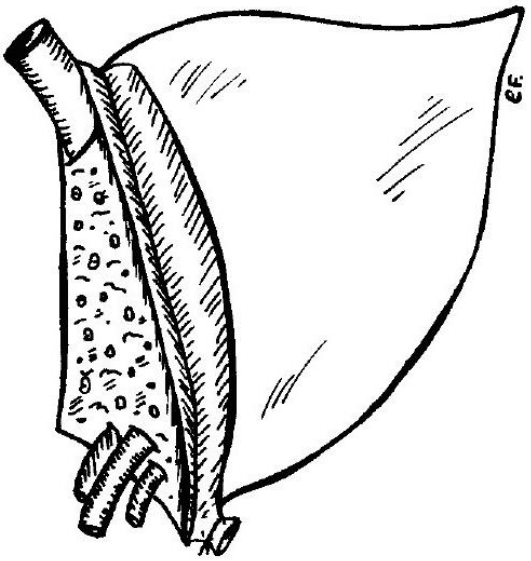

Figura Nro, 14.
Injerto de segmento lateral izquierdo.

Implante en el trasplante hepático con donante vivo

En simultáneo a la hepatectomía en el donante vivo, otro equipo realiza la hepatectomía del receptor, que se realiza con técnica con preservación de la vena cava inferior retrohepatica. Una vez obtenido el injerto, se realiza una breve disección en banco y lavado del mismo con solución de Ringer Lactato, entre 500ml y 1000ml.

Para lograr un adecuado outflow en pacientes pediátricos de bajo peso que se les implanta un segmento lateral izquierdo, debe realizarse una cavotomía vertical desde el ostium de las venas suprahepáticas, creando de esta manera una boca triangular de gran tamaño para anastomosar con la suprahepática izquierda del donante adulto. Como las estructuras hiliares del injerto se encuentran lateralmente en el lado derecho del abdomen, el injerto debe ser rotado 45 grados en sentido de las agujas del reloj en el plano transversal y ligeramente en el plano coronal. La posición final de la superficie de sección parenquimatosa es posterior y hacia arriba. Esto es importante para evitar la estenosis y posterior trombosis de la anastomosis portal. [30]

En el caso del injerto derecho, la anastomosis de la cava se realiza entre la vena suprahepática derecha del donante y el ostium de la vena suprahepática derecha del receptor, o bien a la confluencia de la media con la izquierda.

El resto de las anastomosis se realizan similar a la técnica clásica descripta. La anastomosis portal se lleva a cabo entre la porta derecha/izquierda donante con el tronco portal receptor. La reconstrucción arterial entre la hepática derecha/izquierda del donante con la hepática común del receptor. Finalmente la reconstrucción biliar se lleva a cabo mediante una hepaticoyeyunoanas-tomosis en Y de Roux (Figura 15).

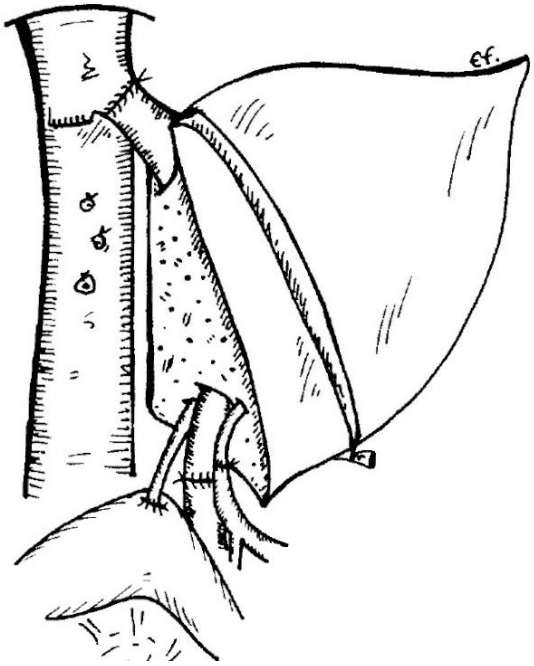

Figura Nro. 15.
Implante de segmento lateral izquierdo en trasplante con donante vivo.

Relacionado vs No relacionado

El problema de la muerte en lista de espera ha llevado durante los años a buscar alternativas al donante cadavérico. Como ya hemos mencionado, el uso de donante vivo es una forma de aumentar la disponibilidad de injertos para trasplante. Existe un grupo muy selecto de pacientes con patología hepática que requieren un trasplante, pero a su vez su hígado nativo explantado podría ser considerado para implantar en otro paciente con hepatopatía terminal. Esta técnica se denominó **Trasplante Hepático Dominó** o Secuencial (THD), y fue realizado por primera vez en Portugal en 1995. Desde entonces se han realizado más de 1200 casos en el mundo.

Esta estrategia puede ser considerada para pacientes con desórdenes genéticos o bioquímicos que se tratan con trasplante hepático, pero morfológica y funcionalmente son hígados normales, que podrían causar enfermedad sistémica a muy largo plazo. La principal indicación del THD es la polineuropatía amiloidótica familiar (amiloidosis). A su vez, los posibles candidatos a recibir un hígado con metabolopatía son aquellos pacientes que se encuentran en lista de espera por un período muy prolongado, pacientes muy mayores con expectativa de vida menor al tiempo necesario para desarrollar síntomas debido al hígado con amiloidosis. Un ejemplo clásico sería el paciente mayor a 60 años con tumor hepáticos malignos, como un hepatocarcinoma.

El trasplante hepático dominó se ha con-vertido sin duda en una estrategia válida y segura para casos selectos, que puede llevarse a cabo en centros con alta experiencia. [11, 19, 35]

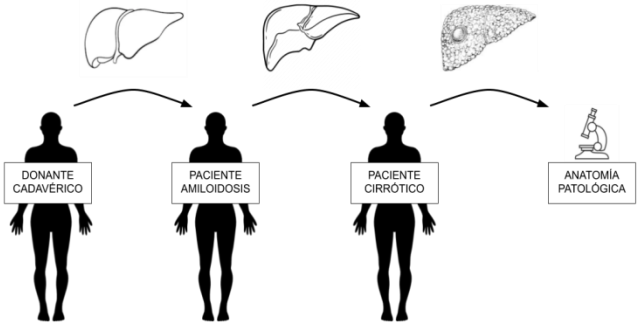

Figura Nro. 16.
Trasplante hepático dominó.

b) Según el manejo de la HEMODINAMIA

Como ya hemos mencionado previamente, finalizando la hepatectomía en el receptor, se efectúa la prueba de clampeo. En aquellos pacientes que la toleren adecuadamente, podrá llevarse a cabo la técnica con clampeo total y resección de vena cava inferior. Algunos pacientes, debido a que no han desarrollado suficiente circulación venosa colateral al territorio cava superior, no logran compensar la falta del flujo a la circulación sistémica producida por el clampeo del territorio venoso infradiafragmático. Dichos pacientes serán candidatos a alguna de las siguientes estrategias:

TÉCNICA DE PIGGYBACK (Conservación de vena cava)

Al preservar la vena cava retrohepática en su lugar, se evita la interrupción del retorno venoso, disminuyendo así las posibilidades de hipotensión durante la fase anhepática. Por ello, pacientes con hipertensión portal leve, metabolopatías con hígado no cirrótico o pacientes con falla hepática fulminante suelen ser candidatos para este procedimiento. Otro grupo de pacientes que se benefician con esta técnica son aquéllos que presentan algún grado de insuficiencia renal que se agravaría con el clampeo de la vena cava infrahepática, con la consecuente congestión venosa en el lecho renal.

El procedimiento es idéntico al descrito en la técnica clásica, hasta completar la disección del hilio hepático. A continuación, se procede a esqueletizar la VCI. La venas suprahepáticas accesorias son ligadas y seccionadas con ligaduras de seda 2-0 o con puntos transfixiantes de polipropileno 4-0, para prevenir que se suelten las ligaduras al revascularizar, por la gran presión venosa central. Se diseca y libera la vena suprahepática derecha. Se coloca el clamp Sherman en el tronco común de las vena suprahepática intentando no interferir con el retorno venoso por la VCI. Se seccionan las venas suprahepáticas a nivel del parénquima hepático y se procede a la extracción del hígado enfermo (Figuras 17-19). Con tijera se seccionan los septos que separan las vena suprahepática para unificar la boca a anastomosar. Posteriormente, se lleva a cabo la anastomosis que se realiza entre la boca común de las vena suprahepática con el cabo superior de la VCI del donante.

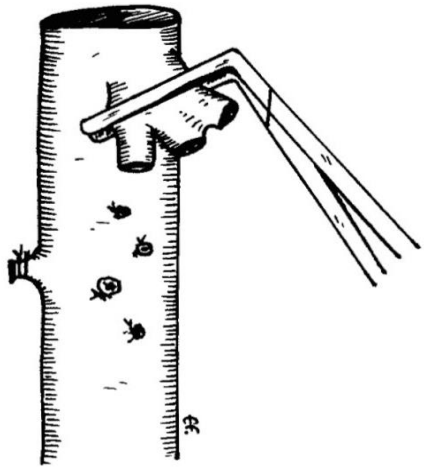

Figura Nro. 17
1- Anastomosis cava-cava suprahepática según Técnica dePiggy Back

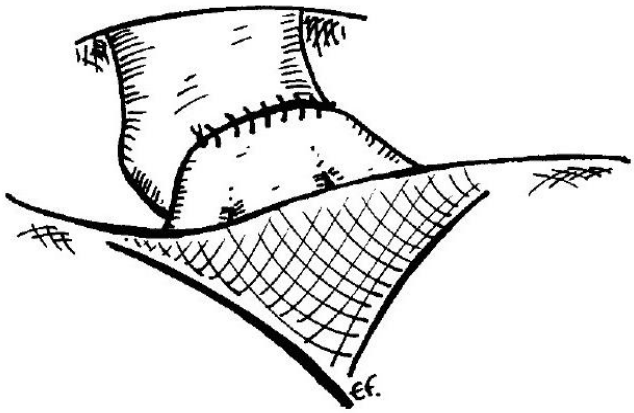

Figura Nro. 18
2) Anastomosis cava-cava suprahepática según Técnica dePiggy Back

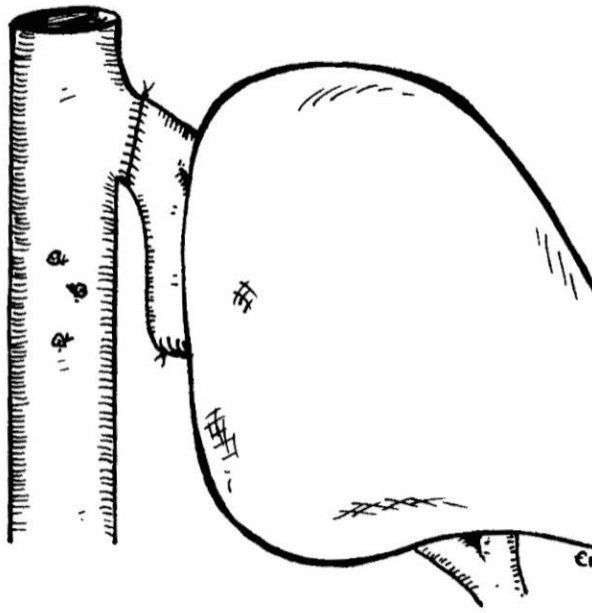

Figura Nro, 19.
3) Anastomosis cava-cava suprahepática según Técnica de Piggy Back

Solidarizar las tres venas suprahepáticas es la situación ideal con lo cual se logra una boca de mayor tamaño y se asegura una buena Salida (o outflow) venosa. Sin embargo, esto no siempre es posible debido a que la vena suprahepática derecha está en un plano más inferior y vertical a las otras, con lo cual al clampearlas puede obstruirse la VCI, perdiéndose las ventajas de esta técnica. En estos casos, puede optarse por otra variante que consiste en cerrar la vena suprahepática derecha, pasar el clamp Sherman por el tronco común de la media y la izquierda, y anastomosar la cava donante con el ostium de las venas media e izquierda. Cualquiera sea el caso, finalizada esta anastomosis se lava el injerto y luego se cierra el ostium inferior con una sutura continua, habitualmente con polipropileno 4-0.

Otra variante consiste en la anastomosis de las venas cavas donante y receptora en forma latero - lateral. Técnicamente, deben cerrarse ambos cabos terminales de la cava donante, con surget de polipropileno o sutura mecánica cartucho vascular, y efectuarse una venotomía longitudinal en ambas VCI. Posteriormente, se realiza la anastomosis con dos hemisurgets de polipropileno.

Una última variante consiste en la cavoplastia cara a cara (face to face), que consiste en la apertura longitudinal de toda la cara posterior de la cava donante y posterior anastomosis con VCI receptora. (Figura 20)

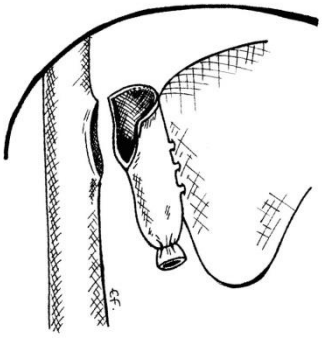

A

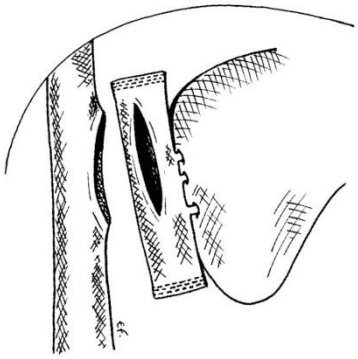

B

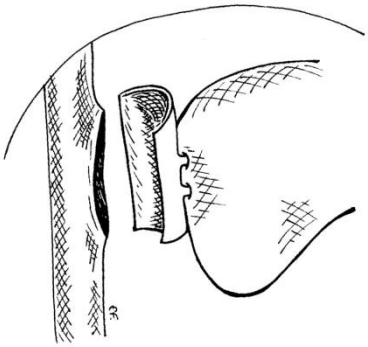

C

Figura Nro 20.
Variantes de la anastomosis cavo - cava en el Piggy Back. A**)** Termino - lateral **B)** Latero – lateral **C)** Face to face.

La mayor ventaja de estas dos últimas técnicas mencionadas, es que la boca de la anastomosis es bien amplia, asegurando un adecuado outflow. Sin embargo posee una serie de desventajas: En primer lugar, el clampeo lateral de la VCI puede interferir con el retorno venoso y no ser bien tolerado por el paciente. En segundo lugar, el tejido cicatrizal que se forma en relación a la anastomosis latero lateral puede dificultar el acceso a la VCI en un eventual retrasplante, y por último, debido a la nueva anatomía, en caso de requerir posteriormente un TIPS o una biopsia transyugular, el acceso a la vena suprahepática derecha desde la vena yugular interna puede verse imposibilitado. Por lo antedicho, esta variante técnica debe ser sólamente utilizada en casos puntuales en donde los beneficios superen las posibles desventajas, y no ser utilizado de manera rutinaria. [11]

Ventajas del Piggy Back
No se clampea VCI → Mayor estabilidad hemodinámica
Se puede asociar a un shunt porto cava transitorio
No hay hipertensión en venas renales → Menor repercusión en función renal
Necesidad de menor infusión de líquidos intraoperatorios
Menos horas de ARM

Cuadro Nro. 4
Resumen de las ventajas de la técnica de Pggy-Back

BYPASS VENO-VENOSO

En los enfermos de más de 15 kg de peso y que no toleren la prueba de clampeo, un by pass veno-venoso con la ayuda de una bomba centrífuga no heparinizada tipo Bio-Medicus ® puede ser de utilidad. El objetivo es derivar toda la sangre del territorio portal y de la VCI directamente hacia la VCS, logrando una mayor estabilidad hemodinámica del paciente, evitando que los riñones sufran de hipertensión venosa consecuente al clampeo y por otro lado, evitando la congestión esplácnica y edema intestinal secundario al clampeo portal.

La cánula de retorno se coloca por punción de la vena yugular interna, por parte del equipo de anestesia. La cánula de la VCI se coloca de manera percutánea, punzando la vena femoral preferentemente izquierda. Para la colocación de la cánula portal, se esqueletiza la vena porta, asegurando la máxima longitud, y se clampea lo más distal posible en el hilio hepático. Posteriormente, se realiza la venotomía y canulación de la misma. Como alternativa más sencilla para la canulación de la porta, puede accederse por la vena mesentérica inferior, similar a lo descrito en la ablación hepática, y progresar la cánula hasta la porta. Ambas cánulas deben ser previamente purgadas con solución salina heparinizada. Las cánulas se conectan a un conector en Y, derivando la sangre de ambos territorios a la bomba, y de allí de regreso a la circulación sistémica superior. (Figura 21).

Esta técnica ha reemplazado la utilización de las bombas de circulación extracorpórea con mecanismo tipo roller que se utilizaban inicialmente, ya que evita las complicaciones que esta última tiene sobre la función plaquetaria y los riesgos de una excesiva heparinización del receptor. Sin embargo, con el empleo de la técnica de Piggyback, las bombas de circulación extracorpóreas se han dejado de utilizar en trasplantes pediátricos y su uso es excepcional en los adultos. [13]

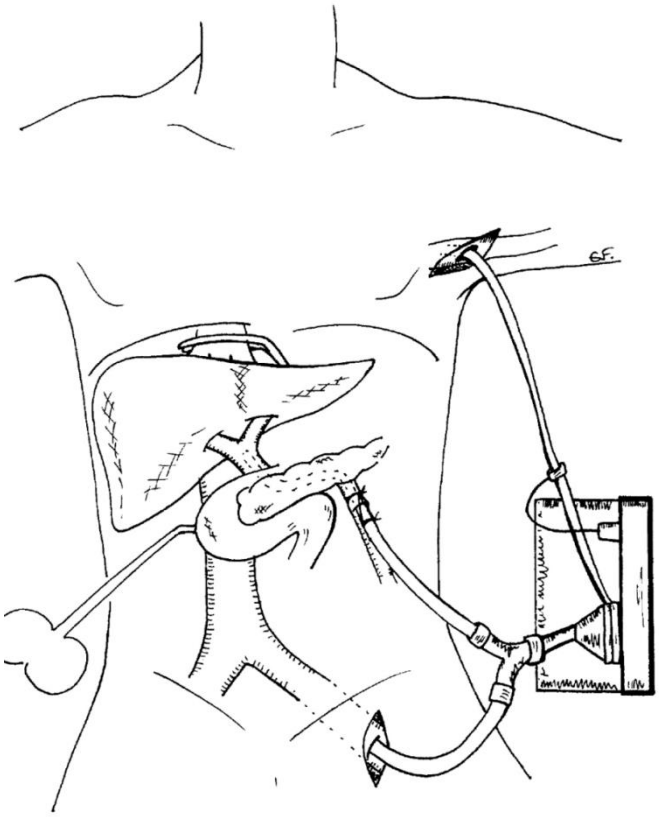

Figura Nro. **21.**
By pass veno - venoso.

c) Según Persistencia del Injerto

DEFINITIVO

El trasplante hepático definitivo es lo habitual, en donde se reemplaza el hígado enfermo por un injerto sano, de manera definitiva. Su técnica ha sido descrita previamente.

TRANSITORIO

El trasplante hepático transitorio o auxiliar (THA) es una alternativa de tratamiento en pacientes con falla hepática fulminante. El procedimiento consta del trasplante de un injerto, ubicado ortotópica o heterotópicamente, sin realizar la hepatectomía total del hígado enfermo. Una vez que el hígado nativo se recupera del episodio agudo, el injerto es removido. La ventaja frente a un trasplante definitivo, es evitar la inmunosupresión de por vida.

Una de las variantes técnicas del THA es el APOLT, proveniente del inglés *Auxiliary partial orthotopic liver transplantation*, que se traduce trasplante auxiliar ortotópico parcial. Dicho procedimiento consta de una hepatectomía parcial del hígado nativo e implante de un hígado reducido. Cuando se utiliza un segmento lateral izquierdo, lo más frecuente, las anastomosis son las siguientes: vena suprahepática izquierda con vena suprahepática izquierda. Arteria hepática del donante con arteria izquierda del receptor, lo mismo con la porta. Para la vía biliar, debe realizarse una hepaticoyeyunoanastomosis en Y de Roux. (Figura 22) Inmediatamente posterior al trasplante, el flujo portal irá preferentemente al injerto, debido a la alta resistencia vascular que existe en el hígado enfermo. A medida que el hígado nativo recupera la función, aumenta el flujo al mismo, coincidente con el aumento de la resistencia en el injerto, debido al rechazo que genera la suspensión de la inmunosupresión. [3, 14, 17, 22, 29]

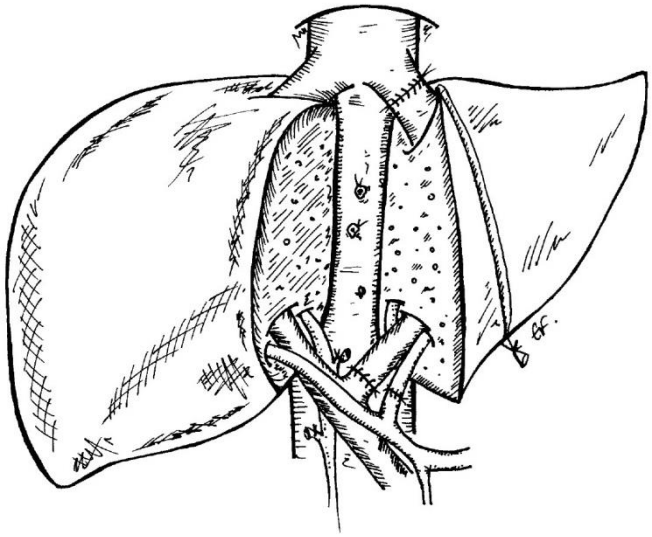

Figura 22a.
Trasplante hepático auxiliar (APOLT). Anastomosis vasculares

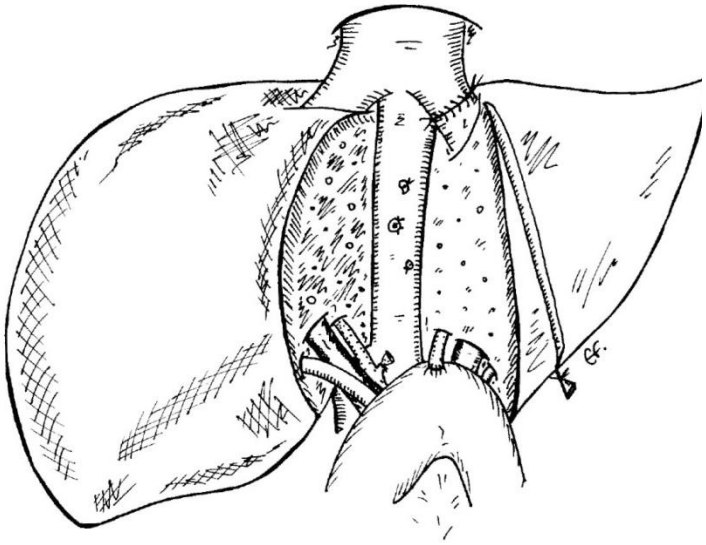

Figura Nro. 22b.
Trasplante hepático auxiliar (APOLT
Hepático - yeyuno anastomosis

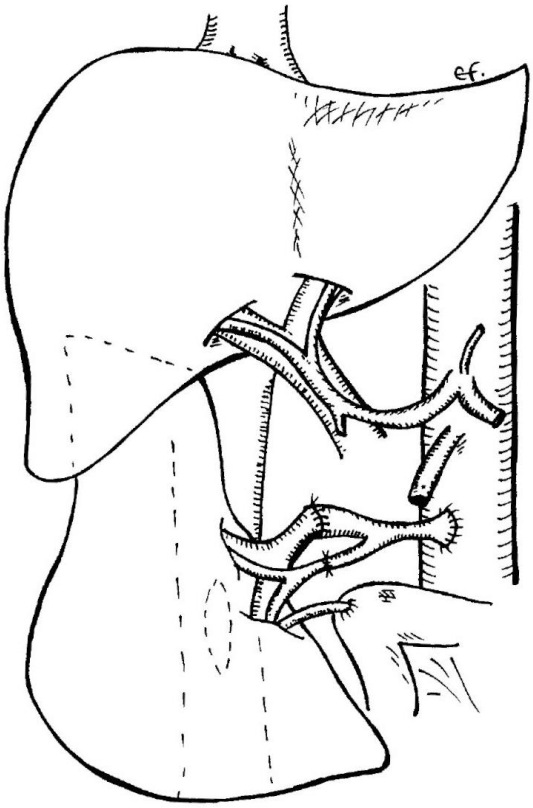

Figura Nro, 23.
Trasplante hepático heterotópico.
Revascularización portal y arterial con graft de arteria ilíaca a la aorta.

d) Según la Localización del injerto

ORTOTÓPICO

Habitualmente, la ubicación del injerto se realiza de manera ortotópica, es decir en el hipocondrio derecho, en el mismo sitio en el que se encontraba el hígado nativo que fue resecado.

HETEROTÓPICO

El trasplante hepático heterotópico implica el implante del injerto en una localización no anatómica, con mínima o sin manipulación del hígado nativo (Figura 23).

La utilización de esta técnica ha sido reportada en pocas ocasiones, en pacientes en los cuales la hepatectomía resulta imposible. Recientemente Azoulay y cols. han reportado el caso de un retrasplante por reactivación de virus C, en donde debido a la hemorragia masiva durante la hepatectomía, se decidió no continuar con la misma, y se implantó el hígado de manera heterotópica en el hipocondrio izquierdo, previa esplenectomía. El paciente presentó una adecuada evolución postoperatoria y el centellograma hepatobiliar realizado al 1er y 6to mes postrasplante, mostró 20% y 0% de la actividad, respecti-

vamente, en el primer injerto, y 80% y 100%, respectivamente, en el segundo injerto. [2, 22]

No obstante, la utilización de esta técnica es casi anecdótica, y su uso debe ser reservado para casos extremos como el recién mencionado.

e) Según número de trasplante

PRIMER TRASPLANTE vs RETRASPLANTE

La dificultad técnica del primer trasplante, como hemos mencionado previamente, va a depender mucho del paciente y su patología, el grado de hipertensión portal con circulación colateral, y la presencia o no de adherencias por cirugías previas.

Sin embargo, no es infrecuente tener que realizar un **retrasplante**. Esto puede darse en dos instancias. Una es el **retrasplante agudo**, por falla primaria del injerto o trombosis arterial aguda, y otro es el **retrasplante crónico**, ya sea por complicaciones biliares o vasculares alejadas, rechazo crónico o reactivación de la enfermedad de base, dependiendo el caso.

El retrasplante en agudo es técnicamente sencillo. El primer hígado implantado se encuentra totalmente movilizado, sin adherencias, por lo cual la hepatectomía no debería presentar un gran desafío. El retrasplante en contexto crónico es un escenario completamente diferente. Técnicamente es un procedimiento mucho más complejo, ya que se trata habitualmente de un hígado muy enfermo, nuevamente con hipertensión portal, circulación colateral y gran cantidad de adherencias, cuya morbimortalidad perioperatoria es muy superior a la del primer trasplante: la morbilidad reportada para el retrasplante supera el 70%, la mortalidad alcanza tasas del 25 al 45% y la supervivencia actuarial al año y a los 5 años es del 60-70% y 25-50%, respectivamente. [6, 21, 33]

f) Según la anatomía del injerto

Se ha descrito en la técnica clásica la utilización del hígado entero como injerto. A continuación se describirán las técnicas de **injertos parciales**.

Reducción hepática

Cuando existe diferencia de tamaño entre el hígado donante y la cavidad del receptor, se debe efectuar una reducción hepática durante la cirugía de banco. Esta situación suele presentarse en casos de donantes adultos con receptores pediátricos.

La reducción hepática es un procedimiento en el cual se efectúa una hepatectomía en el hígado donante. La clasificación anatómica de Couinaud y la descripción de la anatomía quirúrgica hepática de Bismuth, brindan el

fundamento para la realización de la reducción. El objetivo de ésta es sortear la disparidad anatómica entre donante y receptor; para ello se debe calcular el peso de ambos y establecer una relación que podrá variar de 2:1 a 10:1 como máximo, siendo la más utilizada 4:1. De todos modos la decisión final sobre qué tipo de reducción se va a efectuar se toma en el campo quirúrgico del receptor comparando el tamaño del hígado a reducir con el órgano a remover y la cavidad en la cual se lo va a implantar.[7]

Las reducciones más comúnmente utilizadas son la hepatectomía derecha incluyendo el lóbulo de Spiegel, en donde se implanta el hígado izquierdo (segmentos II, III y IV) y la trisegmentectomía derecha, también conocido como hiperreducción, en la cual se implanta el segmento lateral izquierdo (segmento II y III) que constituye la unidad funcional más pequeña que puede ser implantada (tiene un pedículo portal propio, y una vena suprahepática como efluente) (Figura 24). Excepcionalmente, puede a su vez resecarse el segmento III e implantarse un solo segmento (monosegmento), o efectuar resecciones no atómicas para lograr un tamaño adecuado el injerto para la cavidad, en caso de receptores muy pequeños. [1, 25]

Bipartición

También un hígado puede ser dividido en dos partes funcionantes y permitir que con un órgano puedan trasplantarse un niño y un adulto simultáneamente, o eventualmente dos adultos (Figura 25).

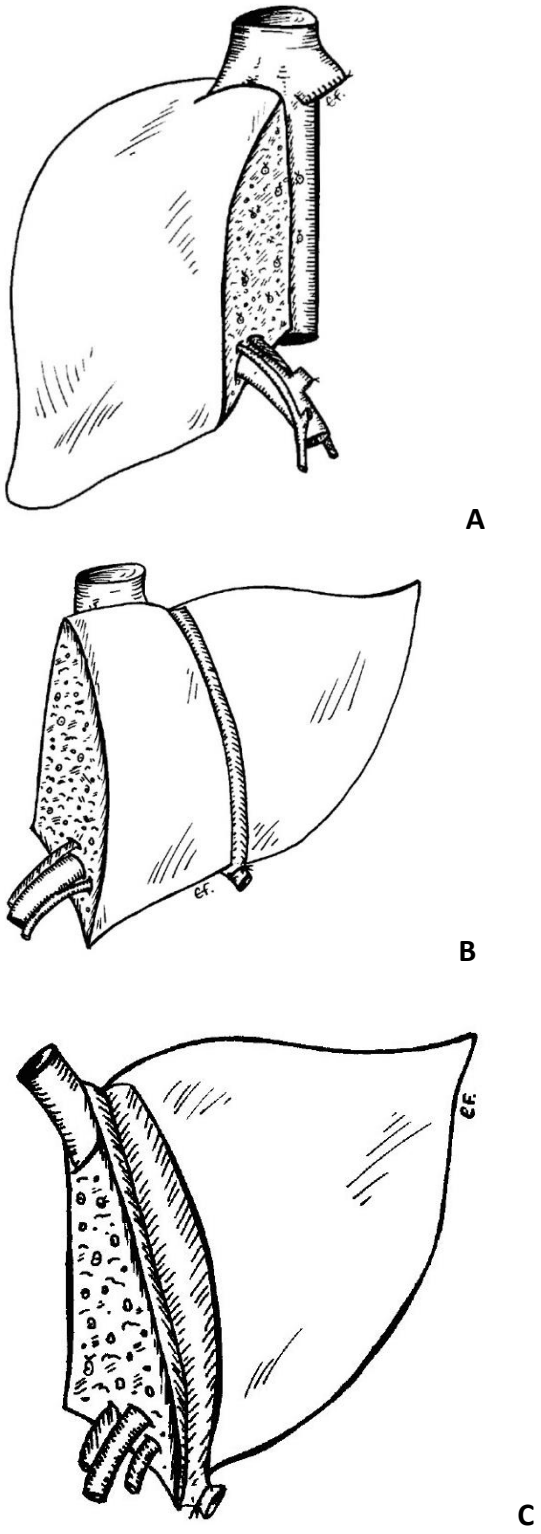

Figura Nro. 24.
Tipos de reducciones hepáticas. A)Lóbulo derecho **B)** Lóbulo izquierdo **C)** Segmento lateral izquierdo.

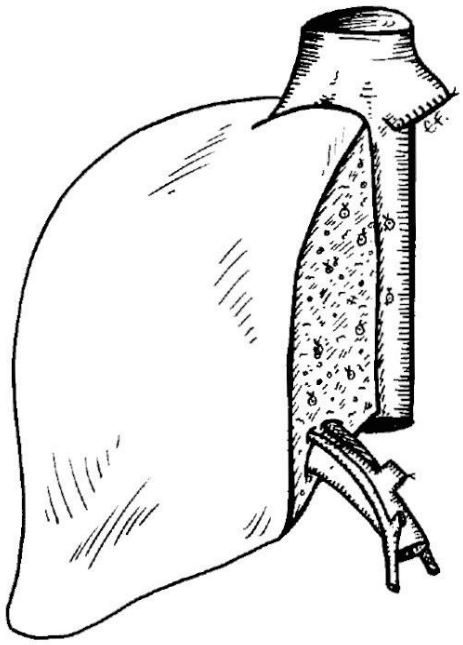

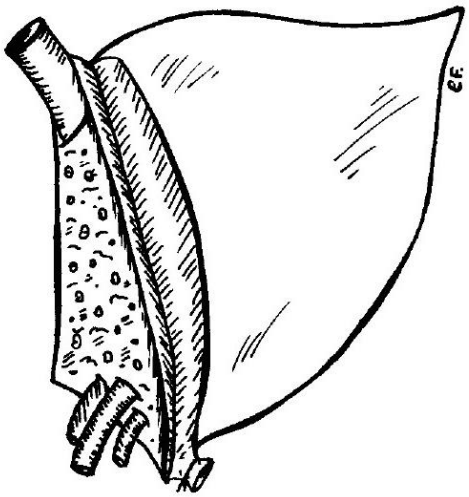

Figura Nro, 25.
Bipartición hepática. Hígado derecho (Trisegmentectomía derecha) y segmento lateral izquierdo.

El hecho de que tejido hepático sano sea descartado durante un procedimiento de reduc-ción hepática ha estimulado el desarrollo de la técnica de la bipartición hepática o *split* del injerto a trasplantar. Esta técnica permite un máximo aprovechamiento del pool de donantes cadavéricos y para su práctica se requiere de una gran experiencia en anatomía hepática, resecciones hepáticas mayores e implantes de hígados reducidos. Debido a la gran complejidad del procedimiento de *split*, sólo un hígado de un donante considerado como ideal debe ser tenido en cuenta para este procedimiento.

La forma más habitual de realizar esta partición es lograr un hígado izquierdo que corresponde al segmento lateral izquierdo y un hígado derecho que comprende los segmentos V, VI, VII y VIII (puede o no incluir al segmento IV).

Se comienza con la disección de la arteria hepática desde el tronco celíaco, hasta su bifurcación, disecando la rama izquierda hasta la cisura umbilical. Se debe intentar preservar las ramas arteriales del segmento IV para prevenir su isquemia. Se liga la arteria hepática izquierda en su origen, se secciona distal a la ligadura y se marca con punto de referencia.

Luego se diseca la vena porta hasta sus ramas terminales, ligando las ramas al lóbulo caudado. Se diseca la rama izquierda y cuando se ha obtenido una adecuada longitud, se secciona justo por encima de la bifurcación. Posteriormente se identifica el conducto biliar izquierdo en la placa hiliar. Se progresa probador identificando las ramas de todos los segmentos, y de tal manera se determina el sitio de sección, que se realiza sobre el colector izquierdo, con extremo cuidado de no dañar ningún colector derecho. A continuación se

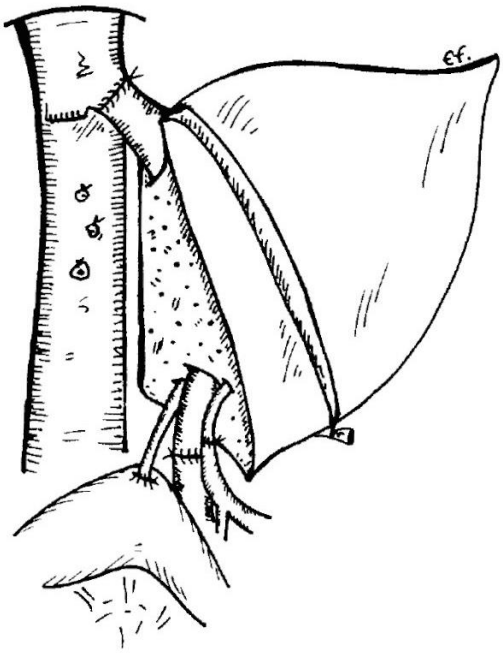

Figura Nro. 26
Implante de split derecho con reemplazo de cava

identifica y diseca la vena suprahepática izquierda. Se liga y secciona el ligamento venoso, permitiendo el acceso al espacio entre la media y la izquierda, y la sección de la vena suprahepática izquierda en su origen en la vena cava.

Finalmente se realiza la transección parenquimatosa, marcando la línea de sección en la cara superior a 1 cm a la derecha del ligamento falciforme y en la cara inferior, a la derecha de la cisura umbilical, coincidente con el sitio de sección del conducto biliar izquierdo. Durante la misma, deben suturarse cuidadosamente los pequeños ramos glissonianos y venas suprahepáticas a ambos lados de la línea de sección. Completada la bipartición, se perfunde ambos injerto con solución de UW por la vena porta, lo que además ayuda a identificar posibles sitios de filtración en el lecho de sección, que deberán ligarse.

Una vez terminada la cirugía de banco, el hígado derecho suele ser implantado en un receptor adulto utilizando la técnica standard de trasplante ortotópico de hígado. El hígado izquierdo es implantado como un graft parcial anastomosando la vena suprahepática anastomosando la vena suprahepática

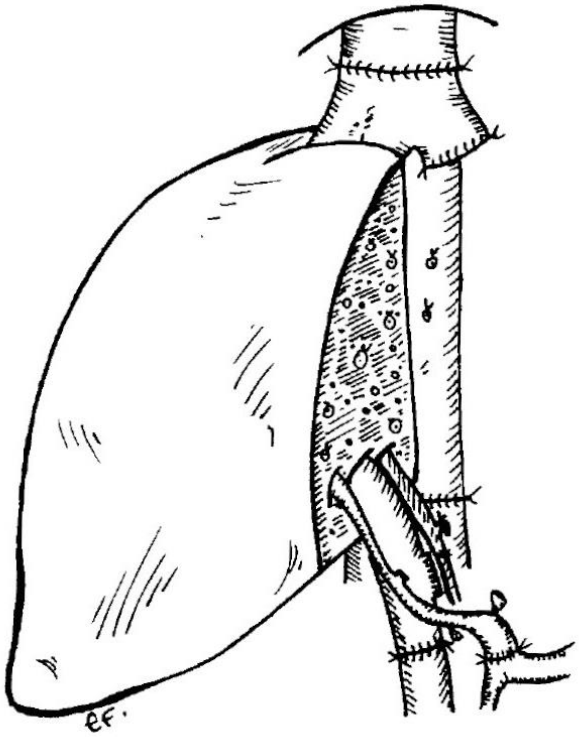

Figura Nro. 27.
Implante de split de SLI con preservación de cava.

g) Según Número de operaciones

En casos de falla hepática aguda, la única intervención que puede prevenir la evolución fulminante es el trasplante hepático de urgencia. Sin embargo, conseguir un órgano donante de manera inmediata no siempre es posible. Sin la hepatectomía de urgencia, algunos pacientes pueden desarrollar un síndrome tóxico hepático, caracterizado por necrosis hemorrágica masiva hepática asociado a falla multiorgánica severa. En esta situación de extrema gravedad, estos pacientes pueden beneficiarse con el denominado **trasplante hepático en dos tiempos** (o *two-step approach*).

En el primer tiempo se realiza de extrema urgencia la hepatectomía total del hígado enfermo, con conservación de vena cava inferior y se confecciona un shunt porto cava transitorio para derivar el flujo portal a la circulación sistémica. El paciente entra inmediatamente en lista de emergencia nacional y en cuanto se presente un donante, se completa el segundo tiempo implantando el injerto con técnica de piggyback y posterior desmontaje del shunt porto cava transitorio.

Esta estrategia fue reportada por primera vez en 1988 para un paciente trasplantado con falla primaria de injerto asociado a falla multiorgánica. Posteriormente, esta técnica ha sido utilizada no sólo para retrasplante, sino también para casos aislados de traumatismo hepático, ruptura hepática espontánea, síndrome de HELLP (hemólisis, aumento de enzimas hepáticas y trombocitopenia) asociado a preeclampsia en embarazadas e incluso falla aguda en pacientes con enfermedad hepática crónica.

El trasplante hepático en dos tiempos es una estrategia que presenta el potencial de prevenir la muerte en pacientes con falla hepática fulminante, en casos minuciosamente seleccionados. [23, 27, 28]

Figura Nro.28.
Trasplante en dos tiempos. Shunt porto cava con hepatectomía total.

4. CONCLUSIÓN

En la actualidad, el avance en las resecciones hepáticas aplicadas al trasplante, y las técnicas de preservación de vena cava permiten a la cirujanos cumplir con el objetivo primordial del trasplante hepático: implantar un hígado de adecuada calidad, de tamaño

acorde y con estabilidad hemodinámica en el paciente.

Como se ha visto, el trasplante hepático es un procedimiento complejo que consta de múltiples etapas. Si bien cada una de ellas está bien sistematizada, cada caso es único en cuanto a estado clínico, patología de base, antecedentes y antropometría del receptor y las características de su respectivo donante. Por lo tanto, todas las variantes técnicas descritas en este capítulo son herramientas que deben estar disponibles cuando un equipo dice "vamos a hacer un trasplante hepático".

5. BIBLIOGRAFÍA

1. **ARDILES V, CIARDULLO MA, D'AGOSTINO D**, y col. Transplantation with hyper-reduced liver grafts in children under 10 kg of weight. Langenbecks Arch Surg. 2013;398:79–85.
2. **AZOULAY D**. Heterotopic liver retransplantation for impossible former graft explantation. Hepatology. 2017;66(2):655-657
3. **BELGHITI J, SOMMACALE D**, y col . Auxiliary liver transplantation for acute liver failure. HPB (Oxford). 2004;6(2): 83–87.
4. **BISMUTH H, SAMUEL D, CASTAING D**: ORTHOTOPIC Liver Transplantation in Fulminant and SubFulminant Hepatitis. Annals of Surgery 1995;222:109-119
5. **BUSUTTIL R, KLINTMALM G** Transplantation of the liver. Philadelphia, W.B. Saunders. 1996
6. **CABRERA T, CARROLL Z** y col. Analysis of Indications and Results in Liver Retransplantation: Is Late Retransplantation Worthwhile? Transplant Proc. 2018;50(2):598-600.
7. **CIARDULLO M, ANDREANI O, MATTERA J**, y col. Reducción Hepática en el Trasplante Ortotopico de Higado. Nuestra Experiencia. Revista Argentina de Cirugía. January 10, 2019
8. **CIARDULLO M., PEKOLJ J., SÍVORI J., MATTERA J., ANDREANI O., CAMPI O**. y colab.: Reconstrucción biliar en el trasplante hepático. Rev.Arg.de Cirugía. 1995,68:226-31.
9. **DE SANTIBAÑES E. MC. CORMACK L. MATTERA F., PEKOLJ J. CIARDULLO M.** Partial left lateral segment transplant from a living donor Liver Transpl. 2000:6:108-112.
10. **DE SANTIBAÑES E., CIARDULLO M., GRONDONA J., MC.CORMACK L., MATTERA L., SÍVORI** J., Surgical repair and liver transplantation for a bile duct injury secondary to laparoscopic surgery. Hepato Gastroenterology, May 1998,45, Supplement II.
11. **DORIA C**. Contemporary liver transplantation: The successful liver transplant program. Springer. 2017
12. **EMRE S, SCHWARTZ M, SCHNEIDER B** : Living Related Liver transplantation for Acute Liver Failure in Children . Liver Transplantation and Surgery 1999; 5:161-165
13. **GADANO A, HADENGUE A, WIDMANN J**. Hemodinamics After Orthotopics Liver Transplantation. Study of Associated factors and Roug-Term effects. Hepatology 1995;22:458-462
14. **GUBERNATIS, G., PICHLMAYR, R., KEMNITZ, J**. y col. Auxiliary partial orthotopic liver transplantation (APOLT) for fulminant hepatic failure: First successful case report. World J. Surg. 1991;15: 660.
15. **HANI GREWAL P, SHOKOUH-AMIRI MH, VERA S**, y col Surgical Technique for Right Lobe Adult Living Donor Liver Transplantation Without Venovenous Bypass or Portocaval Shunting and With Duct-to-Duct Biliary Reconstruction Ann Surg. 2001; 233(4): 502–508.
16. **HEFFRON T**. Living related liver transplantation seminar in Liver Disease.1995:15:165-172
17. **JAECK, D., BOUDJEMA, K., AUDET, M**. y col. Auxiliary partial orthotopic liver transplantation (APOLT) in the treatment of acute liver failure. J Gastroenterol. 2002;37(Suppl 13): 88.

18. **KOOTSTRA G, DAEMEN JH, OOMEN AP.** Categories of non-heart-beating donors. Transplant Proc. 1995;27(5):2893-4.
19. **LLADÓ L,, FIGUERAS J** Techniques of orthotopic liver transplantation HPB (Oxford). 2004; 6(2): 69–75.
20. **MADDREY W., SCHIF E, SORRELL M**. Transplantation of the liver Third Edition. Lippincott Williams y Wilkins 2001.
21. **MASIOR Ł, GRĄT M, KRASNODĘBSKI M, PATKOWSKI W, FIGIEL W, BIK E, KRAWCZYK M**. Prognostic Factors and Outcomes of Patients After Liver Retransplantation. Transplant Proc. 2016;48(5):1717-20.
22. **MOHAMED R, KALIAMOORTHY I, and SRINIVAS R**. Current Status of Auxiliary Partial Orthotopic Liver Transplantation for Acute Liver Failure. Liver Transplantation. 2016;22:1265-1274.
23. **MONTALTI R, BUSANI S, MASETTI M,** y col. Two-stage liver transplantation: an effective procedure in urgent conditions. Clin Transplant. 2010 Jan-Feb;24(1):122-6.
24. **OHE J.** Is it right to develop living related liver transplantation? Do reduce and split livers not suffice to cover needs? Transpl. Int. 1995; 8:69-73
25. **RAICES M, CZERWONKO M, ARDILES V.** y col. Short- and Long-Term Outcomes After Live-Donor Transplantation with Hyper-Reduced Liver Grafts in Low-Weight Pediatric Recipients. J Gastrointest Surg. 2019.
26. **REDING R, VILLE DE GOYET J; DELBEKE I**.: Pediatric Liver transplantation with cadaveric or living related donor. J. of Pediatric 1999; 14:280-286
27. **RINGE B, PICHLMAYR R, LÜBBE N, BORNSCHEUER A, KUSE E**. Total hepatectomy as temporary approach to acute hepatic or primary graft failure. Transplant Proc. 1988;20:552–557.
28. **SANABRIA MATEOS R, HOGAN NM, DORCARATTO D**, y col. Total hepatectomy and liver transplantation as a two-stage procedure for fulminant hepatic failure: A safe procedure in exceptional circumstances. World J Hepatol. 2016;8(4):226–230.
29. **SHANMUGAM NP, VALAMPARAMPIL JJ, REDDY MS**, y col. Auxiliary Partial Orthotopic Liver Transplantation for Monogenic Metabolic Liver Diseases: Single-Centre Experience. JIMD Rep. 2019;45:29–36.
30. **SPADA M, RIVA S, MAGGIORE G, CINTORINO D, GRIDELLI B**. Pediatric liver transplantation. World J Gastroenterol. 2009;15(6):648–674.
31. **STARZL TE,GROTH C, MAKOWKA** L. Liver Transplantation. Austin. TX: Silvergirl,1988
32. **STARZL TE, PUTNMAN CW**. Experience in Hepatic transplantation. Philadelphia; WB Saunders. 1969
33. **TRIGUERO CABRERA J, ZAMBUDIO CARROLL N, GONZÁLEZ MARTÍNEZ S**, y col. Analysis of Indications and Results in Liver Retransplantation: Is Late Retransplantation Worthwhile? Transplant Proc. 2018;50(2):598-600.
34. **WHITE SA, PRASAD KR**. Liver transplantation from non-heart beating donors. BMJ. 2006;332(7538):376–377.
35. **WILCEK HE, LARSSON M, YAMAMOTO S, ERICZON BG**. Domino liver transplantation. J Hepatobiliary Pancreat Surg. 2008;15:139–148.