

# HERNIAS DE LA LÍNEA MEDIA (LÍNEA ALBA) DE LA PARED ABDOMINAL. HERNIA UMBILICAL Y EPIGÁSTRICA.

## ALBERTO ACEVEDO

Profesor asociado de Cirugía. Facultad de Medicina  
de Santiago de Chile.

Jefe de Cirugía Mayor Ambulatoria del Centro  
Referencia de Salud Oriente (CRS).

## GENERALIDADES

En la anatomía clásica se describía a la línea alba del abdomen como una lámina aponeurótica situada entre los bordes internos de los músculos rectos y que se extendía entre el apéndice xifoides y el pubis<sup>16-13-14</sup>. Se la consideraba una aponeurosis fuerte, avascular, inelástica, formada por la fusión de las aponeurosis de los músculos planos del abdomen en la línea media. Por debajo del ombligo, los músculos rectos de cada lado están en contacto por su borde medial y por ello la línea alba es muy fina. Los músculos rectos se separan por encima del ombligo en su camino para ir a insertarse en los cartílagos costales de las costillas 5 a 8 de cada lado y esta separación da origen a una línea alba de un ancho que varía entre 7c, en la vecindad del apéndice xifoides y 2,5 cm a la altura del ombligo. Sobre la línea alba sólo hay tejido celular subcutáneo y piel y bajo ella, en su porción supraumbilical se encuentra el ligamento falciforme conteniendo tejido adiposo que es abundante en los pacientes obesos.

A partir de los trabajos de Omar Askar<sup>3</sup> publicados en los años 70 del siglo XX, se tiene una visión más dinámica y funcional de la línea alba planteando desafíos a los cirujanos para su manejo quirúrgico. La primera consideración que deseo hacer acá es que cualquiera cicatriz de la línea media alterará su fina estructura fibrilar y su función pasando a constituir un punto débil de la pared abdominal.

## ANATOMÍA QUIRÚRGICA

Desde el punto de vista macroscópico y vista desde el interior del abdomen, la línea alba está recubierta, en su porción supraumbilical, por el ligamento falciforme, que acompaña al ligamento redondo en su trayecto hacia el hilio hepático. El ligamento falciforme tiene un ancho de 3 a 4 cm y se continúa a ambos lados con el peritoneo que recubre a la fascia transversalis sobre la vaina de los rec-

tos, unida íntimamente a ella. Extirpado el ligamento falciforme se expone la fascia transversalis que recubre a la línea alba y el ligamento redondo, unido laxamente a ella. Es posible apreciar una estructura fibrosa que desciende desde el diafragma y se incorpora a la línea alba.

La línea alba es a nivel del ombligo especialmente ancha. Richet describe la fascia umbilical que es una lámina de tejido colágeno que se aprecia, por detrás del ombligo, entre las vainas posteriores de ambos rectos. Mirada la cicatriz umbilical desde el interior del abdomen se aprecia la convergencia hacia el anillo umbilical de el uraco y las dos arterias umbilicales obliteradas ascendiendo desde el hipogastrio y de la vena umbilical obliterada convertida en el ligamento redondo, descendiendo desde el epigastrio, estructuras fibrosadas que contribuyen a ocluir el anillo umbilical. El ligamento redondo se inserta en el borde inferior del anillo umbilical y se dirige en dirección cefálica cruzando sobre la fascia umbilical fortaleciéndola adicionalmente. Variantes en la distribución de estas estructuras predisponen a la formación de hernias umbilicales (Fig 1).

Askar realizó una serie de observaciones poniendo de manifiesto que la línea alba estaba constituida por un intrincado tejido de tendones, finos y brillantes a la inspección con lupa, cada uno de los cuales proviene de un manojo de fibras musculares de los músculos planos del abdomen. El entramado descrito se encuentra sumido en tejido areolar que permite su libre movilidad y desplazamiento. Estas finas fibras tendíneas al dirigirse a la línea media rodean los músculos rectos configurando sus vainas de tal manera que cada vaina posee tres estratos de fibras que se entrecruzan en la línea media con las del lado opuesto y lo hacen mediante una decusación simple o doble en el 30% de los casos o mediante una triple decusación en el 70% restante (Fig 2).

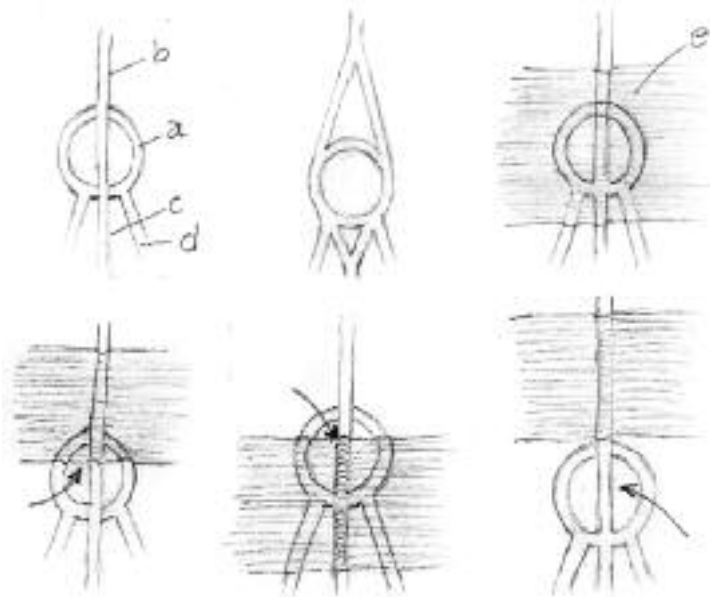


Fig. 1. Visión posterior de la cicatriz umbilical. a) Anillo umbilical. b) Ligamento redondo (Vena umbilical obliterada) c) Uraco. d) Arteria umbilical obliterada. e) Fascia umbilical de Ricket.

La decusación simple implica una debilidad de la línea media y una mayor propensión a hacer hernias y eventraciones.

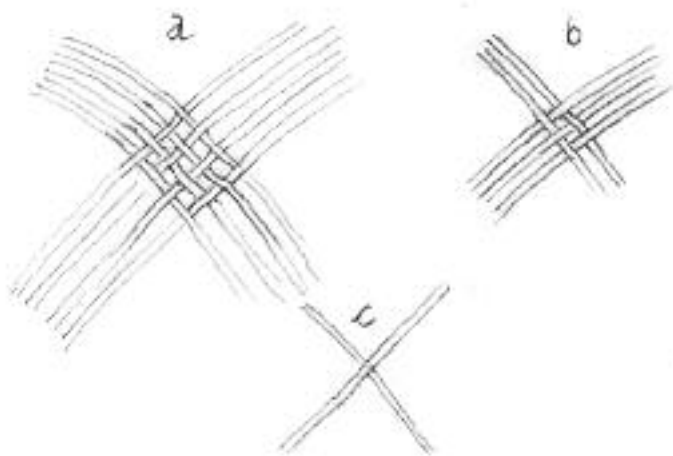


Fig. 2. Entrecruzamiento de las fibras de la vaina de los rectos en la línea media a.- Decusación simple, b.- triple decusación

La segunda observación hecha por Askar<sup>3</sup> fue que las fibras tendíneas no transcurren en forma transversa entre un grupo muscular y otro, sino que lo hacen en forma oblicua (Fig. 3) formando un entramado con una alta significación funcional ya que permite la distensión y retracción de la línea media acompañando a los movimientos del cuerpo, a la respiración y hacen posible su acomodación en los casos de distensión abdominal como en el embarazo y en la obesidad.

En torno al ombligo, la trama de fibras descritas por Ascar contribuyen a dar fortaleza a la cicatriz umbilical.

Cuatro afecciones patológicas predominan sin contrapeso en la línea media del abdomen y ellas son: las hernias umbilicales, las hernias epigástricas, la diástasis de los rectos y las eventraciones consecutivas a una laparotomía media.

Las eventraciones sólo se mencionarán ya que serán tratadas en un capítulo aparte de este libro.

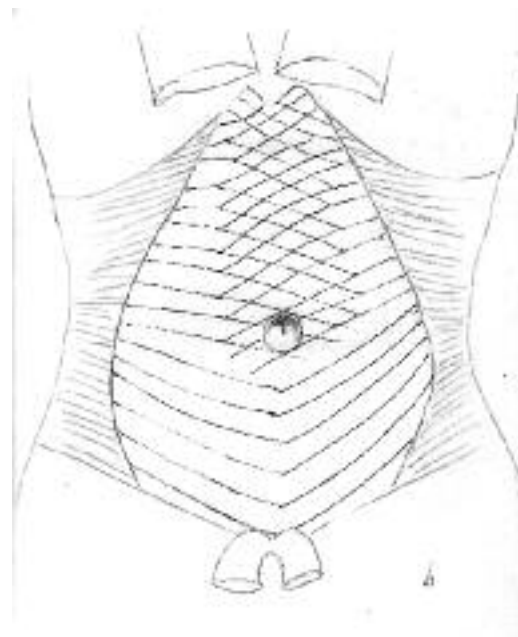


Fig. 3. Disposición de las fibras en la pared abdominal entre ambos músculos transversos

## HERNIAS UMBILICALES

### HISTORIA

Las hernias umbilicales son conocidas desde la antigüedad. Su corrección quirúrgica se efectuó en forma ocasional y con resultado incierto hasta los albores de la cirugía moderna. Fue William Mayo<sup>11</sup>, en 1899 quien popularizó su tratamiento destacando algunos puntos básicos: incisión periumbilical, resección del saco y sutura transversa imbricada del defecto Esta técnica es aún muy popular, pero ha sido puesta en duda por Farris, J M<sup>7</sup>, quien en un modelo experimental, demostró que la sutura imbricada (vest over pants) de Mayo era menos resistente a la tensión que la simple sutura por aposición. Un gran número de publicaciones en la segunda mitad del siglo 20 dan cuenta del interés de los cirujanos en el tema imponiéndose el cierre transverso en las hernias pequeñas. Con el advenimiento de las mallas el uso de prótesis se ha hecho más frecuente y destacamos el aporte de M Daysine<sup>6</sup> quien, por la alta frecuencia de recidivas, propicia el uso de una malla de polipropileno en todo los casos.

## EMBRIOLOGÍA

El desarrollo normal de la pared abdominal en la vida fetal es esencial para la constitución del anillo umbilical, orificio circular en la línea alba que se constituye por el pasaje de las estructuras del cordón umbilical desde el feto hasta la placenta. Los bordes faciales del ombligo se constituyen en la tercera semana de vida fetal por la fusión en la línea media de los 4 pliegues de la somatopleura. El cordón umbilical se aprecia ya en la quinta semana y a partir de la décima semana los contenidos del ombligo se instalan en la cavidad abdominal en desarrollo. El conducto vitelino y la alantoides se encuentran en posición abdominal entre la semana quine y dieciséis.

Cualquiera de estos procesos que se altere determinará malformaciones umbilicales.

El anillo umbilical está rodeado de fibras colágenas provenientes de los músculos planos del abdomen que aquí se entrecruzan con las del lado opuesto formando una apretada red. Al momento de nacer, el primer esfuerzo respiratorio pone en movimiento la musculatura abdominal y las fibras colágenas comprimen el cordón umbilical con tal firmeza que se interrumpe la circulación y se inicia el proceso de necrosis y eliminación de éste. El anillo umbilical cicatriza y se contrae. Alteraciones de este proceso darán origen a hernias umbilicales del niño.

El conducto vitelino, o también llamado conducto onfalomesentérico da origen a diversas patologías congénitas de importancia quirúrgica y que suelen manifestarse en la vida adulta. Éstas se aprecian en la Figura 4. Dos de estas patologías tienen directa relación con el ombligo: la persistencia del conducto y el seno umbilical. En ambos casos el ombligo da salida persistentemente a secreción proveniente de la mucosa intestinal que recubre el interior del defecto.

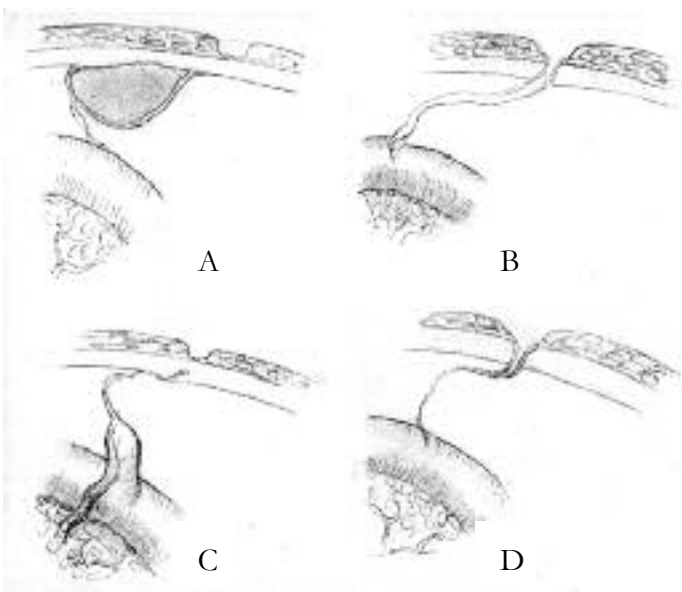


Fig. 4. Patología derivada del conducto onfalomesentérico a) Formación quística en ombligo. b) Fístula enteroumbilical. c) Divertículo de Meckel y ligamento que lo une al ombligo. d) Formación ligamentosa enteroumbilical.

## HERNIA UMBILICAL DEL NIÑO

Algunas condiciones predisponen a la formación de hernias en los niños. Numerosos estudios señalan la mayor frecuencia de esta afección en la raza negra, en los niños prematuros (de escaso peso) y en los niños con síndrome de Down. Las hernias del niño tienden a resolverse solas a los 12 meses de edad. Desde el punto de vista patogénico, las hernias umbilicales primarias, observadas preferentemente en el niño, representan un cierre defectuoso del anillo umbilical al momento de nacer con persistencia de un saco peritoneal. Se presentan como un bulto en la región media del abdomen con el ombligo ubicado en su centro; son frecuentemente reductibles y tienen en la mayoría de los casos contenido visceral (Fig. 5).

El grado de irreductibilidad está dado por adherencias viscerales (epiplón mayor) a las paredes del saco. La estrangulación es muy infrecuente en los niños siendo recomendable en ellos esperar a la resolución espontánea del defecto. La solución quirúrgica se plantea, generalmente por razones estéticas entre los 6 y los 12 años. Las hernias umbilicales secundarias o adquiridas son en realidad hernias para umbilicales y representan una debilidad de la línea blanca. Como factores desencadenantes se han citado especialmente la obesidad y disfunciones respiratorias.

En los niños la mayoría de las hernias son primarias y su tratamiento no difiere mayormente de la técnica empleada en el adulto.

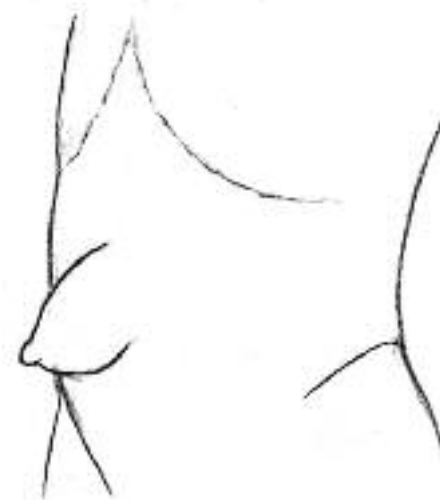

Fig. 5. Hernia umbilical infantil (congénita)

## TRATAMIENTO

En los niños la herniorrafia se efectúa por lo general como cirugía del día, con anestesia general. La incisión cutánea es arciforme infraumbilical (smile incision).

Identificado el cuello de la hernia éste se rodea con una pinza hemostática y se libera de sus adherencias a la cicatriz umbilical. El cuello del saco se desprende de sus adherencias a la aponeurosis (anillo herniario), se liga y se reduce al espacio preperitoneal. La aponeurosis se cierra con puntos separados de ethybond® 2-0 y tras fijación de la cicatriz umbilical a la aponeurosis se procede a suturar la piel.

## HERNIA UMBILICAL DEL ADULTO

El criterio más aceptado es que estas hernias umbilicales del adulto no tienen su origen en la infancia sino que son adquiridas. Como en todas las hernias se reconocen factores predisponentes y factores desencadenantes. Se señalan numerosos factores predisponentes de la hernia umbilical del adulto: disposición defectuosa de las fibras de tejido colágeno en su trayecto de uno a otro lado del abdomen, así como una decusación simple o defectuosa a este nivel; debilidad de la fascia umbilical que cubre a la cicatriz umbilical en su aspecto posterior, y una defectuosa implantación del ligamento redondo en la cicatriz umbilical. Se consideran factores desencadenantes a todas aquellas circunstancias que producen una hipertensión abdominal, fisiológicas como el embarazo y la obesidad, y patológicas como la disfunción respiratoria grave y la ascitis.

Traduciendo este origen variable las hernias umbilicales pueden desarrollarse en la porción umbilical cefálica, media o caudal. (Figura 5), y pueden ser de tipo lipomatoso o sacular. Igualmente pueden ser reductibles en cuyo caso el anillo herniario es claramente palpable o pueden ser parcial o totalmente irreductibles en cuyo caso no es posible palpar el anillo.

## CUADRO CLÍNICO

En el Centro de Hernias del CRS Cordillera, en Santiago de Chile, que atiende pacientes adultos, las hernias umbilicales constituyeron con el 16,4% la segunda herniorrafia más frecuente después de las inguinales que representan el 55,7% del total de pacientes intervenidos. Esta proporción es muy similar a la observada en los niños en los cuales la herniorrafia umbilical constituye la segunda frecuencia con el 14,3% de las herniorrafias, después de las inguinales con el 84,7%

Las razones por las que el paciente adulto consulta por una hernia umbilical son variadas. La mayoría de los pacientes adultos lo hacen derivados por el médico general que la descubre durante el examen de rutina; también lo

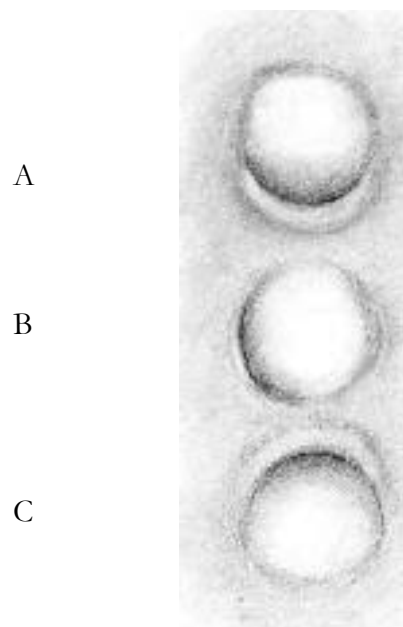


Fig. 6. Hernia umbilical. a) Localización cefálica. b) media. c) caudal.

hacen porque el paciente aprecia una masa o deformidad anormal del ombligo, o porque se percata de su hernia en relación a molestias dispépticas. En este último caso la hernia suele ser la observadora inocente de un cuadro abdominal subyacente. Debe centrarse el interrogatorio en los síntomas que preocupan al enfermo, determinar el tipo de dispepsia y si hay síntomas de organicidad. Otro cuadro que debe tenerse en consideración en el diagnóstico diferencial del dolor, es la neuralgia por irritación de las raíces nerviosas entre D9 y D11. Deben explorarse, entonces, síntomas y signos sugerentes de compromiso de la columna vertebral o de otras raíces nerviosas.

La edad promedio en los pacientes adultos de nuestra serie fue de 48,3 +/- 14,4 años, similar en varones y en mujeres. La obesidad, con un IMC igual o superior a 30 estuvo presente en el 51% de los casos y éste fue superior a 40 en el 5,6%.

En nuestra serie el 66% de las hernias fue de tamaño pequeño (diámetro inferior a 2 cm), el 31% fue de tamaño moderado (diámetro entre 2 y 10 cm) y en 3% de tamaño grande (diámetro mayor de 10 cm). Las hernias umbilicales gigantes son de rara ocurrencia.

El diámetro del anillo herniario sólo pudo ser establecido en las hernias reductibles que constituyeron el 82% de nuestra serie y sobrepasó excepcionalmente los 2 cm.

## TRATAMIENTO QUIRÚRGICO

Desde el punto de vista terapéutico conviene pragmáticamente diferenciar a las hernias umbilicales según su tamaño. En nuestro Centro las calificamos de pequeñas (hasta 2 cm.), medianas (hasta 7 cm.), grandes (hasta 15 cm.) y gigantes.

Tanto en los niños como en los adultos no debe perder-

se de vista que el ombligo constituye una estructura anatómica de gran importancia estética y las consecuencias de la intervención quirúrgica deben ser expuestas al paciente al momento de firmar el consentimiento informado para a la cirugía.

En las hernias de tamaño pequeño y con un anillo inferior a los 0,5 cm es adecuado tener una actitud expectante sobre todo si las molestias que ocasionan la consulta son atribuibles a otras patologías no vinculadas a la hernia (dispepsia, radiculopatía de DX, etc).

En las hernias del adulto, de tamaño moderado o grande, la alta probabilidad de encarceración así como la falta de éxito de las terapias conservadoras son razones suficientes para intervenir quirúrgicamente en la mayoría de los casos.

En nuestro Centro de Cirugía Herniaria del CRS Cordillera de Santiago, la anestesia local y la cirugía ambulatoria se usan preferentemente en las hernias electivas de tamaño pequeño y mediano en pacientes ASA I y II, no existiendo en la práctica contraindicaciones para su ejecución. La utilización de la anestesia espinal o general hace necesario un estudio más exhaustivo y prolonga y hace más oneroso los procedimientos. El grado de experiencia alcanzado por los cirujanos del Centro de Hernias del CRS Cordillera en el uso de la anestesia local nos ha motivado a ampliar la indicación de la anestesia local a hernias umbilicales de tamaño mediano y grande (diámetro hasta 15cm) y con un anillo herniario inferior a 3 cm. La irreductibilidad constituyó una contraindicación relativa en estos pacientes

El uso de la anestesia local permite prescindir de una premedicación, pero insistimos en dar importancia a la relación médico paciente. Los enfermos concurren con un período de ayuno de alimentos sólidos de 6 horas y de alimentos líquidos de 2 horas, sin interrumpir sus trata-

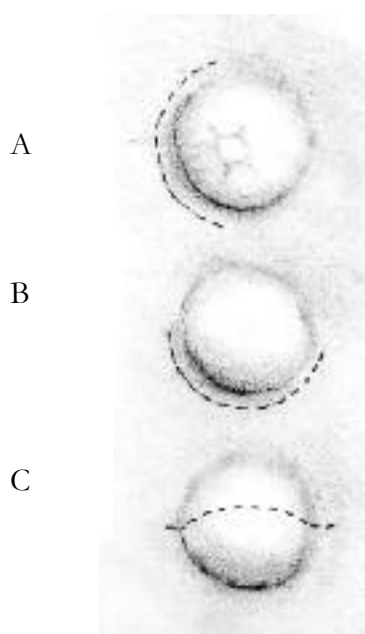


Fig. 7. Incisión cutánea

mientos orales con excepción de la aspirina y de los anti-coagulantes orales que se suspenden 3 y diez días antes de la cirugía, respectivamente.

El rasurado y lavado de la piel se efectúa antes del ingreso al quirófano.

## HERNIAS DE TAMAÑO PEQUEÑO

El resultado estético de la incisión periumbilical inferior o lateral es malo y preferimos la incisión medio umbilical longitudinal (Figura 7 a, b, c) procediendo a seccionar las trabéculas fibrosas que unen el ombligo a la aponeurosis.

Una vez visualizado el saco se disecciona hasta el cuello, el que una vez expuesto se despegue de sus adherencias al anillo herniario (desvirtualización) accediendo al espacio preperitoneal. (Figura 8 a, b, c, d).

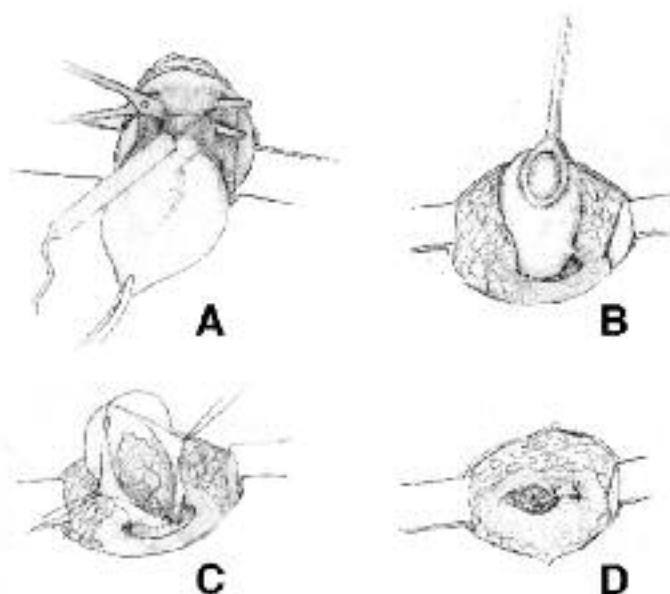


Fig. 8. Hernia umbilical Técnica. a) Desprendimiento de la cicatriz umbilical de sus adherencias al saco y a la aponeurosis. b) Desvirtualización del saco. c) Reducción. d) Sutura transversal.

Los sacos muy pequeños, lipomatosos o saculares, una vez incidida, en forma circular, las adherencias del saco a la aponeurosis (desvirtualización), son simplemente reducidos al espacio preperitoneal. Los sacos mayores son abiertos y explorados. Si su contenido es epiploico y no hay adherencias se procede a reducirlo y si las hay se las libera antes de hacerlo. En oportunidades se hace necesario reseca la masa epiploica. La sutura del anillo se efectúa con puntos separados irreabsorbibles, colocados a 1 cm de distancia y a 6 - 8 mm del borde, en forma transversal o longitudinal. (Fig. 8 d).

Llamamos cavidad herniaria al espacio que se labra la hernia en el tejido celular subcutáneo, que persiste una vez reducida la hernia. El manejo de esta cavidad es imprescindible ya que su persistencia determinará en el postoperatorio la acumulación de secreciones y sangre aumentan-

do el riesgo de infección. Atribuimos a un mal manejo de esta cavidad la inusitada frecuencia de infecciones postoperatorias en las primeras 50 herniorrafias realizadas en nuestro Centro. Actualmente preconizamos la reducción de la cavidad mediante una jareta de Vycril® (Fig 9 a), y el anclaje de la cicatriz umbilical a la aponeurosis con igual material (Fig 9 b). Con estas medidas han disminuido las infecciones de la cirugía de las hernias umbilicales de 12% a 4,4%, constituyéndose en la patología de la pared abdominal con el mayor índice de infección operatoria.

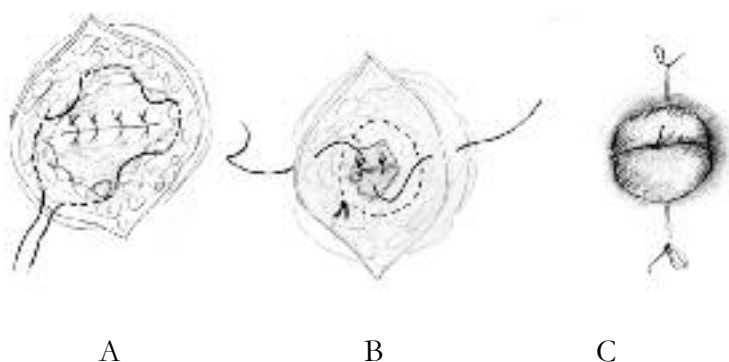


Fig. 9. Hernia umbilical. Técnica. a) Jareta en cavidad residual. b) Fijación del ombligo. c) Colocación de torunda de gasa en el ombligo.

### HERNIAS UMBILICALES DE TAMAÑO MEDIANO O GRANDE

En las hernias umbilicales de tamaño mediano o grande, adquiere gran relevancia el manejo de esta cavidad herniaria. El ombligo puede ser resecado o no y en caso que lo sea puede labrarse un neo ombligo. La necesidad de eliminar la cavidad herniaria nos ha hecho preferir, en las hernias de tamaño mediano y grande, la resección de un losange longitudinal de piel y de tejido celular subcutáneo (Fig 9).

Esta incisión expone ampliamente la línea alba y posibilita su manejo quirúrgico con las diferentes técnicas de que disponemos. Tal como lo hacemos en las hernias pequeñas, el ombligo se desprende de sus adherencias a la aponeurosis con lo cual se obtiene una conveniente exposición de la línea blanca y del anillo herniario

Diversas técnicas se han preconizado para el tratamiento de las hernias umbilicales de tamaño mediano y grande. La técnica de "chaleco sobre pantalón" transversal de Mayo sigue siendo utilizada con bastante frecuencia en todo el mundo. Berman<sup>4</sup> en 1940 preconizó esta técnica efectuando la reparación en forma longitudinal<sup>8</sup>, Fig 11, y Bowley y Kingsnorth<sup>5</sup> señalan la ausencia de recidivas en los pacientes intervenidos con la técnica de Mayo, que tenían sólo uno de los siguientes factores de riesgo: Sexo femenino, obesidad, infección postoperatoria.

La comunicación de elevadas proporciones de recidivas

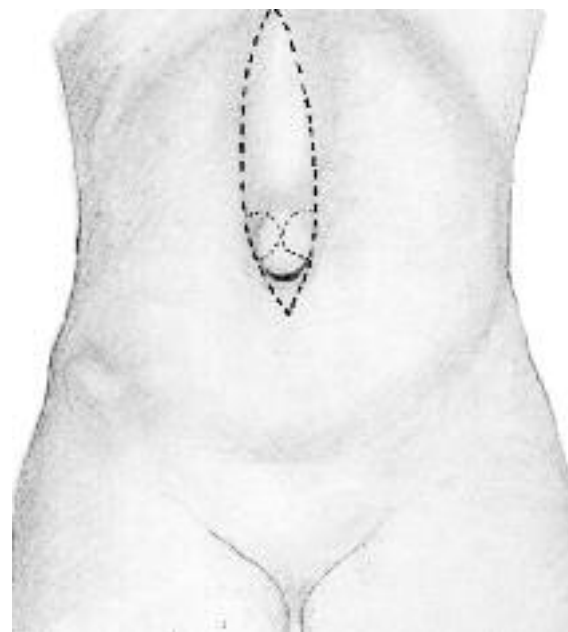


Fig. 10. Losange con resección umbilical (punteado fino muestra incisión para preconstitución plástica del ombligo).

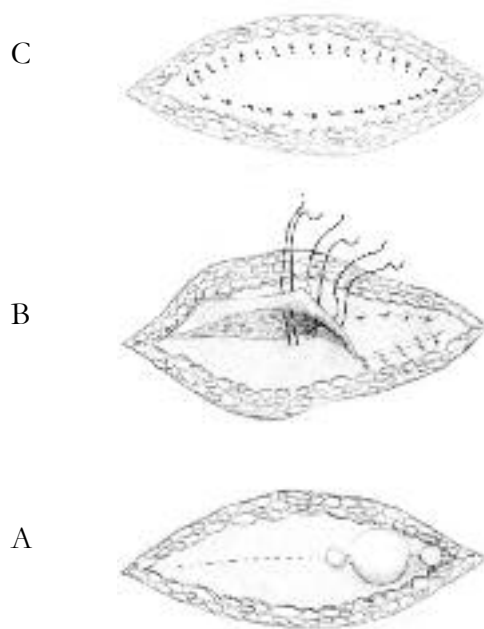


Fig. 11. Técnica de Mayo (chaleco sobre pantalón), longitudinal. A) Incisión, B) Sutura de los colgajos, C) Chaleco en pantalón terminado.

con la técnica de Mayo ha derivado en un incremento del uso de tapones y de parches de malla (Polipropileno) los que son fijados a la aponeurosis.

Kurzer y colaboradores<sup>10</sup> da a conocer una extensa experiencia con tapones de malla en los anillos de diámetro inferior a 3 cm y parches preperitoneales (sublay) con un seguimiento promedio de 3 años, sin recidivas

Schumpelick<sup>15</sup> da cuenta en su libro de las numerosas técnicas propuestas para el tratamiento de la hernia umbilical y que el cirujano tiene que conocer para aplicar en cada caso, a las que hay que agregar el Prolene Hernia System (PHS) que se está utilizando en las hernias umbilicales con resultados alentadores<sup>15</sup> (Fig 12).

## PATOGENIA

Desde los trabajos de Askar se le da importancia al entrecruzamiento de las fibras de tejido colágeno que permite una distensión vertical a costa de la horizontal o viceversa. En casos de distensión abdominal se produce una tracción simultánea anormal de estas fibras en sentido vertical y horizontal lo que produce una pérdida de la integridad de la línea alba y posibilita la producción de hernias lipomatosas.

No me es posible descartar la teoría de Moschowitz<sup>12</sup> que señalaba la posibilidad que las hernias lipomatosas se produzcan acompañando a los vasos perforantes. A favor de esta teoría está el hecho frecuente que pequeñas hernias producen dolor intenso tipo puntada en el punto preciso de la hernia y que la manipulación quirúrgica de ésta, con anestesia local, sea igualmente dolorosa.

## CUADRO CLÍNICO

Si bien las hernias epigástricas son frecuentemente asintomáticas, suele describirse dolor intenso y punzante localizado en el sitio de emergencia de la hernia. El dolor se produce o se exacerba con el ejercicio, al doblar el tronco o al agacharse. Cuando son asintomáticas pasan desapercibidas hasta que su crecimiento o examen abdominal de rutina las pone en evidencia.

Tal como señalábamos en el caso de las hernias umbilicales, es necesario estar alerta para detectar afecciones provenientes de los órganos abdominales con dolor referido al epigastrio.

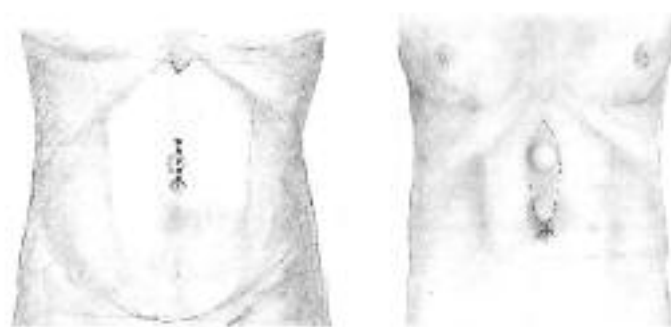

Fig. 13. Hernia epigástrica simple y múltiple.

La proporción Varón/Mujer de diversos estudios en USA y en Alemania, es variable. En nuestra serie predominan las mujeres con una razón 1/0,8. La edad de aparición de las hernias epigástricas fue en promedio de 48 años, para ambos sexos y su presencia fue excepcional en los niños.

Tal como en las hernias umbilicales, el 56% de los pa-

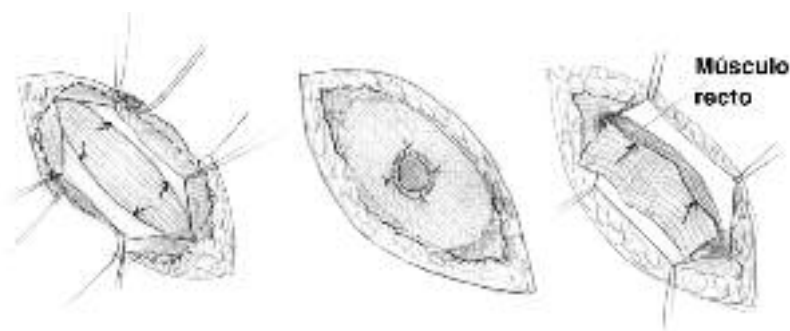


Fig. 12. Prolen Hernia System y malla de Prolen retrorectal en hernias umbilicales de tamaño moderado o grande.

## HERNIAS DE TAMAÑO GIGANTE

La corrección quirúrgica de estas hernias obliga a la resección de un losange de piel que puede ser transversal u horizontal. Es común que las vísceras estén adheridas entre sí y al saco y la liberación de éstas estará supeditada al objetivo final de reducir el contenido al interior del abdomen (Figs. 11 y 12). El anillo es habitualmente de un diámetro considerable y ello hace necesaria la colocación de prótesis sintéticas irreabsorbibles (polipropileno u otras). El manejo de estos grandes defectos de la pared abdominal involucra técnicas para cubrir las vísceras abdominales, para abrir la vaina de los rectos y para la colocación de mallas que serán tratados en el capítulo sobre eventraciones de este libro.

## HERNIAS EPIGÁSTRICAS

Las hernias epigástricas se definen como la protrusión de tejido, habitualmente adiposo, por de un defecto de la línea alba. Su localización más frecuente es supraumbilical. Tal como señalábamos en párrafos anteriores, la firmeza de la línea alba está dada por el tipo más o menos compacto del plano aponeurótico de la línea alba que se determina por el tipo de decusación de las fibras de tejido colágeno que la conforman.

El 56% de las hernias epigástricas de nuestra serie se localizó en el segmento vecino al ombligo, siendo raras a nivel del apéndice xifoides.

En el 18% de nuestros pacientes se trataba de hernias múltiples. Debemos señalar, sin embargo, que la segunda o tercera hernia fue en la mayoría de los casos un hallazgo intraoperatorio

Las hernias epigástricas constituyen el 6,2% de las herniorrafias practicadas en los últimos 7 años en el Centro de Hernias del CRS Cordillera Oriente y ocupan el cuarto lugar de frecuencia, después de las hernias inguinales, las umbilicales y de las eventraciones, con 56%, 16% y 12%, respectivamente.

cientes fue obeso con IMC >30 y el 6% >40. La diabetes se asoció en un 8,1% de los casos. Ni la obesidad ni la diabetes constituyeron una contraindicación para la cirugía.

El tamaño de las hernias fue grande (mayor de 7 cm) en el 9%, mediana (3 a 7 cm) en el 46% y pequeña en el 45% de los casos. Las hernias epigástricas son habitualmente parcial o totalmente irreductibles, lo que imposibilita la palpación del anillo herniario. Las hernias de tamaño más grande suelen ser saculares y tener contenido visceral así como las pequeñas son habitualmente lipomatosas.

En los pacientes sintomáticos la palpación profunda de la zona herniada suele reproducir un dolor agudo que remedia al referido por el paciente. En pacientes obesos o en el caso de hernias pequeñas el paciente puede acusar dolor sin que haya un hallazgo a la palpación. En estos casos una ecotomografía o una tomografía axial computada pueden contribuir a precisar el diagnóstico.

El diagnóstico diferencial con lipomas o quistes suele ser difícil e innecesario ya que ambos cuadros tienen una solución quirúrgica similar.

## TRATAMIENTO

Tal como en la hernia umbilical no debe perderse de vista la repercusión estética que tendrá para el enfermo una incisión en el epigastrio. Este hecho debe ser convenientemente aclarado al paciente, especialmente si se trata de mujeres jóvenes asintomáticas que concurren, alertadas por su médico de cabecera, de la presencia de una hernia de tamaño reducido. Estimamos que en estos casos la conducta debe ser conservadora asociada al control periódico considerando que las posibilidades de atascamiento o estrangulación son mínimas.

Las hernias epigástricas son corrientemente intervenidas con anestesia local y en forma ambulatoria. Sólo en defectos de gran tamaño, irreductibles o en pacientes inadecuados para la anestesia local se utiliza anestesia raquídea o general con hospitalización reducida.

En el caso de defectos pequeños, preferimos una incisión cutánea transversa. La incisión longitudinal tiene ventajas, aunque ocasionalmente se asociará a una cicatriz queloida con todas sus consecuencias. La rafia del defecto aponeurótico la efectuamos en el 34% de nuestros casos con una sutura simple transversa con un hilo sintético irreabsorbible. Ante la duda de la existencia de una segunda hernia, por la vecindad al ombligo o ante la presencia de una hernia umbilical hemos preferido una incisión cutánea longitudinal y sutura simple longitudinal del defecto en la línea media con el mismo hilo de sutura, situación que se dio en el 38% de los casos.

En las hernias de tamaño mayor (7 o más cm) utilizamos la incisión longitudinal extirpando un losange de piel de tamaño adecuado lo que permite, especialmente en los pacientes obesos, extirpar la cavidad herniaria y tener un buen acceso a la zona operatoria.

Las hernias epigástricas pueden alcanzar considerable volumen y el anillo herniario sobrepasar los 3 cm. En los años 40 del siglo pasado, Berman<sup>4</sup> propició la técnica de Mayo (conocida como chaleco de Mayo) para el tratamiento de las hernias con anillo mayor de 2,5 cm. La técnica aborda el defecto mediante una incisión cutánea xifoumbilical, e incide la línea media en toda su longitud procediendo a reducir el defecto herniario y a suturar la línea media imbricando los planos aponeuróticos mediante puntos separados en "U".

Schumpelick<sup>15</sup> recomienda en defectos mayores o múltiples la apertura del dihedro medial de la vaina de los rectos suturando la hoja posterior y/o el peritoneo en la línea media y colocando una malla retrorectal sin fijación. El autor ya efectuado esta técnica con algunas modificaciones en 13 oportunidades. La operación se completa suturando la hoja anterior de la vaina de los rectos entre sí o sobre la malla.

Diversas técnicas con el uso de tapones y parches aparecen descritas en el libro de Kingsnorth y Le Blanc<sup>9</sup> pero el dilema de si conviene suturar o poner malla en estas hernias aún no está resuelto.

## PATOLOGÍA MÚLTIPLE DE LA LÍNEA BLANCA

Con cierta frecuencia el cirujano es enfrentado a la coexistencia de defectos múltiples que afectan simultáneamente a la línea blanca. Es así como hernias umbilicales, epigástricas, diástasis de los rectos y aún eventraciones ponen en evidencia que la línea blanca es, en su segmento supraumbilical un punto débil de la pared abdominal y nos parece adecuado hablar de una patología múltiple de la línea blanca y proponer técnicas que la refuercen en toda su longitud.

Un planteamiento similar ha sido hecho por McCaughan en 1956, quien expone diversas razones para exponer la línea blanca supraumbilical en toda su extensión, incidirla y efectuar un cierre imbricando los planos.

En el Centro de Hernias del CRS Cordillera, el haber desarrollado la técnica quirúrgica que hemos denominado Doble Sutura Invaginante Isotensional (DSII) nos ha permitido avanzar en el manejo, no sólo de este cuadro, sino que de las diversas patologías que pueden afectar a la línea blanca. La posibilidad de efectuar esta técnica bajo anestesia local y en forma ambulatoria ha sido un ulterior incentivo para utilizar la técnica cada vez con mayor frecuencia y es así que en el último año la hemos utilizado en 43 pacientes que constituyen el 9,2 % de los pacientes intervenidos en el Centro y el 93% de las eventraciones intervenidas en este lapso<sup>14-15</sup>. La técnica hace necesario reseca un losange de piel de la longitud de los defectos (Fig. 10) los que son identificados, disecados y desvirtualizados, reducidos bajo la aponeurosis y contenidos mediante una sutura iso-



tensional de la línea media os con vycril ® 2-0 (Fig. 14). Una vez completada esta sutura efectuamos una doble sutura invaginante de la línea alba y del dihedro medial de la vaina de los rectos con Ethybond ® N° 1 que cubre y refuerza la sutura con Vycril (Fig. 15 A, B, C).

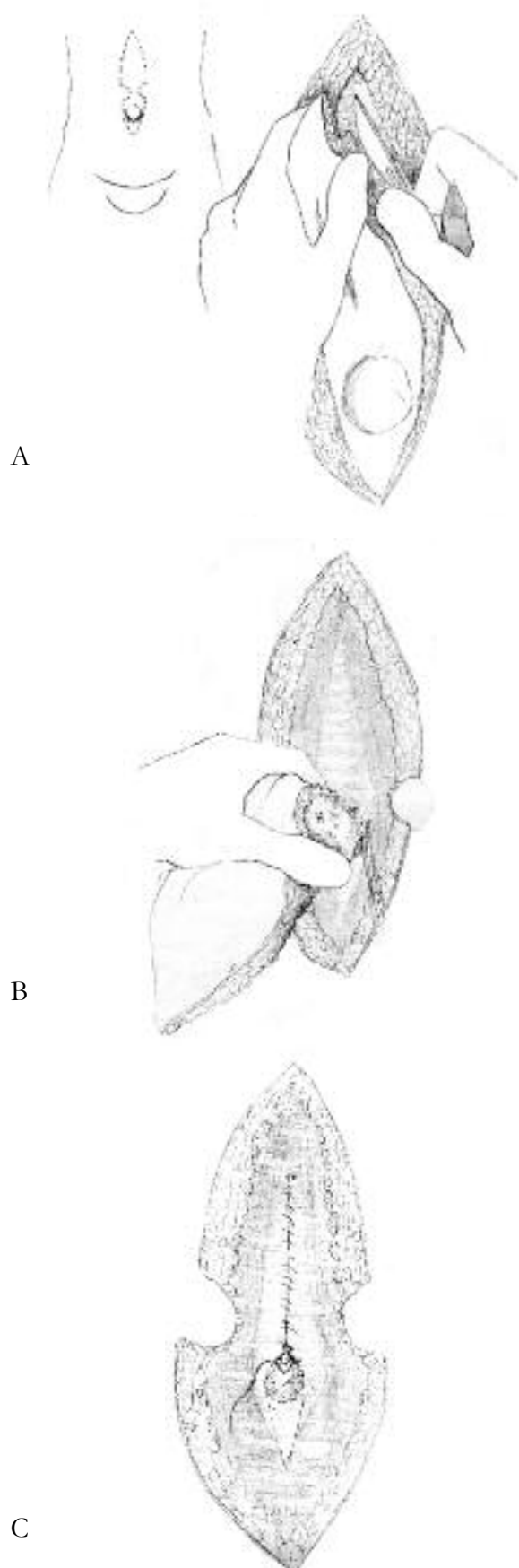


Fig. 14. a) Extirpación del losange de piel. b) Incisión del plano aponeurótico sacular. c) Sutura isotensional de la línea media incluyendo los defectos.

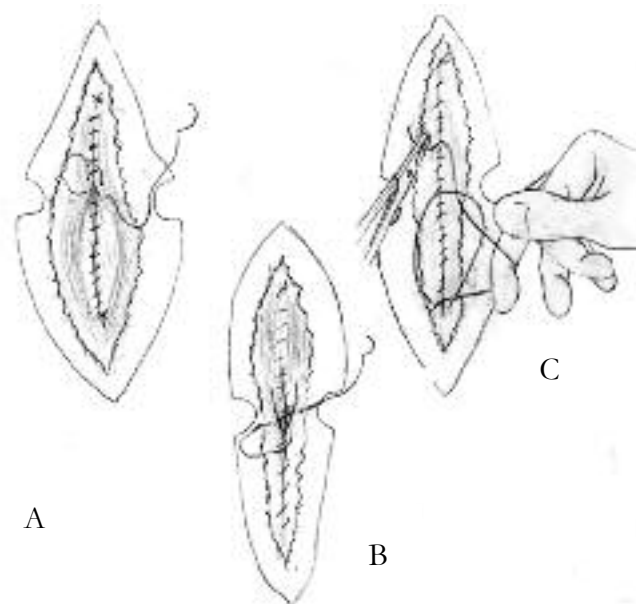


Fig. 15. Doble sutura invaginante de la línea media y de la vaina de los rectos.

El uso de drenajes con vacío está indicado especialmente en pacientes obesos intervenidos de hernias de tamaño mediano. Como alternativa a este tipo de drenaje nosotros hemos empleado con excelentes resultados, en hernias de tamaño pequeño y mediano, la sutura y anclaje del tejido celular subcutáneo a la aponeurosis con puntos de Vycril® N° 0 cada de 2 a 3 cm.

## COMPLICACIONES

Los informes disponibles en la literatura a sobre las complicaciones postoperatorias de la cirugía de la línea alba son escasos y señalan que las infecciones y hematomas son de rara aparición. El seguimiento en el período postoperatorio efectuado al el día trigésimo en 142 pacientes intervenidos con la técnica de DSII, hasta la fecha, por diversas patologías de la línea alba, permitió detectar una infección de herida operatoria en 1,4% de los casos y un hematoma en un 0,4%. Las infecciones fueron siempre fácilmente controlables con drenaje y tratamiento antibiótico. El hematoma, de gran envergadura, fue motivado por sangramiento de los vasos perforantes hacia el músculo recto y constituyó una voz de alerta para ser especialmente riguroso en la hemostasia de estos vasos.

El seguimiento a largo plazo, con un promedio de 18 meses de 46 pacientes sometidos a la técnica de DSII por patología múltiple de la línea blanca, efectuado con el criterio de Israelsson<sup>8</sup>, que considera el control efectuado por el cirujano o un miembro del equipo, con el paciente de pie y en decúbito, palpando la cicatriz para detectar hernias o debilidades en reposo y contrayendo la musculatura abdominal (pujando) puso en evidencia una recidiva lo que constituyó un 2,3% de esta muestra.

## BIBLIOGRAFIA

1. ACEVEDO A, VITERBO A, BRAVO J: Tratamiento de las eventraciones de la línea media mediante doble sutura invaginante isotensional. Congreso Argentino de Cirujanos 2005.
2. ACEVEDO A: Eventraciones. Cirugía ambulatoria con anestesia local. Rev Chil Cir. En prensa.
3. ASCAR O: Surgical anatomy of the anterior abdominal wall aponeurosis Ann R Coll Surg. 1977; 59: 313 - 324.
4. BERMAN E F: Epigastric hernia: an improve method of repair. Am J Surg 1945; 68: 84
5. BOWLEY D M G, KINGSNORTH A N: Umbilical hernia. Mayo or mesh?. Hernia 2000;4: 195 - 196.
6. DEYSINE M: Epigastric hernias en Bendavid R, Abrahamson J, Arregui M E, Flamen J B, Phillips E H. Abdominal wall hernias. Springer-Verlag New York, 2000:685-687.
7. FARRIS J M, SMITH G K, BEATTIE A S: Umbilical hernia: an inquiry into the principle of imbrication and a note on the preservation of the umbilical dimple. Am J Surg 1959; 98: 236 - 243
8. ISRAELSSON L A, JONSON T.: Incisional hernia alter midline laparotomy.; a prospective study. Eur J Surg. 1996; 162: 125 - 129.
9. KINGSNORTH A N, LEBLANC K A: Management of abdominal hernias Arnold, London, 2003: 235.
10. KURZER M, BELSHAM P A, KART A E.: Tension-free mesh repair of umbilical hernia as a day case using local anesthesia. Hernia 2004; 8: 104 - 107.
11. MAYO W J: An operation for radical cure of umbilical hernias. Ann Surg 1901; 34: 276 - 281
12. MOSCHOWITZ A V: The pathogenesis and treatment of hernia of the línea alba. Surg Gynecol Obstet 1914; 18: 504.
13. MSCAUGHAN J.: Epigastric hernia: results obtained by surgery. Arch Surg. 1956; 73: 972 - 978.
14. MV VAY CH V: Sugical anatomy, sixth edition, Volume I. W B Saunders Co, Philadelphia, 1984: 503.
15. SCHUMPELICK V: Hernien. Georg Thieme Verlag, Stuttgart, 2000: 350 - 358.
16. TESTUT L, LATARGET A.: Tratado de anatomía humana Edit Salvat, Bs As, Barcelona, 9ª edición, 1957 pp 940 - 1117