CAPITULO III-324 ANEX0

Enciclopedia Cirugía Digestiva
F. Galindo y colab.

Nota del Director: Se han incluido como anexos dos formas de pólipos que tienen importantes novedades, siendo los filiforme de causa inflamatoria y no tumoral. Serán incluidos en un capitulo especial en futuras actualizaciones. Dr. F. Galindo.

ANEXO 1

POLIPOSIS FILIFORME

Mariana Coraglio

Médica del Servicio de Proctología
Hospital de Gastroenterología Dr. Carlos Bonorino Udaondo, Bs. Aires.

La poliposis filiforme es una lesión inflamatoria y benigna también denominada poliposis gigante inflamatoria. Es una manifestación poco común en la evolución de la enfermedad inflamatoria intestinal y representa una variante extrema de los pólipos inflamatorios vistos en estas enfermedades, asociandose algo más frecuentemente a colitis ulcerosa que a enfermedad de Crohn[(1)].

También pueden observarse en los pacientes que presentan colitis quiescentes, y otros procesos inflamatorios como ser colitis isquémicas, granulomatosas y colitis infecciosas.[(1)].

Si bien algunos de los pólipos llegand a medir hasta 1,5 cm. de diámetro, otros son milimétricos. La localización de preferencia es el colon izquierdo, sigmoides y descendente, la afectación puede ser segmentaria o también con-formar conglomerados de pólipos lo que puede ser interpretado como masas tumorales en la visión endoscópica o los estudios radio-lógicos. En otros pacientes la afectación del colon es difusa, pero este patrón es menos común.

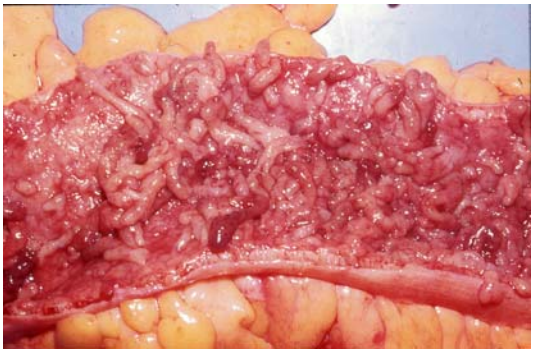

Figura Nro. 1
Poliposis filiforme. Paciente con antdecedente de colitis ulcerosa.

Los síntomas son inespecíficos y pueden variar desde formas leves a severas, observándose anemia, dolor abdominal cólico, melena,

---

CORAGLIO M. Poliposis filifome. Enciclopedia Cirugía Digestiva. F. Galindo y colab. www.sacd.org.ar 2012; Tomo IV-324 Anexo 1: pág, 1-3

oclusión intestinal, intususcepción y otros. El paciente puede estar sin diagnóstico de enfermedad inflamatoria intestinal y debutar con los síntomas descriptos haciendo sospechar una enfermedad neoplásica[1-2-3].

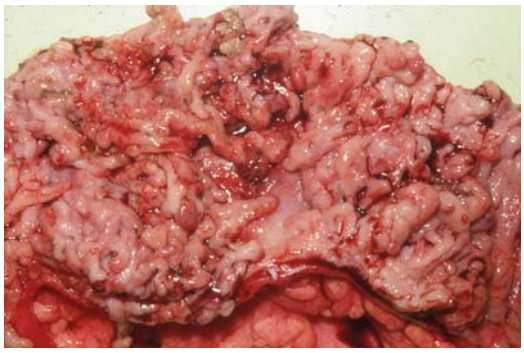

Figura Nro. 2
Poliposis filiforme. Otra vista del paciente de la Fig. 1

Algunos pacientes llegan a cirugía con diagnóstico presuntivo de neoplasia de colon, o a causa de alguna manifestación aguda como por ejemplo hemorragia masiva u oclusión intestinal, pero por sí misma la entidad no tiene indicación de quirúrgica [1-2-3].

Una de las dificultades es la posibilidad de algún carcinoma oculto en la gran densidad de pólipos que ocupan la luz colónica, por lo que es prioritaria la evaluación minuciosa de la pieza quirúrgica por el patólogo[3].

Histopatológicamente los pólipos están constituidos por ejes de submucosa con obliteración fibromuscular, recubiertos por mucosa con ligera distorsión críptica, mucosecreción conservada y leve

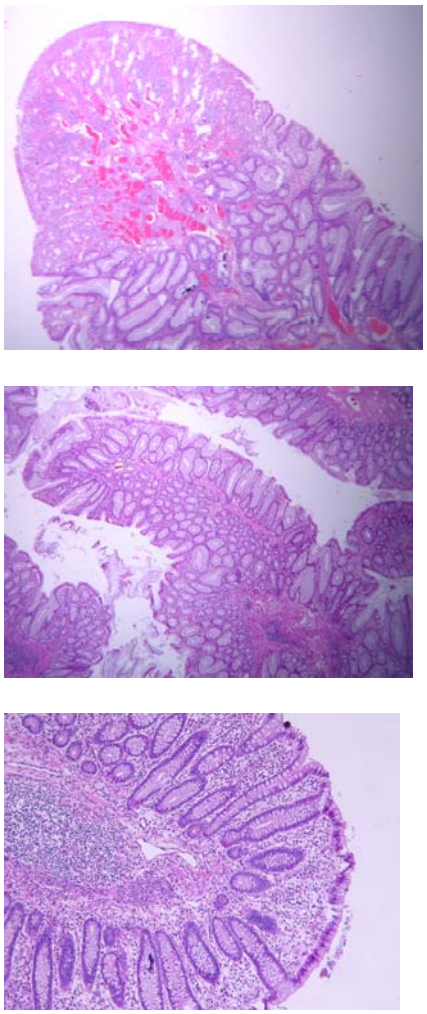

Fig. 3
Aspectos microscópicos de la poliposis filiforme

infiltrado inflamatorio mononuclear. Algunos se encuentran erosionados con vasos de neoformación, mayor componente inflamatorio y a nivel submucoso se observa hipertrofia de la muscular de la mucosa. Los ganglios linfáticos asociados presentan hiperplasia folicular reactiva.

Bibliografia

1) SHEIKHOLESLAMI M, SCHAEFER R, MUKUNYADZI P. Difuse Giant Inflammatory Polyposis. A Challenging Clinicopathologic Diagnosis. Arch Pathol Lab Med 2004; 128:1286-8.
2) CHAUNG GEUN LEE, YUN JEONG LIM, JONG SUN CHOI y colab. Filiform polyposis in the sigmoid colon: a case series. Worl J Gastroenterol 2010; 16:2443-7.
3) YUICHI FUMIMOTO; KOJI TAMAGAWA, TOSHINORI ITO y colab. Localized Giant Inflammatory Polyposis of the ileocecum Associated with Crohn´s disease: report of a case. Case rep Gastroenterol 2008;2:128-33.

ANEXO 2

POLIPOSIS HIPERPLÁSICA O SERRATA

Mariana Coraglio *
Médica del Servicio de Proctología
Hospital de Gastroenterología Dr. Carlos Bonorino Udaondo, Bs. Aires.
*) Agradecimiento**:** a los Dres. Ana Cabanne y Ruben Salanova, por su colaboración con el material de patología y asesoramiento.

La poliposis hiperplásica es una rara enfermedad con bases genéticas poco conocidas y riesgo aumentado para el desarrollo de cáncer colorrectal, descripta por primera vez en 1977 por Spjut y Estrada que se manifiesta usualmente alrededor de los 50 años de edad y no presenta afectación extraintestinal. En el 84 % de los pacientes son diagnosticados también otros tipos de pólipos. Los portadores de este enfermedad pueden ser asintomáticos, o presentar sangrado gastrointestinal, anemia, diarrea, dolor abdominal y pérdida de peso. Algunos pueden debutar con síntomas de obstrucción, la que en general ocurre por intususcepción asociada a un pólipo[1-3].

Las lesiones que pueden conformar el síndrome son variadas y dentro de estas los pólipos más representativos son los pólipos aserrados sesiles aunque todos pueden participar en el conteo de las lesiones.

CORAGLIO M. Poliposis hiperplásica o serrata. Enciclopedia Cirugía Digestiva F. Galido y colab. www.sacd.org.ar 2012; Tomo III-324 Anexo 2: pág. 3-9

Cuadro Nro. 1
Nomenclatura y clasificación de los pólipos en poliposis hiperplásica-serrata

I.- Pólipo hiperplásicos clásico

II.- Pólipo aserrado sesil

III.-Adenoma aserrado

IV.-Pólipos aserrados mixtos: aserrado asociado a adenoma

Los **pólipos hiperplásicos clásicos** se caracterizan por ser lesiones pequeñas, de color similar al de la mucosa normal, o levemente más pálidas. Histológicamente las criptas están tapizadas por un epitelio hiperplásico que le da a la luz de la cripta una apariencia ondulada; el epitelio aparece

Figura Nro. 1
Pólipo hiperplásico. Resección endoscópica.

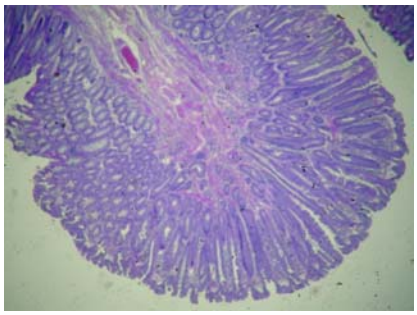

Figura Nro 2
Pólipo hiperplásico a bajo aumento, se distingue área proliferativa en la base de las criptas, y área aserrada con maduración en superficie. (H-E 25x)

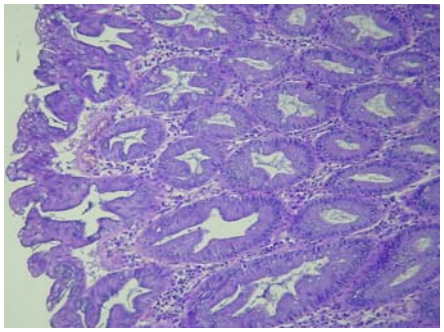

Figura Nro. 3
Pólipo hiperplásico a mayor aumento, zona superficial con glándulas aserradas y con secreción de mucina. (H-E 100x)

aserrado por el aplanamiento de las células, aparecen hipermaduras en superficie con núcleos pequeños y basales. Pueden evolucionar a un pólipo hiperplásico mixto o a un adenoma aserrado. (Cuadro 1).

Los pólipos característicos del síndrome son grandes , por lo general mayores a 1 cm., múltiples, con patrón de crecimiento sesil, se ubican a lo largo de toda la extensión del colon, pero predominan en la región proximal, y se denominan **pólipos aserrados sésiles**. Difieren morfológicamente de los pólipos hiperplásicos clásicos mostrando una configuración aserrada prominente que llega hasta la base de las criptas, dilatación y horizontalización de las criptas basales con forma de L o T invertida, tienen mayor atipía celular especialmente en la zona superficial de las criptas[9,6].

Las lesiones antes clasificadas como pólipos hiperplásicos comparrten con los pólipos aserrados la configuración particular de sus glándulas, estos representan un grupo heterogéneo de pólipos, algunos de los cuales tienen un riesgo significativo de transformación neoplásica y son precursores del CCR esporádico con inestabilidad microsatélite alta (MSI-H). [2-8] Los pólipos aserrados sesiles no siempre pueden ser diferenciados histológicamente pero a nivel molecular presentan una mutación frecuente del BRAF y extensa metilación del ADN, mientras que los hiperplásicos clásicos presentan mutación del K-RAS y menor metilación del ADN. Un factor determinante en el diagnóstico y reconocimiento de estas lesiones es el entrenamiento de los patólogos.

Los **adenomas serratos tradicionales** descriptos en 1990[5] son pólipos raros con características citológicas de adenoma y arquitectura de hiperplásico; se presentan con morfología plana y tienen frecuentemente focos de dis-

plasia de alto grado, mayor complejidad arquitectural, pronunciada eosinofilia citoplasmática, núcleos elongados hipercromáticos y carencia relativa de células caliciformes. Estos evolucionan al CCR por mutaciones del K-ras, con estabilidad microsatélite y poseen características genéticas moleculares y morfológicas similares a la vía carcinogenética convencional APC [9,3,13].

Fig 4: Adenoma serrato tradicional a bajo aumento, se observan glándulas aserradas, sin maduración en superficie. (H-E 25x)

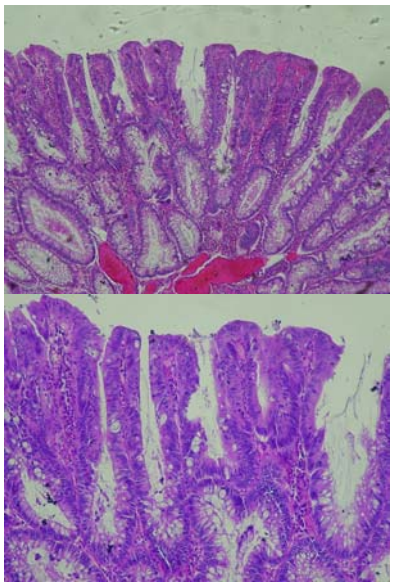

Fig 5 y 6: Adenoma serrato tradicional a mayor aumento, donde se ve morfología aserrada , displasia citológica y características celulares como citoplasma eosinófilo , disminución de la mucosecreción y núcleos elongados a ovales, hipercromáticos. (H-E 40x y 100x)

No se han hallado mutaciones germinales pero el estudio genético de los pólipos para KRAS y mutación BRAF puede ayudar al diagnóstico[1,10].

Como síntesis los pólipos serratos sésiles son precursores de carcinoma colo-rectal asociado a MSI-H y constituyen aproximadamente el 15% de los casos esporádicos diagnosticados, y muestran la presencia de hipermetilación de múltiples genes (CIMP) y mutaciones en el BRAF[6,13].

Existen criterios clínicos para el diagnóstico del síndrome de poliposis hiperplásica definidos en el año 2000 por la Organización Mundial de la Salud (OMS) los cuales han permitido distinguir esta entidad de los pólipos hiperplásicos comúnmente observados satélites al cáncer colo-rectal (Cuadro 2).

Año 2000

I.- Al menos 5 pólipos proximales al colon sigmoideo, 2 de los cuales sean mayores de 10 mm. de diámetro o

II.- Cualquier número de pólipos hiperplásicos proximales al colon sigmoideo en un individuo que tiene un familiar de primer grado con poliposis hiperplásica o

III.- Más de 30 pólipos hiperplásicos de cualquier tamaño distribuidos a través del colon

Modificación año 2010

- Cambio de poliposis hiperplásica a serrata
- Disminución del número de pólipos a 20 en

Cuadro Nro. 2
Criterios clínicos para el diagnóstico de síndrome de Poliposis hiperplásica / serrata. Organización Mundial de la Salud (OMS).

Desde la publicación de los criterios, numerosos autores han propuesto modificaciones entre ellas sugirieron que los pólipos serratos atípicos (pólipos serratos sésiles, adenomas serratos y pólipos mixtos) sean incluidos en el conteo de las lesiones. Esto es motivado por la gran **heterogeneidad feno-**

típica con respecto al número, tamaño, histología de los pólipos, sexo, edad, presencia o historia familiar de CCR, lo cual es un punto clave para el entendimiento de esta entidad. En el año 2010 se reemplazó en los criterios de la OMS la terminología pólipo hiperplásico por pólipo serrato y se bajó el número de pólipos a 20 en lugar de 30, denominando al síndrome poliposis serrata[1,3,6,4,2,10].

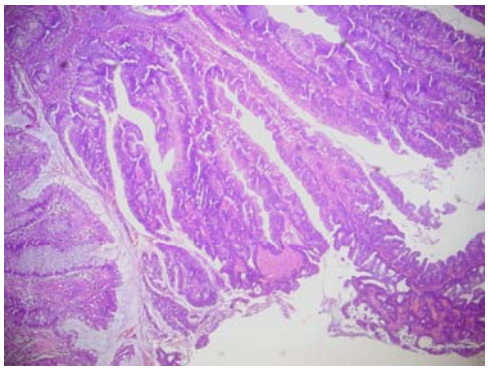

Figura Nro. 7
Adenocarcinoma serrato. A la izquierda abajo mucosa normal. El resto de la foto muestra glándulas aserradas con áreas cribiformes y displasia de alto grado. (H-E 40x)

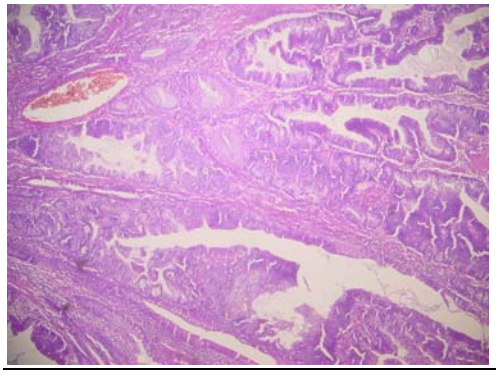

Figura Nro 8
Adenocarcinoma serrato. Glándulas aserradas irregulares y reacción desmoplásica del estroma. (H-E 40x)

Uno de los diagnósticos diferenciales de la poliposis hiperplásica hasta no tener la certeza histológica de las lesiones es la poliposis adenomatosa familiar atenuada porque se asemejan en la edad de presentación, el número reducido de pólipos y el desarrollo más tardío del cáncer colo-rectal respecto a la poliposis adenomatosa familiar clásica, máxime teniendo en cuenta que frecuentemente en las biopsias por videocolonoscopía se demuestra algún pólipo hiperplásico junto a los adenomas [4,15].

Con respecto al riesgo de cáncer colo-rectal, Buchanan y colab.[3] observó en 126 pacientes con una edad media de 49 años, con pólipos serratos múltiples mayormente del colon proximal, una prevalencia del 41%. El 85% tenía al menos un pólipo reportado como adenoma y el cáncer estuvo significativamente asociado a la coexistencia de adenomas ($p<0,03$). En general los cáncer colo-rectal que se desarrollan a través de la vía serrata se caracterizan por ser múltiples y localizarse en el colon proximal, aún así en estudios con gran número de pacientes menores de 50 años se ha encontrado que el 60% de los tumores se alojaron en el colon distal [3,19].

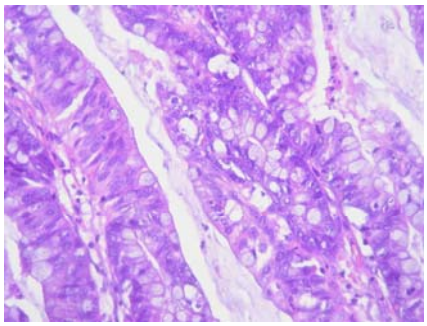

Figura Nro. 9
Adenocarcinoma serrato. A mayor aumento se observan alteraciones nucleares de alto grado. (H-E 600x)

El riesgo para el cáncer colo-rectal en los familiares de primer grado de los individuos con poliposis hiperplásica todavía no está

claro, sin embargo algunos trabajos citan un riesgo mayor que el de la población general. Por este motivo la vigilancia y recomendaciones para familiares son aún controvertidas, aunque hasta el momento en que se tenga un sustrato genético identificado estaría justificada la vigilancia con colonoscopía en familiares de primer grado[3,4,2] . Aretz[1] propone ne en pacientes y familiares de primer grado comenzarla desde los 20 años de edad y realizarla cada 1 a 3 años, sin otro tipo de estudios complementarios. East y colab.[5] sugieren realizar en los padres y hermanos una colonoscopía al momento del diagnóstico del caso índice y en los descendientes a una edad 10 años menor al mismo. En cuanto a la periodicidad de la vigilancia endoscópica proponen las siguientes recomendaciones basadas en el consenso y opinión de expertos:

1) Los pólipos serratos sésiles sin displasia luego de resección completa requieren el seguimiento corriente para adenomas, estratificando acorde al tamaño del pólipo y la multiplicidad.

2) Para las lesiones hiperplásicas proximales al rectosigma, en lesión única mayor o igual a 10 mm. ó tres ó más lesiones pequeñas menores a 10 mm .repetir la colonoscopía a los 5 años.

3) Para pacientes con diagnóstico de síndrome de poliposis hiperplásica (actualmente denominada poliposis serrata), colonoscopía cada 1 a 2 años con resección de todas las lesiones ≥ 5 mm . si es posible. Esta resección es de preferencia en un centro de referencia. A los familiares de primer grado del caso índice se les debería ofrecer colonoscopía de pesquisa con “dye-spray”

4) Luego de una resección fragmentada de un pólipo serrato sésil, repetir la colonoscopía en 2 a 6 meses para la revisión del sitio de polipectomía por una probable recurrencia.

5)Luego del diagnóstico de pólipo serrato sésil, un pólipo hiperplásico grande, o síndrome de poliposis hiperplásica/serrata, debe considerarse fuertemente la cromoendoscopía pancolónica para optimizar la vigilancia.

6) Debe ser considerada una vigilancia extendida más allá de los 75 años por el potencial de rápida transformación neoplásica y la ocurrencia de cáncer en estas lesiones precursoras en pacientes mayores, aunque esta estrategia debe ser medida cuidadosamente por el riesgo de repetidas colonoscopías.

7) Los intervalos de vigilancia pueden requerir modificaciones ante otros factores de riesgo como la edad, la historia personal o familiar de CCR, la presencia de comorbilidades, o si la colonoscopía no ha sido completa y precisa. Sujeto a modificación por nuevos datos.

8) Los patólogos deben adquirir experiencia en el diagnóstico de pólipos serratos sésiles.

El **manejo de la poliposis hiperplásica** [5,4] implica la remoción de todas las lesiones premalignas, la vigilancia posterior y el consejo al paciente y los familiares. Dependiendo de la edad del paciente, las comorbilidades, el tamaño y localización de la lesión se optará por

alguna de las siguientes opciones terapéuticas:

1) Resección endoscópica de todas las lesiones mayores de 5 mm y vigilancia posterior. Cirugía si no hay centro especializado en resección endoscópica o si el paciente no adhiere a colonoscopías de vigilancia.

2) En lesiones no resecables endoscópicamente, por tamaño o multiplicidad, o en presencia de un cáncer de colon se recomienda la colectomía total con ileorrecto-anastomosis, con vigilancia endoscópica del recto remanente cada 6 a 12 meses.

3) En lesiones no resecables endoscópicamente en un paciente que no es buen candidato para la cirugía o se rehusa a la misma, vigilancia con colonoscopía y biopsia para detectar transformación maligna.

Los pacientes deben ser evaluados y seguidos en centros especializados y es de gran importancia el consejo al paciente y familiares.

Conclusiones:

1) La poliposis hiperplásica ó serrata es una enfermedad fenotípicamente heterogénea.

2) Es fundamental en el diagnóstico "el entrenamiento de los patólogos"

3) Debe vigilarse y tratarse estrictamente dado su riesgo aumentado para cáncer colo-rectal.

4) Es ideal la evaluación y seguimiento en el contexto de un Registro o centro especializado.

5) El riesgo en los familiares de presentar la enfermedad no es claro todavía.

Bibliografía

1) ARETZ S. The Differential Diagnosis and Surveillance of Hereditary Gastrointestinal Polyposis Syndromes. Dtsch Arztebl Int 2010; 107(10): 163-73.
2) BOPARAI KS, REITSMA JB, LEMMENS V y colab. Increase colorrectal cancer risk in first-degree relatives of patients with hyperplastic polyposis syndrome. Gut 2010; 59: 1222-25.
3) BUCHANAN DD, SWEET K, DRINI M y colab. Phenotypic Diversity in patients with multiple serrated polyps: a genetic clinic study. Int J Colorectal Dis 2010; 25: 703-12.
4) BURT RW, BATHEL JS, DUNN KB y colab. Colorectal Cancer Screening. Clinical Practice Guidelines in Oncology. JNCCN 2010; 8: 8-61.
5) EAST JE, SAUNDERS BP, JASS JR. Sporadic and Syndromic Hyperplastic Polyps and Serrated Adenomas of the Colon: Classification, Molecular Genetics, Natural History, and Clinical Management Gastroenterol Clin N Am 2008; 37: 25-46.
6) HAWKINS NJ, GORMAN P, TOMLINSON IP y colab. Colorectal Carcinomas Arising in the Hyperplastic Polyposis Syndrome Progress through the Chromosomal Instability Pathway. AJP 2000; 157(2): 385-92.
7) LIANG JJ, ALRAWI S, DONGFENG T. Nomenclature, Molecular Genetics and Clinical Significance of the Precursor Lesions in the Serrated Polyp Pathway of Colorectal Carcinoma. Int J Clin Exp Pathol 2008; 1: 317-24.
8) LILJEGREN A, LINDBLOM A, ROTSTEIN S y colab. Prevalence and incidence of hyperplastic polyps and adenomas in familial colorectal cancer: correlation between the two types of colon polyps. Gut 2003; 52: 1140-47.

9) PASTORE RL. Pólipos colorrectales no hereditarios. Rev Argent Coloproct 2009; 20: 111-76.
10) ROSTY C, BUCHANAN DD, WALSH MD y colab. Phenotype and polyp landscape in Serrated polyposis Syndrome: A series of 100 patients from genetics clinics. Am J Surg Pathol 2012;36:876-82.
11) ROSTY C, PARRY S, YOUNG JP. Serrated Polyposis: An Enigmatic Model of Colorectal Cancer Predisposition. Pathologg Res Int 2011;Article ID 157073;1-13. doi: 10.4061/ 2011/ 57073.
12) SPJUT H, ESTRADA RG. The significance of epithelial polyps of the large bowel. Pathol Annu 1977; 12(Pt 1): 147-70.
13) SUGUMAR A, SINICROPE FA. Serrated polyps of the colon. F1000 Medicine Reports 2010; 2:89. doi:10.3410/M2-89.
14) VACCARO CA. Carcinogénesis y clasificación molecular del cáncer colorrectal. En: Vaccaro CA, Varela E, Lastiri J, Santafé L. Cáncer colorrectal. Clínicas quirúrgicas del Hospital Italiano,1ª ed. Buenos Aires: delhospital ediciones. 2007; 37-58.
15) VASEN HF, MOSLEIN G, ALONSO A y colab. Guidelines for the clinical management of familial adenomatous polyposis (FAP). Gut 2008; 54: 704-13.
16) WARD EM, WOLFSEN HC. Review article: the non-inherited gastrointestinal polyposis síndromes. Aliment Pharmacol Ther 2002; 16: 333-42.