ECOGRAFÍA ENDORRECTAL Y ENDOANAL EN COLOPROCTOLOGÍA

JORGE ARIAS
Jefe de coloproctología en el Hospital Aeronautico de Buenos Aires. Docente a cargo de la Unidad de Cirugía, Universidad de Buenos Aires. Director Asociado Centro Privado de Cirugía y Coloproctología Dr. A. M. Fraise, Buenos Aires.

PABLO A. FARINA
Médico en el Servicio de Coloproctología del Hospital Pirovano, Bs. As.

INTRODUCCIÓN

La ultrasonografía con transductor endocavitario es un método por imágenes que ha contribuido al mejoramiento en el estudio de diferentes patologías coloproctológicas durante los últimos 22 años.

Es útil en la estadificación preoperatoria de los cánceres del recto y ano, permite evaluar las diferentes alteraciones anatómicas del conducto anal en la incontinencia, la presencia de masas extrarrectales y la detección de recaídas loco-regionales en pacientes tratados[1-7-41-42-43].

También puede ser utilizado para detectar y tratar procesos supurativos anorrectales: ej. Abscesos anorrectales ocultos, fistulas anales complejas, o efectuar drenajes y biopsias bajo control ecográfico[2].

El procedimiento es ambulatorio, de bajo costo y bien tolerado por el paciente. Se puede realizar en un consultorio lo que permite, en algunos casos, tomar decisiones inmediatas.

NOCIONES BÁSICAS DE ULTRASONIDO

Es un método de estudio por imágenes basado en la utilización de un equipo emisor-receptor de ultrasonidos (transductor). Estas ondas de sonido interactúan con los diferentes tejidos y una computadora las transforma en imagen.

El sonido es emitido en forma pulsada a una frecuencia determinada la cual es medida en Megahertz (Mhz). Esta determinará la profundidad de penetración de la onda acústica. Ej: a mayor frecuencia, menor penetración y mayor definición de los elementos cercanos al transductor. La diferente ecogenicidad de los tejidos (Interfases) esta determinada por el contenido de agua de los mismos, la que permite una buena conducción del sonido. El aire y el hueso por ser malos conductores dificultan la visión ultrasonográfica.

Fig. 1. Transductor ecográfico B&K

En Coloproctología utilizamos un equipo Bruel & Kjaer con transductor endoluminal tipo 1850, rotatorio mecánico de 360 °, de 10 MHZ de frecuencia y foco de 2.5cm que brinda imágenes axiales (Fig 1).

Se utiliza una cápsula de plástico traslúcido (BK type WA 0453) que recubre el transductor , para que al ser llenada de agua permita la rotación del aparato sin que sufra deformación por la compresión esfintérica.

El estudio es realizado en posición de **Sims** (decúbito lateral izquierdo) previa aplicación de un enema evacuante para la limpieza rectal.

Para obtener imágenes sin artefactos "presencia de aire" se utilizan balones con agua destilada que recubren el cristal y hacen contacto con la pared rectal. Es importante mantener centrado el transductor en la luz del recto para no crear imágenes **"fantasma"**[3].

Las imágenes hipoecoicas o anecoicas donde el sonido no rebota (ej: el agua), las observamos de color negro en la pantalla; las ecogénicas o hiperecogénicas se ven blancas (ej. Grasa, tejidos blandos).

ARIAS J y FARINA P; **Ecografía endorrectal y endoanal en coloproctología**
Cirugía Digestiva, F. Galindo. www.sacd.org.ar, 2009; III-362, pág. 1-10.

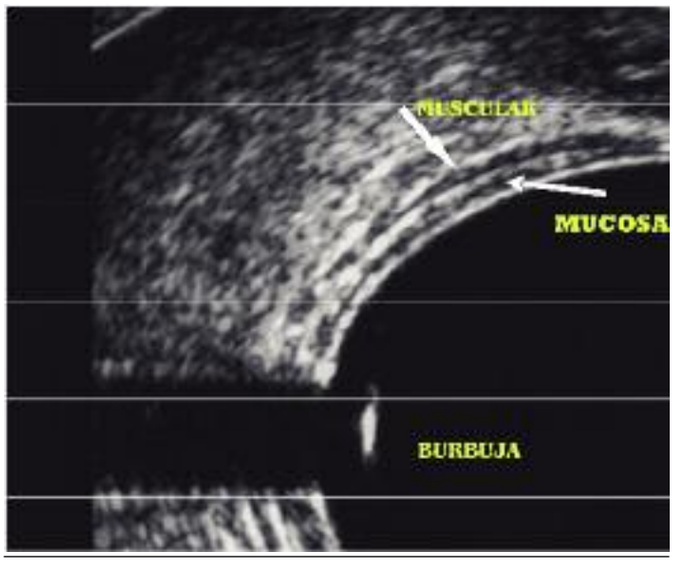

Fig. 2. Ecografía endorrectal normal. Se visualizan las cinco capas de la pared rectal.

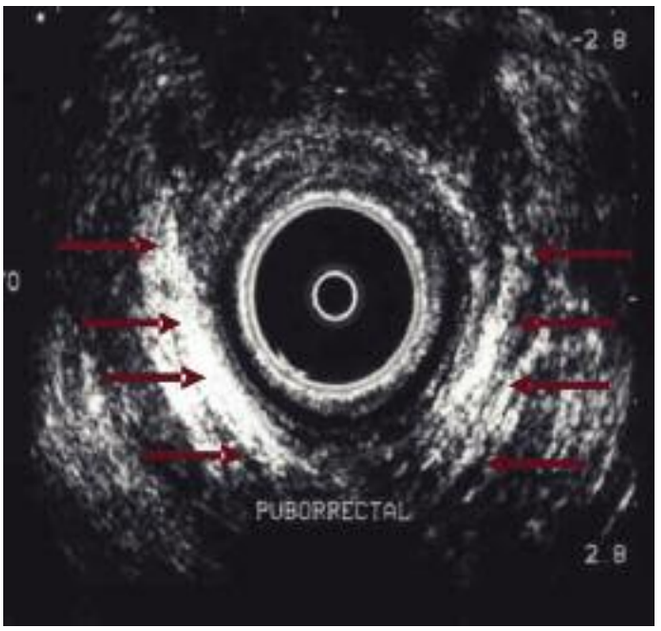

Fig. 3. Conducto anal. Nivel Alto

ANATOMÍA DE LA ULTRASONOGRAFÍA ENDORRECTAL

La anatomía básica de la pared rectal la podemos ver en la Fig. 2. La misma se divide en cinco capas basada en la clasificación propuesta por Hildebrandt y Feifel (22)
1° Capa. Hiperecoica: Interfase del balón con agua y la mucosa
2° Capa. **Hipoecoica**: representa la mucosa y la muscular de la mucosa
3° Capa. Hiperecoica: representa la submucosa.
4° Capa. **Hipoecoica**: representa la muscular propia del recto.
5° Capa Hiperecoica: Interfase de la muscular propia y la grasa perirrectal

Utilizamos un balón con 25 a 50cm3 de agua desgasificada que rodea al transductor con el objeto de lograr un correcto acople del mismo a la pared rectal. Cuando necesitamos mejorar la definición de la pared rectal o el mesorrecto, podemos instilar 150cc de agua en el recto con lo cual se logra mejorar la conducción de la onda sonora[1-42].

ANATOMÍA DE LA ULTRASONOGRAFÍA ENDOANAL

La ultrasonografía endoanal (UEA) se utiliza para diagnosticar lesiones en el conducto anal y en las estructuras adyacentes. Utilizamos una cápsula de plástico traslúcido que recubre el transductor que al ser llenada de agua, permite la normal rotación del aparato sin que sufra deformación por la compresión esfintérica[3].

Se pueden obtener imágenes de tres niveles anatómicos diferentes:

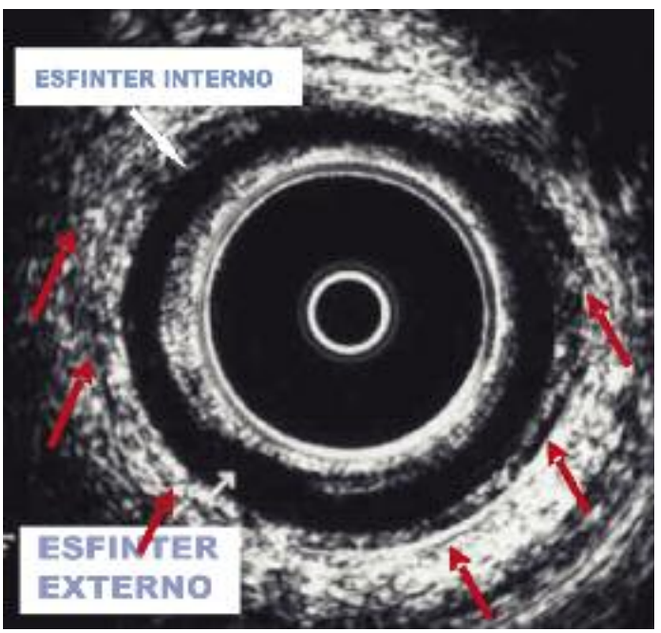

Fig. 4. Conducto anal. Nivel Medio

Nivel Alto: podemos identificar el músculo puborrectal (hiperecoico) que rodea al recto en su cara lateral y posterior, en forma de U o V con la apertura hacia delante. También identificamos el esfínter interno (hipoecoico) que va desapareciendo progresivamente.

Nivel Medio: podemos reconocer el esfínter anal interno (EAI) (hipoecoico) y el esfínter anal externo (EAE) (hiperecoico).

Nivel Bajo: veremos solo el esfínter anal externo.

El EAI se identifica como una banda hipoecoica continua (al tratarse de músculo liso, el contenido de agua es mayor).El EAE lo encontramos por fuera del EAI (al tratarse de músculo estriado la ecogenicidad es mixta).

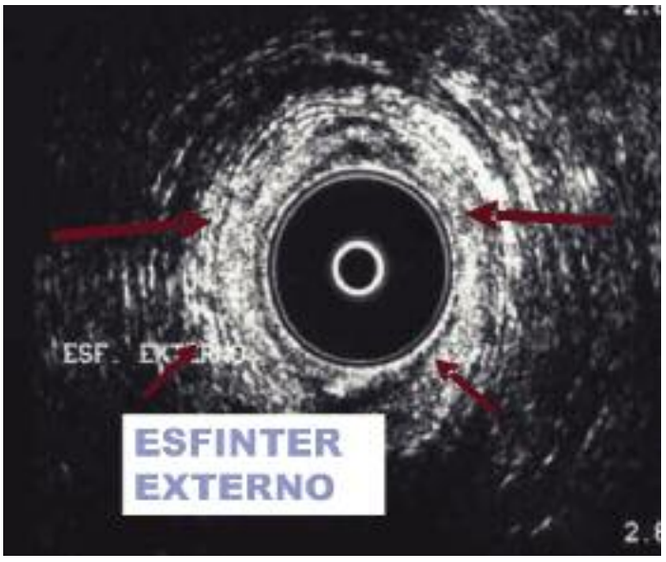

Fig. 5. Conducto anal. Nivel Bajo

En las mujeres el EAI puede estar atenuado, por una lesión oculta o por denervación. Un factor técnico a tener en cuenta es mantener el transductor centrado en el conducto anal y a 90° de los músculos esfinterianos ya que un corte oblicuo nos dará una falsa imagen de esfínter adelgazado[3-42].

INDICACIONES EN COLOPROCTOLOGÍA

Las podemos dividir en dos grandes grupos:

A. Endorrectal

1. Estadificación preoperatorio del cáncer de recto
2. Seguimiento postoperatorio luego de resecciones locales o anastomosis bajas
3. Estudio de masas extrarrectales o pelvianas
4. Biopsias ecodirigidas de masas extamucosas o pararrectales
5. Drenaje ecodirigido de abscesos
6. Implante dirigido de material radiactivo
7. Seguimiento post neoadyuvancia (quimio-radioterapia)[36].

B. Endoanal

1. Incontinencia anal
2. Abscesos
3. Fístulas
4. Proctalgia
5. Estadificación preoperatorio del cáncer de ano
6. Seguimiento en cáncer de ano

ESTADIFICACIÓN PREOPERATORIA DEL CÁNCER DE RECTO

El pronóstico del cáncer de recto depende fundamentalmente de la penetración parietal y la presencia o no de metástasis en ganglios regionales y o a distancia[13-14-16-39]. Por esta razón, es indispensable conocer en el preoperatorio el estadio tumoral y la presencia de adenopatías pe-

- Cs I: completamente móvil, no invade la muscular propia.
- Cs II: móvil: invasión de la muscular propia, pero confinado a la pared.
- Cs III: fijo, movilidad anclada: invasión de los tejidos perirrectales.
- Cs IV: fijo, inmóvil: invasión de órganos profundos.

Cuadro Nro. 1. Estadificación clínica de York-Mason

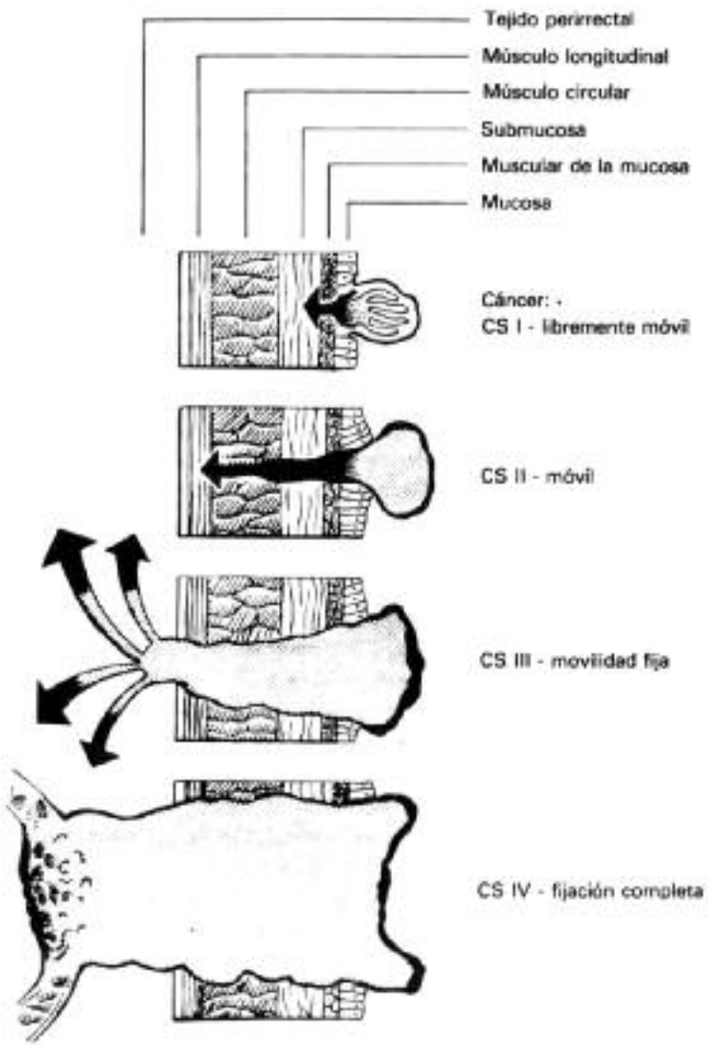

Fig. 6. Estadificación clínica . Esquema de invasión parietal

rirrectales; que determinaran la terapéutica a seguir.

Existen diferentes métodos diagnósticos para evaluar la estadificación preoperatoria del cáncer de recto. Algunos son muy costosos (ej. Resonancia magnética nuclear- RMN, PET scan) y otros limitados en su utilidad (ej. Tomografía computada-TC)[9-12-15-19-33].

Tradicionalmente el tacto rectal ha sido el método utilizado para evaluar la movilidad y la invasión parietal en un cáncer de recto[18-37-47]. York-Mason[37] propuso una clasificación práctica de estadificación clínica (Tabla 1) la cual utilizamos para compararla a la estadificación ultrasonográfica.

Wild y Reid describieron, en 1956, la visualización de la pared rectal por sonografía endorrectal. A partir de 1983 y gracias al desarrollo tecnológico, este procedimiento comienza a valorarse para el estudio de la invasión local en el cáncer de recto.

El estudio es fácil de realizar, causa mínimo disconfort y el paciente requiere solo de un enema para la preparación.

uT0	Confinado a mucosa
uT1	Hasta la submucosa pero sin atravesarla
uT2	Dentro de la muscular propia pero sin atravesarla
uT3	Atraviesa la pared y penetra en la grasa perirrectal
uT4	Invade órganos vecinos
uN0	No se identifican adenopatías por ultrasonografía
uN1	Adenopatías identificables por ultrasonografía

Cuadro Nro. 2. Estadificación ultrasonográfica. u=evaluaciòn ultrasónica. T=tumor-N=nódulo o ganglio.

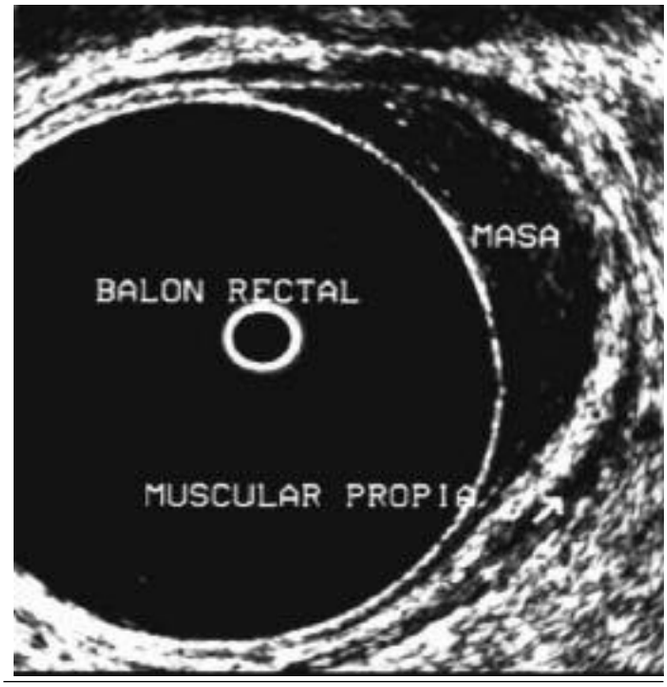

Fig. 7. Lesión uT1

Fig. 8. Lesión uT2

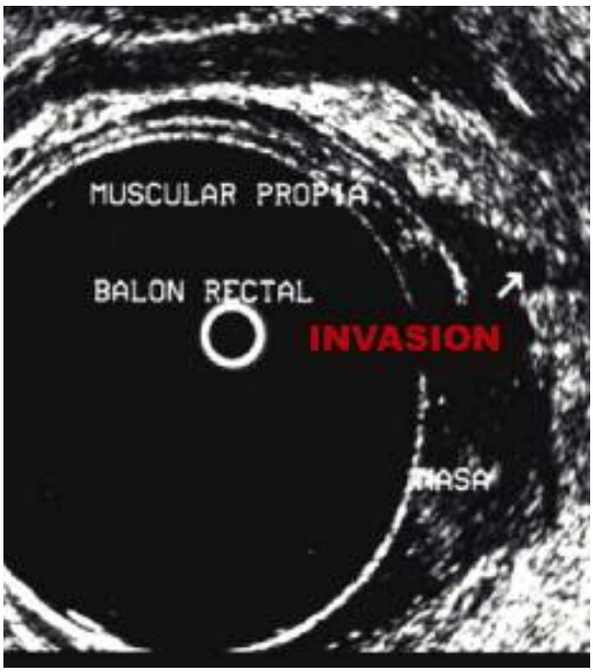

Fig. 9. Lesión uT3

Fig. 10. Lesión uT4. Invasión de próstata.

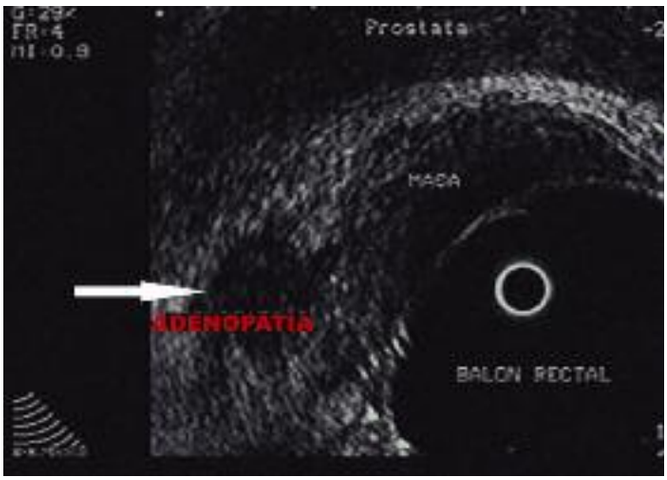

Fig. 11. Adenopatía perirrectal uN1.

La ultrasonografía endorrectal (UER) presenta algunas desventajas con respecto a otros métodos complementarios de diagnóstico, ej.:

1. Imposibilidad de identificar metástasis a distancia
2. Dificultad de introducir el transductor en lesiones estenóticas

LA UER Y EL NIVEL DE PENETRACIÓN EN LA PARED DEL RECTO

Se utiliza para evaluar este ítem, la siguiente clasificación ultrasonográfica[1]. Cuadro Nro. 2

Modalidad		Exactitud	Sens.	Especif.	VPP	VPN	Sobre-E	Sub-E
		(%)	(%)	(%)	(%)	(%)	(%)	(%)
TC	Penetración parietal	80	78	63	82	58	13	7
	Adenopatías	66	52	78	68	64		
RMN	Penetración parietal	74	82	86	77	83	13	13
	Adenopatías	74	65	80	72	75		
RMN+ coil	Penetración parietal	81	89	79	82	86	12	6
	Adenopatías	82	82	83	76	87		
UER	Penetración parietal	84	93	78	63	87	11	5
	Adenopatías	74	71	76	69	78		

Cuadro Nro. 3. Meta-análisis de Kwok y col.Abreviaturas: Sens, sensibilidad; Especif, especificidad; VPP, valor predictivo positivo; VPN, valor predictivo negativo; Sobre-E, sobre-estadificación; Sub-E, sub-estadificación.

Varios trabajos han sido publicados para evaluar la eficacia de la UER en la penetración parietal y compararlos con la estadificación clínica[18-21-26-27] y con otros métodos diagnósticos como la RMN y la TC[19-29].

Algunos estudios[18-24-26] determinaron mayor sensibilidad en la estadificación con UER (96%) en comparación con la examinación digital (68%), la TC (74%) y la RMN (71%).

Kwok y col.[29] realizaron un meta-análisis (tabla 3) y resumen una eficacia global para TC, RMN, RMN con coil endorrectal y UER de: 80%, 74%, 81% y 84% respectivamente. Cuando estos datos fueron analizados solo para lesiones T1, la exactitud del estudio aumentó a un 96% para UER, 91% para RMN y 94% RMN con coil endorrectal.

Para mejorar la sensibilidad en la estadificación preoperatoria, debemos considerar como factor influyente, la interpretación de las imágenes y la técnica utilizada[17].

Fig. 12. Lesión T2 profunda

Orrom y col.[38] evaluaron 59 pacientes con cáncer de recto sin neoadyuvancia. Estos pacientes fueron separados en tres categorías de acuerdo a la experiencia del operador y a la realización de un estudio sistematizado y organizado. El grupo I (sin técnica sistematizada) presentó una sensibilidad del 58%, 37% de lesiones sobreestadificadas y 4% sub-estadificadas; mientras el grupo III (técnica sistematizada evaluando las 5 capas del recto) mejoró la sensibilidad a 95% con solo 5% de sobreestadificación.

Algunas lesiones pueden ser mal interpretadas por el operador. Las más dificultosas de evaluar son[1-42]:

1. Lesión T2 profunda que puede simular una lesión T3 superficial (muesca en la 5° capa rectal). Fig. 12
2. Engrosamiento de la capa submucosa (3° capa) sin solución de continuidad que podría corresponder a un T2 superficial.

LA UER Y LA DETECCIÓN DE ADENOPATÍAS METASTÁSICAS

Existe gran variabilidad en los porcentajes de detec-

uTw	uT0/ uT1	Resección local
uTy	uT2/ uT3 superficial	Se recomienda cirugía radical
uTz	uT3 profundo/ cualquier uT4	Se recomienda tratamiento neoadyuvante
uN1	Probable o definido	Se recomienda tratamiento neoadyuvante
uN1	Dudoso	Evaluar el uT y los hallazgos patológicos

Cuadro Nro. 4. Modificación del sistema de estadificación UER (MSKCC)

ción de adenopatías perirrectales, los mismos rondan entre el 44 y el 87%[1-6-21-23-29-35]. El grupo de trabajo del Memorial Sloan-Kettering Cancer Center (MSKCC) estableció los siguientes criterios de detección ecográfica[42]:

1. Tamaño mayor a 5mm
2. Imagen hipoecoica
3. Imagen próxima al tumor
4. Nódulo con centro hiperecoico (adenopatía inflamatoria)

uT1	Confinada a la submucosa
uT2a	Compromiso de Esfínter anal interno
uT2b	Compromiso de Esfínter anal externo
uT3	Atraviesa el aparato esfinteriano
uT4	Compromiso de órganos vecinos

Cuadro Nro. 5. Clasificación ultrasonográfica en carcinoma de ano

Herzog[21] determina que a mayor tamaño en la imagen hipoecoica existe mayor sensibilidad en la detección de adenopatías patológicas.

1. De 0 a 5mm: 79%
2. de 6 a 10mm: 92%
3. Mayor de 10mm: 100%

Douglas Wong y col consideran que con la experiencia

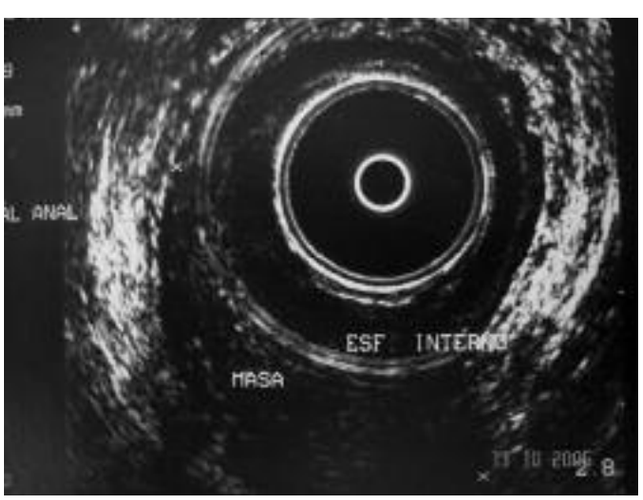

Fig. 13. Carcinoma de ano (uT3). Invasión de aparato esfinteriano

del operador y la capacidad de interpretación de las imágenes se pueden ofrecer, diferentes tácticas de tratamiento en el cáncer de recto. Este grupo aportó una nueva clasificación ultrasonográfica orientada en este último ítem.

Fig. 14. Tumor desmoide extrarrectal

ESTADIFICACÍON EN EL CÁNCER DE ANO

La ultrasonografía endoanal (UEA) puede ser utilizada para la estadificación del cáncer de ano, el seguimiento y para la detección de enfermedad residual.

También se pueden identificar adenopatías en el mesorrecto utilizando UER.

Se ha propuesto un sistema de estadificación ultrasonográfico para determinar el nivel de penetración y el compromiso de los esfínteres en el carcinoma de conducto anal[44].

Algunos autores consideran innecesaria la UEA para el seguimiento en el cáncer de ano[31] ya que todas las recurrencias evaluadas por ese grupo de trabajo, fueron detectadas por la inspección y el tacto rectal. Sin embargo, otros grupos, sugieren que la UEA es muy sensible para distinguir tumor de tejido cicatrizal y además permite realizar biopsias ecodirigidas en lesiones sospechosas[34].

UTILIDAD DE LA UTRASONOGRAFÍA EN EL ESTUDIO DE LOS TUMORES EXTRARRECTALES

Existen una serie de tumores por fuera del recto que pueden ser estudiados por UER entre los que se encuentran los cordomas, los quistes congénitos y los neurofibromas entre otros. La UER nos permite como complemento de la TC o RMN[41]:

1. Evaluar el compromiso de la pared rectal.
2. Diferenciar lesiones quísticas de sólidas.

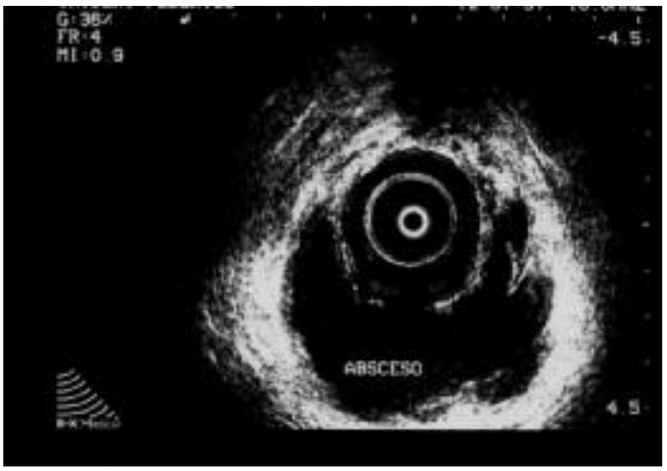

Fig. 15. Absceso en herradura

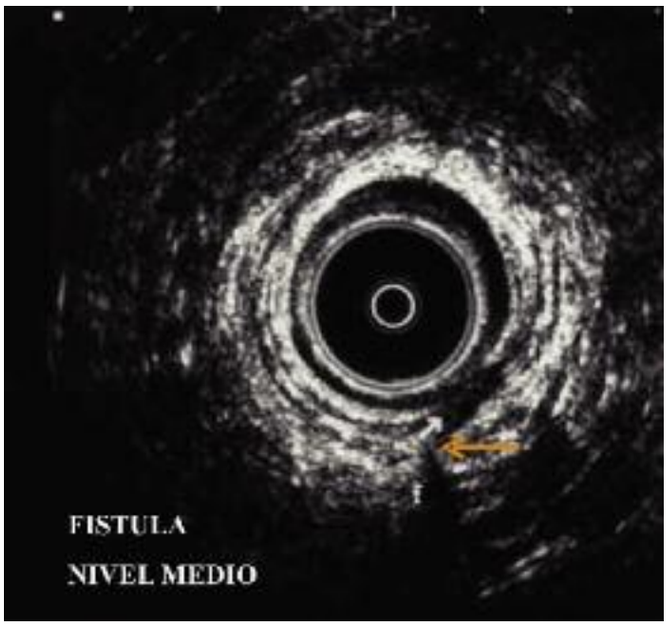

Fig. 16. Fístula anal transesfinteriana

3. Realizar biopsias eco-dirigidas.
4. Hacer el seguimiento post-resección de los tumores.

ABSCESOS Y FÍSTULAS ANO-RECTALES

A. Abscesos anorrectales

La infección de las glándulas anales es la causa más común de los abscesos anorrectales. Se encuentran en número de tres a diez y se localizan en su mayoría en el hemiano posterior[20]. Existe una clasificación anatómica de los abscesos anorrectales expuesta en el siguiente esquema: Adaptado de David Beck. Handbook of Colorectal Surgery, 1997[5].

La UEA cumple un rol fundamental en los pacientes con sospecha clínica de sepsis, intensa proctalgia e inspección anal negativa. Por lo tanto, podemos identificar imágenes hipoecoicas bien delimitadas compatible con abscesos submucosos, interesfintéricos, post-anales profundos y en herradura. Fig. 15.

Se detecta la cripta enferma en el 80% de los casos (imagen hipoecoica en contacto directo con el esfínter interno) lo que favorece el tratamiento en un tiempo de esta patología. La UEA nos permite informar sobre diferentes extensiones del absceso, realizar drenajes bajo control ecográfico evitando las recaídas[2-20].

B. Fístulas anales

Fístula anal es la comunicación a través de un trayecto inflamatorio crónico, de la luz anorrectal con la piel perianal. La identificación de los orificios primarios y secundarios, la detección del trayecto fistuloso en su totalidad y su relación con el aparato esfinteriano son esenciales para una correcta clasificación y posterior tratamiento[20].

La UEA nos permite delinear la fístula en toda su extensión, identificar su relación con los espacios perirrectales y los esfínteres anales; a si mismo tiene una sensibilidad que alcanza al 94% para detectar orificios primarios[10-11-28-40].

En la UEA identificaremos los trayectos fistulosos como imágenes hipoecoicas que transcurren por diferentes planos desde el espacio submucoso hacia los esfínteres interno y externo respectivamente. La hipoecogenicidad de los trayectos contrastan con la ecogenicidad del haz puborrectal y esfínter externo.

En ciertos casos, la sensibilidad del estudio disminuye por cicatrices y o fibrosis previa que dan imágenes ecográficas similares a las fístulas. La presencia de trayectos complejos que se alejan del aparato esfinteriano, son difíciles de visualizar con transductores de alta frecuencia.

La técnica de instilación con agua oxigenada a través del orificio externo[8-10-28] aumenta la sensibilidad en la detección de fístulas complejas, diferenciando a esta última de la fibrosis y mejora la correlación con los hallazgos quirúrgicos en la identificación del orificio primario. Con el mismo propósito, se pueden utilizar materiales de contraste que realzan la imagen ecográfica como las micropartículas de galactosa y ácido palmítico[20].

Lunniss y col.[32] compararon UEA, RMN y hallazgos quirúrgicos en un grupo de pacientes con fístulas anales. No encontraron diferencias significativas en los diferentes grupos cuando compararon, identificación del orificio primario y extensión de los trayectos pero la RMN presentó una mayor similitud con los hallazgos intraoperatorios en las fístulas transesfinterianas. Sugerimos la indicación sistemática de la ecografía en el algoritmo diagnóstico de la fístulas anales, esto nos permite evaluar objetivamente en el preoperatorio el estado anatómico del aparato esfinteriano y prevenir así una posible incontinencia.

Por último, la UEA puede ser utilizada como diagnós-

Tipo de incontinencia	Hallazgos ecográficos
Trauma obstétrico	1.Disrupción EAE anterior 2.Disrupción EAI anterior 3.Borramiento del cuerpo perineal anterior 4.Disminución en la longitud del conducto anal
Post-cirugia anal a. Hemorrodectomía b. Fistulotomía anal c. Fistulectomía d. Esfinterotomía anal interna	 a. Disrupción EAI b. Disrupción EAI y o EAE c. Disrupción EAI y o EAE d. Ecogenicidad mixta por lesión cicatrizal
Neurogénica	Adelgazamiento global de EAI
Traumatismos anales	Idem trauma obstétrico más ecogenicidad mixta por lesión cicatrizal

Cuadro Nro. 6. Hallazgos ecográficos más frecuentes de acuerdo al tipo de incontinencia.

tico complementario en las fístulas recto-vaginales. Baig[4] presenta una sensibilidad del 73% para el estudio, identificando en cuatro pacientes la comunicación fistulosa sin hallazgos clínicos aparentes.

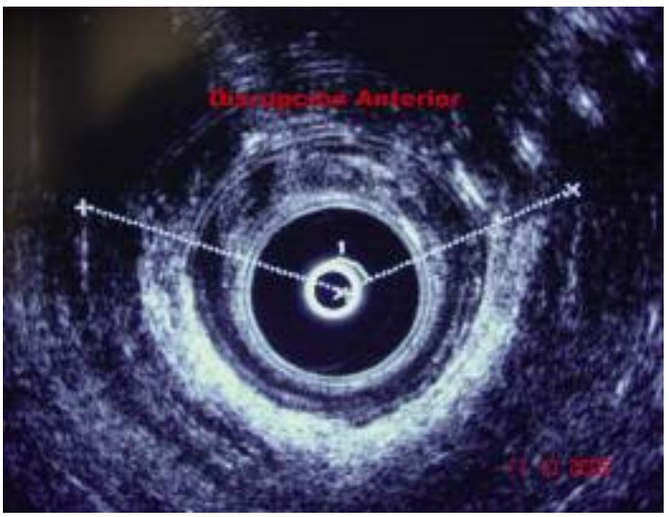

Fig. 17. Disrupción esfintérica anterior por trauma obstétrico.

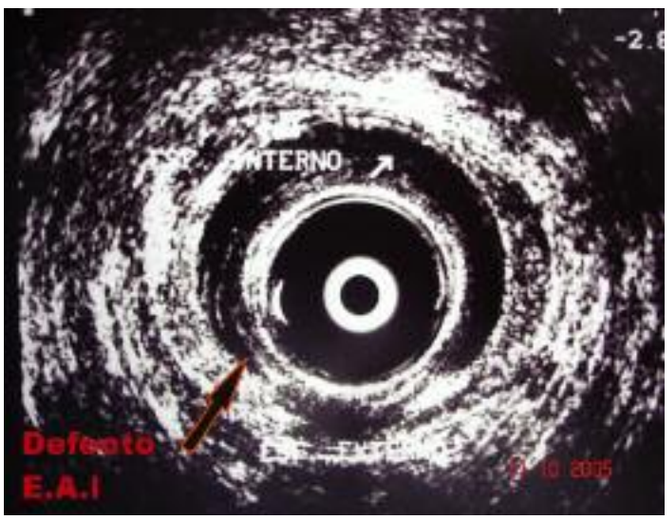

Fig. 18. Imagen ecográfica de un defecto en EAI post-hemorroidectomía

INCONTINENCIA ANAL

La incontinencia anal presenta una etiología multifactorial, por lo tanto son necesarios para su correcto diagnóstico y tratamiento, una variedad de estudios complementarios entre los cuales se encuentra la UEA. Diferentes series analizadas[30-43-46], consideran a la ecografía como el estudio mas útil sobre todo si existe lesión anatómica. Las imágenes pueden describirse como hipoecoicas, hiperecoicas o mixtas y nos proveen de información excelente para evaluar la integridad de los esfínteres. En la siguiente tabla describimos los diferentes tipos de incontinencia evaluados por UEA.

En la incontinencia de causa neurogénica se puede identificar un adelgazamiento del esfínter interno en toda la circunferencia relacionado a la atrofia muscular[42]. En estos casos es mandatorio complementar con la manometría anorrectal en la que identificaremos una disminución generalizada en las presiones de reposo.

Resulta interesante la sensibilidad que presenta la UEA en la identificación de lesiones insospechadas por trauma

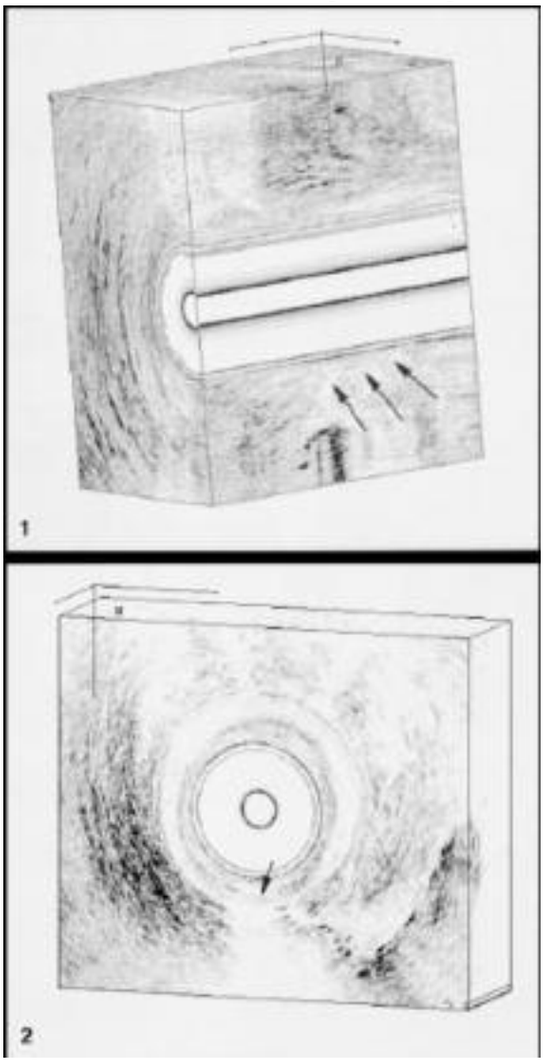

Fig. 19. Imagen 3D en fístula anal compleja con H2O2. Adaptado de Buchanan G y col.[8] 1) Corte longitudinal. 2) Corte axial.

obstétrico. En un trabajo de Varma y col.[45] fueron evaluadas 159 mujeres con UEA seis semanas después del parto por vía vaginal. No se informó incontinencia, pero las mujeres primíparas tuvieron 6,5% de defectos esfinterianos, las multíparas presentaron un 12,2% y el parto con forceps un 83% de disrupciones.

También cumple un rol importante en la evaluación de lesiones post-cirugía anal, en la cual podemos identificar disrupciones del esfínter interno (ej. fistulotomía, fistulectomía hemorroidectomía) y del esfínter externo en diferentes cuadrantes.

En conclusión, la UEA en el estudio de la incontinencia anal es fundamental para identificar y confirmar la lesión anatómica y así poder planificar una táctica quirúrgica adecuada.

ECOGRAFÍA TRIDIMENSIONAL

En los últimos años, gracias al desarrollo tecnológico, contamos con equipos de ultrasonografía 3D. Estos permiten realizar múltiples cortes en diferentes planos: axiales, sagitales y oblicuos al igual que la RMN con endocoil.

Presenta algunas ventajas con respecto a la ultrasonografía bi-dimensional[8-25-42-46]:

1. Mayor sensibilidad para identificar trayectos fistulosos complejos
2. Posibilidad de evaluar los músculos transverso perineal (superficial y profundo) en las disrupciones anteriores por trauma obstétrico.
3. Mayor sensibilidad para identificar adenopatías en el mesorrecto.
4. Más eficacia en la diferenciación de la lesión uT3 superficial de la uT2.

BIBLIOGRAFÍA

1. AKBARI RP, WONG WD: Endorectal ultrasound and the preoperative staging of rectal cancer. Scand J Surg 2003; 92:25-33.
2. ALEXANDER, AA, ESCHELMAN,D.J.;NAZARIAN, L N y col.: Transrectal's sonographically guided drainage of deep pelvic abscesses. AJR,1994; 162: 1227-1230.
3. ARIAS JORGE: Ecografía Endorrectal. V Curso Internacional Coloproctología 2003.
4. BAIG MK, ZHAO RH, YUEN CH, NOGUERAS JJ, SINGH JJ, WEISS EG y colab.: Simple rectovaginal fistulas. Int J Colorectal Dis 2000; 15: 323-7.
5. BECK, DE: Anorectal abscess an fistula-in-ano in Handbook of Colorectal surgery. Quality Medical Publishing, Inc 1997.
6. BEYNON J, MORTENSEN NJ, FOY D y colab.: Preoperative assessment of mesorectal lymph node involvement in rectal cancer. Br J Surg 1989;76:276-9.
7. BEYNON, J; FOY,D.MA, ROE, A.M y col.: The detection and evaluation of locally recurrent rectal cancer with rectal endosonography. Dis. Colon Rectum, 1989; 32:509 - 517.
8. BUCHANAN G, BARTRAM C, WILLIAMS A, HALLIGAN S, COHEN R: Value of Hydrogen Peroxide Enhancement of three- Dimensional Endoanal Ultrasound in Fistula-in- Ano. Dis Colon Rectum 2005; 48: 141-47.
9. BUTCH RJ, STARK DD, WITTENBERG J y colab.: Staging rectal cancer by MR and CT. AJR 1986;146:1155-60.
10. CHEONG D, NOGUERAS J, WEXNER S, JAGELMAN D: Anal endosonography for recurrent anal fistulas: image enhancement with hydrogen peroxide. Dis Colon Rectum 1993, 36: 1158-60.
11. CHO DY: Endosonographic criteria for an internal opening of fistula-in-ano. Dis Colon Rectum 1999; 42:515-8.
12. DELANGE EE, FECHNER RE, EDGE SB, SPAULDING CA: Preoperative staging of rectal carcinoma with MR imaging: Surgical and histopathologic correlation. Radiology 1990;176:623-28.
13. DUKES C: The classification of cancer of the rectum. J Pathol Bacteriol 1932; 35:323-32.
14. DUKES CE, BUSSEY H: The spread of rectal cancer and its effect on prognosis. Br J Cancer 1958; 12: 309-20.
15. FREENY PC, MARKS WM, TYAN JA, y colab.: Colorectal carcinoma evaluation with CT: Pre-operative staging and detection of post-operative recurrence. Radiology 1986;158:347-53.
16. GABRIEL W., DUKES C., BUSSEY H: Lynphatic spread in cancer of the rectum. Br J Surg (1935) 23: 395-413.
17. GARCÍA-AGUILAR J, POLLACK J, SUK-HWAN L, HERNANDEZ DE ANDA E, MELLGREN A, DOUGLAS WONG W, FINNE C, ROTHENBERGER D, MADOFF R: Accuracy of endorectal ultrasonography in preoperative staging of rectal tumors. Dis Colon Rectum 2002; 45: 10-5.
18. GARRIZ, R, FRAISE, AM, ARIAS, JH y col.: Comparación entre estadificación ecográfica endocavitaria y examen digital en cáncer del recto. Rev. Argent. Cirug., 1991; 60:150 - 154.
19. GOLDMAN S, ARVIDSSON H, NORMING U y colab.: Transrectal ultrasound and computed tomography in preoperative staging of lower rectal adenocarcinoma. Gastrointest Radiol 1991;16:259-63.
20. GRAZIANO A: Diagnóstico y Tratamiento de las afecciones anales benignas. Relato Oficial. Rev Argent Cirug 2004; N° Extraordinario: 57-60.
21. HERZOG U, VON FLUE M, TONDELLI P, SCHUPPISSER JP: How accurate is endorectal ultrasound in the preope-

rative staging o rectal cancer? Dis Colon Rectum 1993; 36: 127-34.
22. HILDEBRANDT U, FEIFEL G: Preoperative staging of rectal cancer by intrarectal ultrasound. Dis Colon Rectum 1985; 28: 42-6.
23. HILDEBRANDT U, KLEIN T, FIEFEL G y colab.: Endosonography of pararectal lymph nodes: In vitro and in vivo evaluation. Dis Colon Rectum 1990;33:863-8.
24. JOCHEM RJ, READING CC, DOZOIS RR y colab.: Endorectal sonographic staging of rectal carcinoma. Mayo Clinic Proc 1990;65:1571-7.
25. KIM J, CHO Y, PARK S, LEE M: Comparative study of three- dimensional and conventional endorectal ultrasonography used in rectal cancer staging. Surg Endosc 2000; 16: 1280-5.
26. KONISHI F, MUTO T, TAKAHASHI,H. y col.: Transrectal ultrasonography for the assessment of invasion of rectal carcinoma. Dis. Colon Rectum, 1985; 28: 889 - 894.
27. KOREMBLIT, N, FRAISE, M Y ARIAS J.: Valor de la ecografía endocavitaria en la estadificación del cáncer del recto. Rev. Latinoam. de UD, 1989; 3 : 24 - 27.
28. KRUSKAL JB, KANE RA, MORRIN MM: Peroxide- enhanced anal endosonography: technique, image interpretation and clinical applications. Radiographics 2001; 21 (Spec N°S173-89).
29. KWOK H, BISSETT IP, HILL GL: Preoperative staging of rectal cancer. Int J Colorectal Dis 2000; 15:9-20.
30. LAW PJ, KAMM MA Y BARTRAM CI: Anal endosonography in the investigationof faecal incontinence. Br. J. Surg., 1991; 78: 312 - 314
31. LUND J, STEIN S, HAAVERSTAD R, WIBE A, SVINSAAS M, MYRVOLD H: Endoanal ultrasound is of little value in follow-up of anal carcinomas. Dis Colon Rectum 2004; 47: 839-42.
32. LUNNIS PJ, BARKER PG, SULTAN AH, ARMSTRONG P, REZNEK RH, BARTRAM CI y colab.: Magnetic resonance imaging of fistula-in-ano. Dis Colon Rectum 1994; 37:708-18.
33. LUPO L., ANGELELLI G., PANNARALE O., ALTOMARE D., MACARINI L., MEMEO V: Improved accuracy of computed tomography in local staging of rectal cancer using water enema. Int J Colorectal Dis 1996; 11: 60-4.
34. MAGDEBURG B, FRIED M, MEYERBERGER C. Endoscopic ultrasonography in the diagnosis, staging and follow-up of anal carcinomas. Endoscopy 1999; 31: 359-64.
35. MILSON JW, GRAPHNER H: Intrarectal ultrasonography in rectal cancer staging and in the evaluation of pelvic disease: Clinical uses of intrarectal ultrasound. Ann Surg 1990;212:602-6.
36. NAPOLEON B, PUJOL B, BERGER F y colab.: Accuracy of endosonography in the staging of rectal cancer treated by radiotherapy. Br J Surg 1991;78:785-8.
37. NICHOLLS RJ, YORK-MASON A, MORSON BC y colab.: The clinical staging of rectal cancer. Br J Surg 1982;69:404-9.
38. ORROM WJ, WONG WD, ROTHENBERGER DA y colab.: Endorectal ultrasound in the preoperative staging of rectal tumors: A learning experience. Dis Colon Rectum 1990;33:654-9.
39. QUIRKE P., DURDEY P., DIXON M., WILLIAMS N: The prediction of local recurrence of rectal adenocarcinoma due to inadequate surgical resection. Histophatological study of lateral tumour spread and surgical excision. Lancet (1986) II: 996-99.
40. RATTO C, GENTILE E, MERICO M, SPINAZOLLA C, MANGINI G, SOFO L y colab.: How can the assessment of fistula-in-ano be improved? Dis Colon Rectum 2000; 43: 1375-82.
41. RIFKIN MD, MARKS GJ: Transrectal US as an adjunct in the diagnosis of rectal and presacral lesions. Radiology 1985; 157: 499-502.
42. SCHAFFZIN D, DOUGLAS WONG W: Surgeon-performed ultrasound: endorectal ultrasound. Surg Clin N Am (2004); 84:1127-1149.
43. SULTAN, AH, KAMM, MA, HUDSON, CM y col.: Anal sphincter disruption during vaginal delivery. N.Engl. Journ. Med., 1993; 329: 1905 - 1911.
44. TARANTINO D., BERNSTEIN M: Endoanal ultrasound in the staging and management of squamous-cell carcinoma of the anal canal: potential implications of a new ultrasound staging system. Dis Colon Rectum 2002; 45: 16-22.
45. VARMA A, GUNN J.,GARDINER A, LINDOW SW, DUTHIE GS: Obstetric anal sphincter injury: prospective evaluation of incidence. Dis Colon Rectum 1999; 42: 1537-43.
46. WILLIAMS A, BARTRAM C, HALLIGAN S, SPENCER J, NICHOLLS R, KMIOT W: Anal sphincter damage after vaginal delivery using three- dimensional endosonography. Obstet Gynecol 2001; 97: 770-5.
47. YORK-MASON A: Rectal cancer. The spectrum of selective surgery. Proc R Soc Med 1976;69:237-244.