ENFERMEDADES ANORRECTALES DE TRANSMISIÓN SEXUAL

RENE FRANCISCO BUN
Consultor de Coloproctología del Hospital General de Agudos "Dr. Juan A. Fernández"

INTRODUCCIÓN

Hasta fechas recientes, en los libros de proctología, a las enfermedades anorrectales de transmisión sexual se les dedicaban escasas líneas porque eran consideradas poco comunes. Sin embargo, el uso frecuente de la región anal para la satisfacción sexual llevó a un crecimiento explosivo en la incidencia y variedad de dichas enfermedades.

Como consecuencia de la enfermedad de transmisión sexual constituida en la más importante del siglo, el SIDA, la patología anorrectal cambió: se modificaron las lesiones conocidas y aparecieron otras hasta ahora desconocidas por los proctólogos. Algunas de estas lesiones, a veces, son tan típicas que, por la simple inspección del periné, podemos asegurar que se está, sin dudas, frente a un paciente HIV positivo.

Esto adquiere extraordinaria importancia, pues nos permite derivar al mismo al Hospital de Día Roberto Jáuregui, que funciona en el Hospital Fernández, para atención de pacientes con enfermedades infecciosas, donde se inician los estudios que, en la gran mayoría de los casos, confirman la infección.

El diagnóstico inmediato permite, fundamentalmente, comenzar con el tratamiento psicológico y la medicación, si es necesaria.

CLASIFICACIÓN

Las enfermedades de transmisión sexual se pueden clasificar teniendo en cuenta distintos criterios, éstos pueden considerar el agente etiológico, o bien por la presentación clínica o también el tiempo cronológico de aparición de las mismas.

AGENTES	MANIFESTACIONES Y/O ENFERMEDADES
BACTERIAS	
Treponema Pallidum	Sífilis
Neisseria Gonorrhoeae	Gonococia
Haemophylus Ducreyi	Chancro blando
Donovania Granulomatis	Granuloma inguinal
Chlamydia Trachomatis	
BiotipoTrachoma: serotipos	Proctitis, proctocolitis
Biotipo LGV	Linfogranuloma venéreo
VIRUS	
Herpes tipo II	Úlceras, proctitis
Citomegalovirus	Enfermedades del aparato digestivo
Papiloma Virus	Condilomas acuminados o verrugas, displasias
Pox Virus	Molusco contagioso
HIV	Síndrome de inmunodeficiencia adquirida
PARÁSITOS	
Entamoeba Histolytica	Amebiasis, ulceraciones, lesiones cutáneas
HONGOS	
Candida Albicans	Cutáneomucosas

Cuadro 1. Agentes etiológicos y sus manifestaciones

2. Otra clasificación se puede realizar teniendo en cuenta la presentación clínica:
- úlceras genitales
- proctitis, proctocolitis y enteritis
- verrugas genitales
- tumores

BUN R; **Enfermedades anorrectales de transmisión sexual**.
Cirugía Digestiva, F. Galindo. www.sacd.org.ar, 2009; III-385, pág. 1-14.

ETS de Primera Generación	Son las cinco enfermedades clásicas
Sífilis Gonococia Chancro blando Linfogranuloma venéreo Granuloma inguinal	
ETS de Segunda Generación	Se describen en la década del 70
Herpes Chlamydia Trachomatis	
ETS de Tercera Generación	Son muy difíciles de identificar, tratar y controlar
HIV Citomegalovirus Papilomavirus	

Cuadro 2. Enfermedades de transmisión sexual de 1°,2° y 3° generación

3. También se puede considerar una clasificación que tenga en cuenta el tiempo cronológico de aparición de las ETC, estableciendo:

A continuación, se tratarán aquellas enfermedades que se observan con mayor frecuencia.

SÍFILIS

La sífilis es una enfermedad infecciosa sistémica, con manifestaciones clínicas proteiformes, causadas por la espiroqueta Treponema pallidum.

En los últimos años, como sucede en la mayoría de las enfermedades de transmisión sexual, la sífilis se ha incrementado progresivamente por:

- la difusión de nuevos métodos anticonceptivos,
- la iniciación precoz de las relaciones sexuales,
- la incidencia creciente de la prostitución, de la homosexualidad y de la drogadicción,
- la autoprescripción de antibióticos
- y la falta de información del paciente y del médico.

La mayoría de las observaciones se presentaron en pacientes homosexuales y mujeres que manifestaron practicar el coito anal.

La sífilis no tratada reconoce estadios evolutivos.

En el período primario, las manifestaciones clínicas se hallan representadas por el chancro y sus adenopatías satélites. En su forma típica, el chancro duro o sifilítico (recordemos que la dureza es un signo constante en el paciente inmunocompetente) se presenta como una úlcera generalmente indolora, limpia, de bordes netos, de color rojo muscular (Figs. 1 y 2).

Fig. 1. Úlceras sifilíticas típicas

Fig. 2. Úlceras sifilíticas típicas

Estas úlceras pueden tener una ubicación doble, tal como observamos en una paciente de 16 años, drogadicta, con un chancro de ubicación anal y vulvar. (Fig. 3 y 4).

En la actualidad, se observa con cierta frecuencia lo que llamamos úlcera en beso. (Fig. 5)

El chancro sifilítico de localización anal, habitualmente, no presenta las características típicas que se observan en los órganos genitales; esto se explica por las infecciones secundarias agregadas y la humedad de la región anal. Se puede presentar como una simple fisura, que es el diagnóstico diferencial más frecuente a realizar. (Fig. 6)

Aunque puede presentarse como una úlcera sin ninguna característica que haga pensar en una lúes (Fig. 7)

Fig. 3. Chancro de ubicación doble

Fig. 4. Chancro de ubicación doble

Fig. 5. Chancro sifilítico en beso

TODA EROSIÓN ANOGENITAL SE DEBE CONSIDERAR SIFILÍTICA HASTA QUE SE DEMUESTRE LO CONTRARIO

Fig. 6. Chancro sifilítico simulando fisura anal

Fig. 7. Úlcera sifilítica atípica que simula úlcera de cualquier etiología

Las adenopatías son constantes en nuestras observaciones, aparecen una semana después del chancro, a veces, una se destaca por su mayor tamaño, llamada ganglio capitán (Fig. 8). La lesión primaria cura espontáneamente en 3 ó 4 semanas, dejando una cicatriz atrófica.

La lesión sifilítica del período secundario se observa con mayor frecuencia en la especialidad, es el condiloma. Se presenta como una excrecencia verrugosa, aplanada, rara vez pediculada, de tamaño variable, que a veces elimina una secreción fétida: es el llamado condiloma plano (Figs. 9 y 10).

Constituyen verdaderos cultivos vivientes de trepone-

Fig. 8. Ganglio Capitán

Fig. 9. Condilomas planos sifilíticos

Fig. 10. Condilomas planos sifilíticos

mas y, por lo tanto, representan las lesiones más contagiosas de la sífilis. Generalmente, se acompaña de otras lesiones cutáneas, como la roséola que es la manifestación inicial del secundarismo. La misma se presenta como múltiples máculas eritematosas de color rosado pálido, a veces tan tenues que pueden pasar desapercibidas (Fig. 11).

Fig. 11. Lesión secundaria sifilítica. Roséola

EL PROCTÓLOGO TIENE QUE ACOSTUMBRARSE A BUSCAR ESTAS LESIONES, PUES LE FACILITARÁN EL DIAGNÓSTICO.

En los pacientes sifilíticos infectados por el HIV, las manifestaciones clínicas pueden ser más severas, como sería la sífilis maligna precoz. (Fig. 12)

Fig. 12. Sífilis maligna precoz

La enfermedad quema etapas, con aparición temprana de la etapa terciaria. Un enfermo sifilítico con manifestación primaria, presentó al cabo de sólo un año, un goma sifilítico (Fig. 13).

Fig. 13. Goma sifilítico

En estos pacientes se detecta que, tanto las lesiones primarias como las secundarias, pueden presentarse en forma atípica. La lesión primaria puede simular a la perfección úlceras por infección herpética por su aspecto y síntomas (Fig. 14).

Fig. 14. Chancro que simula úlcera herpética

Toda úlcera perianal superficial y dolorosa en un paciente HIV, en cuya escarificación no se encuentran elementos compatibles con infección herpética, obliga a realizar inmediatamente fondo oscuro.

También vimos que, junto a estas úlceras superficiales, el paciente puede presentar manifestaciones cutáneas de la sífilis secundaria en otras partes del cuerpo, lo cual nos lleva a decir que el enfermo tiene el diagnóstico en la mano. (Fig. 15 A y B).

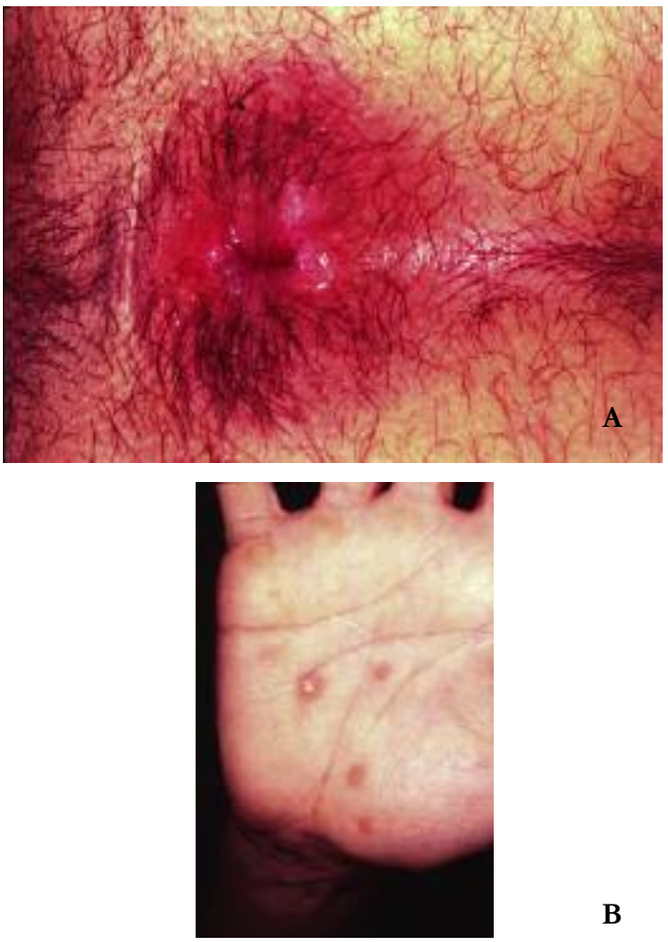

Fig. 15 A y B. El mismo paciente presenta úlcera superficial y manifestación cutánea de sífilis secundaria. ('pápulas' sifilíticas).

Los condilomas planos también suelen presentarse en forma atípica, tal como observamos en una paciente muy joven, drogadicta, con serología no reactiva y lesiones perianales no típicas de patología conocida: sin embargo, se llegó al diagnóstico de sífilis secundaria por anatomía patológica. (Fig. 16).

El diagnóstico se basa en el examen físico, la microscopía y la serología reagínica o treponémica.

El campo oscuro es el mejor procedimiento de laboratorio para el diagnóstico de sífilis en actividad de las lesiones anales y perianales, pero es menos especifico en las rectales, pues pueden estar presentes Treponemas no patógenos. Se aconseja, NO COLOCAR vaselina en el dedil del guante frente a la sospecha de una úlcera sifilítica, para no enmascarar el estudio.

Para la obtención de material, debe limpiarse la lesión

Fig. 16. Condiloma plano atípico

con gasa seca, se lava luego con abundante solución fisiológica estéril y con espátula de madera o bisturí, se raspa la misma.

Es importante la obtención de serosidad, pues ésta es rica en treponemas. El transporte al laboratorio se hará en portaobjeto con solución fisiológica.

La observación microscópica debe realizarse antes de las seis horas, para ver las características de los treponemas.

Es importante recordar que, ante una clínica de sífilis, con campo oscuro positivo, tenemos diagnóstico certero de sífilis.

El antibiótico de elección para el tratamiento de la sífilis sigue siendo la penicilina, para que sea eficaz debe tener una concentración sanguínea adecuada y prolongada. Las dosis varían según si el paciente está infectado por el virus HIV o no. Los pacientes alérgicos a la penicilina recibirán tratamiento con algunas de las drogas de segunda elección como ceftriaxona y tetraciclina eficaces pero que ofrecen pocas garantías de curación en pacientes HIV positivos.

AMEBIASIS

La amebiasis es una infección producida por el protozoo intestinal Entamoeba histolytica. Se encuentra con frecuencia en los homosexuales; actualmente, se la considera como una enfermedad de transmisión sexual para este sector de la población y se calcula que del 25 al 50% de los homosexuales asintomáticos se encuentra infectado por este parásito.

Las observaciones se presentaron en pacientes homose-xuales HIV positivos y el interrogatorio reveló la práctica sexual buco-anal (anilingus), lo que confirmó que la contaminación fecal fue el factor principal de transmisión.

Los síntomas más frecuentes son: la diarrea y la presencia de úlceras de ubicación perianal y en el periné, algunas con tendencia invasora (Fig. 17)

Fig. 17. Úlcera invasora

Otras aparecen recubiertas por un exudado blanquecino, lesión ésta última que se conoce con el nombre de amebiasis cutis, muy difícil de diferenciar, por el color, de la candidiasis. (Fig. 18).

Fig. 18. Amebiasis Cutis

El proctólogo, ante un paciente con amebiasis cutis y tumor palpable en fosa ilíaca derecha, debe descartar un probable ameboma y abstenerse de intervenirlo quirúrgicamente, pues en caso de realizar anastomosis, el poder lítico de la ameba aumenta, con la consecuente deshiscencia de la misma. (Fig. 19)

El diagnóstico etiológico consiste en la demostración

Fig. 19. Ameboma

de la ameba en fresco, con material proveniente de hisopado o biopsia de mucosa rectal, donde podrán observarse quistes o trofozoitos (Fig. 20)

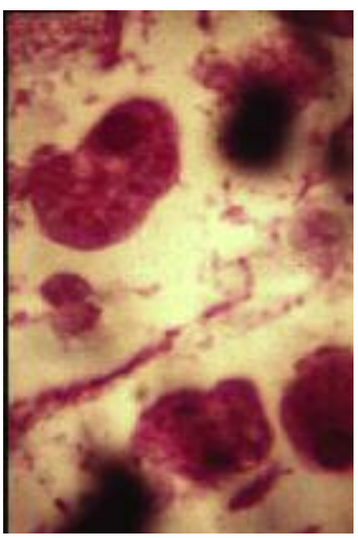

Fig. 20. Ameba

El tratamiento se realiza con metronidazol, 750 mg. tres veces por día, por vía intramuscular o por vía oral, durante diez días. Una dosis o un período inadecuado pueden producir un fracaso del tratamiento, de igual manera que una reinfección.

VIRUS HERPES SIMPLE

Las infecciones por el virus herpes simple son las que hemos observado con mayor frecuencia en el grupo de homosexuales HIV positivos. Hasta diciembre de 2002 diagnosticamos un total de 288 úlceras herpéticas.

Las características más importantes de las mismas son:
- el intenso dolor anal o rectal
- y su presentación como úlcera superficial, única o, más frecuentemente, múltiple (Fig. 21 y 22)

Fig. 21. Úlcera herpética única

Fig. 22. Úlcera herpética múltiple asociada a micosis y poroqueratosis de Mibelli (lesión marcadora de inmunodeficiencia)

Es necesario reiterar que, aunque la úlcera presente estas características, se la debe escarificar para descartar una sífilis.

Como sucede también con esta última enfermedad, el

paciente viene, en algunos casos, con el diagnóstico en la mano (Fig. 23).

Fig. 23. Úlcera herpética y ampollas de la primoinfección herpética

En los enfermos con gran compromiso inmunológico, las úlceras herpéticas se vuelven confluentes y alcanzan gran tamaño (Fig. 24).

Fig. 24. Úlcera herpética confluente

El herpes vegetante, si bien es una lesión infrecuente, se presenta en pacientes con profunda inmunodepresión, se lo puede confundir con los condilomas planos de la sífilis secundaria u otra enfermedad de transmisión sexual (Fig. 25).

Las úlceras provocadas por la infección herpética son de las pocas que permiten llegar a su diagnóstico por el aspecto y la manifestación clínica.

El autor, para certificar el diagnóstico, utilizamos la técnica de citodiagnóstico de Tzank. Escarificamos la úlcera con bisturí o espátula de madera, raspando los bordes de la lesión en estudio, extendemos el material en un portaobjeto y lo transportamos en un frasco con alcohol a 95°, logrando en pocos minutos el diagnóstico, por la presencia de elementos compatibles con infección herpética, siendo éste un método incruento y de bajo costo, que permite realizar un tratamiento temprano (Fig. 26).

Fig. 25. Herpes vegetante simulando condilomas planos

Fig. 26. Citodiagnóstico de Tzank: escarificación

Sin embargo, en caso de citodiagnóstico negativo por material insuficiente, si por la clínica sospechamos que es herpes, lo medicamos igual y, en algunos casos, el paciente responde al tratamiento. La utilidad del citodiagnóstico es, sobre todo, para los casos dudosos.

El aciclovir es el agente de uso más extendido en el tratamiento de las infecciones herpéticas. Nosotros conseguimos una notable mejoría y, sobre todo, del síntoma dolor, con aciclovir por boca, 800 mg, 5 veces por día, asociado con la aplicación local de la misma droga.

El foscarnet es el fármaco de elección para el tratamiento de las infecciones herpéticas resistentes al aciclovir.

La recidiva es muy frecuente, especialmente en los hombres, de manera que podemos llegar a ver úlceras cicatrizadas junto con otras en actividad. (Fig. 27)

Fig. 27. Úlceras herpéticas cicatrizadas y en actividad

Parece evidente que el tratamiento supresor continuado, es decir, una dosis diaria única o fraccionada durante un tiempo prolongado, es superior al intermitente, o sea el tratamiento de las recidivas únicamente.

CITOMEGALOVIRUS

La infección por citomegalovirus es muy frecuente en los pacientes HIV positivos. Más del 90% de los varones homosexuales asintomáticos, resultan positivos al mismo. Comparte con otros herpesvirus, la característica de permanecer latente en los tejidos, después de que el huésped se recupera de una infección aguda.

Las infecciones por CMV de localización anorrectal, se manifestaron principalmente, como lesiones ulcerosas; estas úlceras rara vez fueron múltiples, la mayoría de las veces fueron únicas, de gran tamaño, profundas y, en algunos casos, con destrucción del aparato esfinteriano por vasculitis, con la consiguiente incontinencia anal y degradación del paciente (Fig. 28). El diagnóstico temprano es de suma importancia, pues de lo contrario, la infección por CMV puede destruir totalmente el periné, y ya no existiría solución. La infección por CMV puede afectar todo el tracto gastrointestinal. Una característica no demostrada del CMV humano es la oncogenicidad. En casi las observaciones del autor del Sarcoma de Kaposi de localización anal y rectal, está la asociación. Sin embargo, en la actualidad, se piensa que este tumor no sería causado por aquel virus.

Las observaciones fueron diagnosticadas, en algunos casos avanzados, por el aspecto de la lesión, y en todos fueron confirmadas por anatomía patológica.

Se aconseja realizar las tomas en el fondo de la úlcera, donde estas lesiones se encuentran principalmente, aunque conviene realizar varias tomas, dado que la enfermedad es multifocal. (Fig. 29). El estudio histológico

Fig. 28. Úlcera por CMV profunda con destrucción del aparato esfinteriano

Fig. 29. Biopsia con punch

muestra que la infección por CMV se encuentra en las células endoteliales, las cuales se observan aumentadas de tamaño y muestran la típica inclusión intranuclear, con un halo claro en la periferia. El conjunto se conoce como célula "en ojo de búho".

En la actualidad, se dispone de una terapéutica eficaz para el tratamiento de las infecciones causadas por los virus herpes simples. Sin embargo, la infección por CMV ha demostrado ser más difícil de tratar. El ganciclovir es la droga de elección, las úlceras de localización

anal y rectal responden bien a su empleo, aún en casos avanzados, en los que se consiguió, en algunos casos, la cicatrización y la recuperación de la continencia.

Es fundamental que el proctólogo sepa diagnosticar las úlceras por citomegalovirus, en forma temprana, pues un tratamiento incorrecto puede provocar una coriorretinitis y conducir a una ceguera (Fig. 30).

Fig. 30. Úlcera por CMV tratada en forma temprana con resultados positivos

PROCTITIS

Las proctitis son de origen polimicrobiano y comprenden las inflamaciones que se producen en los últimos 10 cm de la mucosa rectal.

Las que se presentaron con mayor frecuencia son las producidas por Gonococo y por Chlamydia Trachomatis, ambas enfermedades de transmisión sexual, existiendo además un grupo importante de proctitis que se rotulan como inespecíficas.

Las proctitis gonocócicas son asintomáticas en la mitad de los pacientes; en el resto se manifestó con secreción anal purulenta y abundante (Fig. 31). Esta imagen también puede deberse a un absceso submucoso que se drenó espontáneamente, muy común en los pacientes HIV.

Fig. 31. Proctitis por gonococo

En muchos casos, las proctitis, como la gran mayoría de las enfermedades de transmisión sexual, se pueden encontrar asociadas a otras.

El diagnóstico se realiza obteniendo la muestra por inserción de un hisopo estéril, tres o cuatro cms dentro del recto, con presión lateral, para evitar tomar materia fecal; si esto ocurriera, la muestra debe ser descartada. Se puede utilizar un anoscopio para la obtención directa del exudado. Toda vez que se tome una muestra, se deben preparar extendidos directos para teñir con la técnica de GRAM. Una identificación presuntiva realizada mediante esta técnica, debe ser confirmada por cultivo. Como se ve, para el proctólogo es muy importante contar con la colaboración de un equipo de laboratorio (Fig. 32).

Fig. 32. Necesidad de contar con un buen laboratorio

Es fundamental no comenzar ningún tratamiento sin que estén realizados los procedimientos para descubrir el o los gérmenes actuantes. El tratamiento de elección para la proctitis gonocócica es la ceftriaxona en una única dosis de 500mg, o en dos dosis de 250 mg, con intervalo de 12 hs, por vía intramuscular. Tiene una efectividad del 95%. Las infecciones genitales causadas por Chlamydia trachomatis representan una causa muy frecuente de enfermedad de transmisión sexual en nuestro medio.

Las proctitis por Chlamydia se producen en varones homosexuales y mujeres que practican el coito anal, sin uso de preservativos. La infección rectal se encuentra aproximadamente en el 15% de los hombres homosexuales asintomáticos. Otra forma de contagio es la práctica del anilingus.

Cuando la infección por Chlamydia produce síntomas, son similares a los de las proctitis gonocócicas, con la diferencia de que algunas de nuestras observaciones se acompañaron de úlceras peri y endoanales. Éstas, al ser examinadas, tienen un aspecto que recuerda a las úlceras por CMV por su acción destructiva, aunque pueden simular úlceras de otras etiologías (Fig. 33).

Con la clínica, es imposible hacer diagnóstico de infección por Chlamydia. Es necesario destacar que la correcta toma de muestra y su adecuado transporte y

Fig. 33. Úlcera por Chlamydia que simula infección por CMV

Fig. 34. Verruga única

conservación son tanto o más importantes, que la metodología a desarrollar. Todas nuestras observaciones fueron confirmadas por inmunofluorescencia directa.

El tratamiento se realiza preferentemente con doxiciclina o minociclina, 200 mg por día, vía oral, durante 15 días. Debe administrarse, siempre, junto con un fármaco que sea muy eficaz contra la gonococia, dada la frecuencia de la simultaneidad de estas dos enfermedades.

CONDILOMAS

Los condilomas o verrugas representan el 25% de todas las lesiones que hemos tratado, pues en nuestras observaciones, sobre 2250 lesiones, 570 eran verrugas; o sea que se presentaron en el 41% del total de pacientes lo cual significa que es una de las enfermedades de transmisión sexual más comunes.

Llama la atención, el elevado número de pacientes varones drogadictos intravenosos heterosexuales que presentaron esta enfermedad, lo que permitiría establecer una estrecha relación entre las alteraciones de los mecanismos inmunológicos y un incremento de la incidencia de los condilomas.

El agente causal es el papiloma virus, encontrado en las células epiteliales del condiloma. Se han aislado más de 80 variedades, de las cuales 22 están relacionadas con infecciones genitales. Los tipos 1 y 6 son los responsables de los condilomas. Los tipos 16 y 18 se asocian más frecuentemente con displasias.

Los condilomas acuminados pueden ser únicos, aunque, por lo general, son múltiples (Fig. 34).

Suelen presentarse, habitualmente, junto con otras enfermedades de transmisión sexual. La exploración, por lo tanto, debe ser minuciosa, para descartar dichas enfermedades. El diagnóstico de las verrugas no ofrece mayores dificultades. Producen pocos síntomas, a veces prurito, sangrado a causa de la fragilidad de los tejidos, secreción, dolor y, en los grandes condilomas, a veces, olor.

Fig. 35. Verruga múltiple

Las verrugas no se localizan exclusivamente en la piel perianal, ya que, en la gran mayoría de nuestros pacientes, también las encontramos en la mucosa del canal anal hasta la línea pectínea, de allí la importancia de la anoscopía. (Fig. 36).

Fig. 36. Verruga en conducto anal

Las verrugas pueden presentarse con características diferentes y alcanzar gran tamaño en pacientes HIV positivos con bajo recuento de CD4 (Fig. 37).

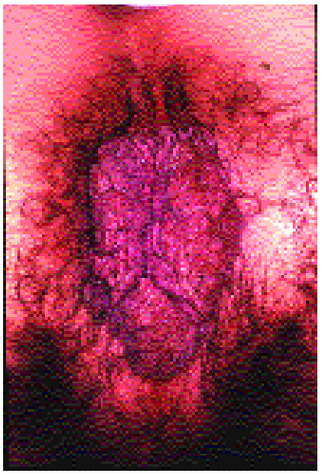

Fig. 37. Verrugas en paciente con bajas defensas

Otra forma clínica que puede presentar la infección por HPV es la papulosis Bowenoide. Se manifiesta en la piel perianal como placas verrugosas de color oscuro o negras, por confluencia de elementos papulosos (Fig. 38).

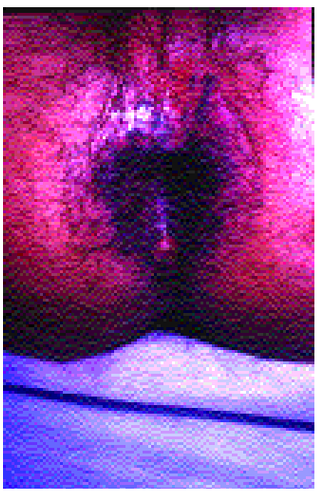

Fig. 38. Papulosis Bowenoide

Clínicamente, son lesiones benignas, no tienen del tumor de Bowen más que la apariencia microscópica y es por este motivo que la lesión se conoce también como falso Bowen. Conviene advertir al patólogo del aspecto de la lesión que se le envía para su estudio histológico, para evitar equívocos. También es muy difícil hacer el diagnóstico diferencial con la queratosis seborreica pigmentada, que sólo se confirma por anatomía patológica.

La papulosis puede localizarse también en el canal anal.

Producida por los subtipos 16 y 18, y dado su potencial oncogénico, es conveniente ser cautos con estos pacientes y observarlos durante un prolongado período de tiempo.

En la especialidad hay formaciones peri y endoanales que simulan verrugas, se facilita el diagnóstico de las mismas con la topicación con ácido acético al 3%, lo que permite obtener el signo del aceto blanco, pues sólo se tiñen los condilomas y no los papilomas (Fig. 39).

Fig. 39. Verrugas y papilomas: se tiñen sólo las verrugas

Tampoco se tiñen los plicomas ni los moluscos contagiosos. El ácido acético intensifica la visualización de las verrugas endoanales y facilita el diagnóstico diferencial con las papilas hipertróficas.

La mayoría de los tratamientos médicos no están dirigidos contra el HPV, sino contra las células infectadas. En la actualidad, no existe un tratamiento eficaz y seguro para la mayoría de las infecciones provocadas por dicho virus. Las diversas modalidades terapéuticas consisten en la destrucción física o química de las lesiones macroscópicas visibles.

Consideramos de suma importancia, respecto del tratamiento de las verrugas, recordar las siguientes recomendaciones:

- Como los tratamientos en las infecciones por HPV presentan ventajas y desventajas, es muy importante que exista una estrecha relación entre médico y paciente porque es tan alto el índice de fracasos, que éste último debe ser convencido para que no abandone el tratamiento.
- El componente psíquico debe ser considerado, pues en algunos casos, "como producto de un verdadero curanderismo", los pacientes comunicaron que sus verrugas se resolvieron espontáneamente. Como contrapartida, en pacientes estresados o con defensas bajas, las verrugas crecieron en forma alarmante.
- Ningún tratamiento debe ser comenzado sin biopsia previa, dado el alto porcentaje de displasias que se encuentran (Fig. 40).
- La aplicación del ácido tricloroacético al 30% en las

Fig. 40. Biopsia previa en lesión verrugosa

verrugas perianales que no muestran displasias, o ésta es leve, obteniéndose buenos resultados, ya que el mismo actúa como emoliente, seguida de la aplicación de solución alcohólica de podofilino al 25%, previa protección de la piel con vaselina. (Fig. 41).

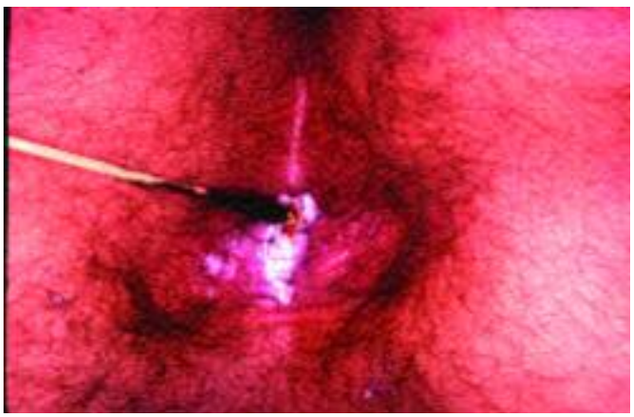

Fig. 41. Topicación con ácido y podofilino

En las verrugas sin displasia, localizadas en el canal anal, aplicamos ácido tricloroacético al 30 % solo, pues la po-dofilina es tóxica.

- Cuando una verruga ha sido tratada con podofilino y se envía a posteriori para su estudio histológico, es importante tener prevenido al patólogo, pues esta sustancia produce modificaciones celulares que pueden confundir el diagnóstico, con todos los peligros que esto representa.
- La electrofulguración la utilizamos para tratar las grandes verrugas, efectuando la extirpación por cuadrante, para evitar la estenosis cicatrizal u otra complicación como el ectropion de la mucosa.
- Hoy en día, se da preferencia a la cirugía convencional: utilizando anestesia local pues con la misma, las verrugas se elevan y se separan, con lo cual la piel se preserva en la mayor extensión posible. Las verrugas individuales se resecan con una tijera de punta fina (Fig. 42).

Fig. 42. Extirpación con tijera de punta fina

EN ALGUNOS CASOS, EL FRACASO DE UN TRATAMIENTO NO SE DEBE AL MÉTODO UTILIZADO, SINO A UN DIAGNÓSTICO EQUIVOCADO

MOLUSCO CONTAGIOSO

El molusco contagioso es una enfermedad benigna producida por un virus del grupo Poxvirus, que se transmite por contacto íntimo:

- en los adultos jóvenes, por las relaciones sexuales,
- y en la edad pediátrica, la forma más común de contagio es de piel a piel o por medio de fomites.

El autor observó que, en los últimos años, el número de pacientes con Molusco Contagioso aumentó en los homosexuales infectados con el virus HIV que manifestaron coitos anales repetidos.

El diagnóstico puede hacerse por la observación directa, la lesión puede ser única (Fig. 43).

Fig. 43. Molusco contagioso único

También puede ser múltiple (Fig. 44)

Se manifiesta como una pápula de consistencia dura, translúcida en toda su extensión, excepto en el centro

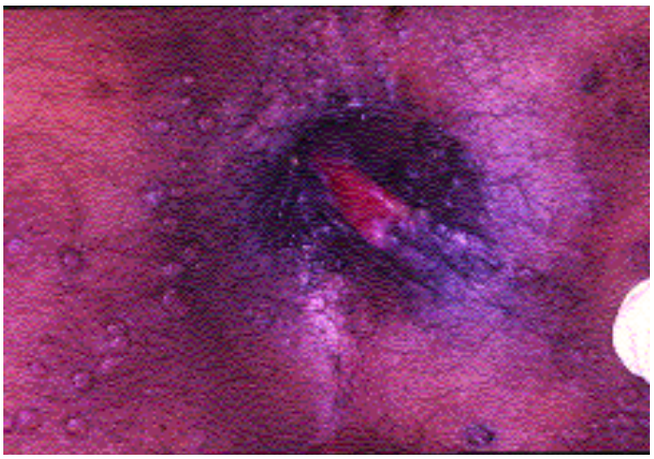

Fig. 44. Molusco contagioso múltiple

Fig. 45. Lesión perlada, traslúcida, umbilicada

donde presenta una umbilicación. (Fig. 45).

Habitualmente, no dan síntomas, pero en algunos casos son muy dolorosas. Una forma rápida de hacer el diagnóstico es curetear el presunto molusco: si el cuerpo se desprende en su totalidad, casi con certeza lo es. En caso de duda, se puede confirmar por estudio citológico.

En los pacientes que concurren por primera vez al Consultorio de Proctología, es muy importante diagnosticar el Molusco Contagioso pues es un marcador excelente de inmunodepresión. No existe un tratamiento específico o genérico contra este virus, salvo la aplicación de tratamientos destructivos locales.

BIBLIOGRAFÍA

1. BARRETT W L., CALLAHAN T D., ORKIN B A.: Perianal manifestations of human immunodeficiency virusinfection: experience with 260 patients. Dis.Colon Rectum 1998; 41:606-12.
2. BARRERA A E., CASCO R H., FLICHMAN J C., SEEFELD L.: Enfermedades transmisibles sexualmente. Sífilis (o lúes) En: Woscoff, Cabrera, Kaminsky. Orientación Dermatológica en Medicina Interna. Bs. As.: López Edit. 1995. p. 26-34
3. BECK D E: Sexually transmitted diseases and collorectal infections. In: Beck D.E. Handbook of Colorectal Surgery. St. Louis, Missouri: Quality Medical Publishing, Inc. 1997. p.362-82.
4. BENETUCCI J A. Y COL.: SIDA y enfermedades asociadas. Bs.As.: López Edit. 1997.
5. BUN R F., LIVINGSTON R., CAHN P., CONCETTI H., GUELFAND L: SIDA en Proctología. Rev. Argent. Cirug. 1994; 66:42-51.
6. BUN R.F.: Lesiones proctológicas del SIDA 1999 Web:http://www.bmd.com.ar
7. BUN R F., PASTORE R L O., LIVINGSTON R A., CONCETTI H E.: Neoplasias anorrectales en pacientes HIV positivos. Rev. Argent. Cirug., 1999; 76:17-26.
8. BUN R F., Enfermedades Anorrectales de Transmisión Sexual. Revista Argentina de Coloproctología, Número Extraordinario; 11; 9-51.
9. BUN R F; Patología Anal en la Era del SIDA.PROACI .Programa de Actialización en Cirugía Sexto, Ciclo Modulo 2. 2002; 111-146
10. IOACHIM H L.,WEINSTEIN M A. ROBBINS R.D. Y COLAB.: Primary anorrectal lymphoma. A new manifestation of the acquired inmune deficiency syndrome (AIDS). Cancer 1987; 60:1449-53.
11. LIVINGSTON R., CHIESA D M., BUN R ,F.: Abdomen agudo quirúrgico en el SIDA. Rev. Argent. Cirug. 1995;69:36-46.
12. MARINI M A., OXILIA M R.: Las enfermedades de transmisión sexual en los tiempos del SIDA. Bs.As., Edit. Marymar 1999.
13. SCHMITT S L. WEXNER S D.: Manifestaciones anorrectales del SIDA. En:Hequera J.A., Dezanzo V.: Enfermedades quirúrgicas de la región anal. Bs.As. Akadia Edit. 1997 p.494-98.
14. VIGLIOGLIA P., WOSCOFF A.: Enfermedades de transmisión sexual y SIDA. Bs.As.: López Edit. 1997.