TÉCNICAS QUIRÚRGICAS EN INTESTINO DELGADO

FERNANDO GALINDO
Director y profesor de la Carrera de Postgrado de Cirugía Gastroenterológica de la Facultad de Ciencias Médicas, Universidad Católica Argentina, Buenos Aires.

En este capítulo se tratará la exploración intraoperatoria del duodenoyeyunoileon y las técnicas quirúrgicas que van desde las enterotomías, derivaciones a las resecciones. No se tratarán las técnicas desarrollados en otros capítulos en relación con patologías especiales. La técnica de la pancreaticoduodenectomía y los tumores periampulares han sido desarrollados ampliamente en el tomo IV (IV-487 y IV-482). Los traumatismos del duodeno han sido tratados en forma separada (IV-491). El tratamiento quirúrgico de la enfermedad de Crohn y en especial las estricturoplastias son tratados en el Tomo II (II-249).

A) VIA DE ABORDAJE Y EXPLORACION DEL DUODENO Y YEYUNOILEON

INCISION

Las incisión mediana supra e infraumbilical es la mejor y más utilizada para explorar el intestino delgado. Cuando se trata del duodeno debe ser supraumbilical y solo en caso de necesidad se prolonga por debajo del ombligo. Otra incisión útil en patología duodenal y de la cabeza del páncreas es la subcostal derecha prolongando hacia la izquierda en caso necesario.

EXPLORACION

Se considerará por separado la exploración del duodeno y luego del yeyuno-íleon. A la inspección y palpación clásicas hechas por el cirujano se ha incorporado la endoscopía intraoperatoria y la transiluminación. Pequeñas lesiones como angiomas o tumores pueden pasar inadvertidos. La endoscopia superior permite ubicar lesiones por visión directa y o por transiluminación. En yeyunoileon se puede recurrir a la transiluminación sin abrir el intestino y en los casos en que se considere necesario emplear un endoscopio introducido por una enterotomía transitoria. Estos recursos deben ser tenidos en cuenta cuando se considere que la inspección y palpación resultan insuficientes como ocurre con pequeños tumores endocrinos del duodeno o lesiones vasculares sangrantes del yeyunoileon.

1) EXPLORACION DEL DUODENO[4-13]

A) EXPLORACION SIN LIBERACIONES PREVIAS

El duodeno es un órgano retroperitoneal fijo , en donde se puede ver y palpar en su parte anterior la primera y segunda porción duodenal en su parte superior supramesocolónica (Fig. 1). Levantando el epiplón mayor junto con el colon transverso es posible observar la cara anterior de la porción. inferior de la 2da porción y la 3ra y 4ta porción. Estas tienen los vasos mesentéricos como límites entre las dos porciones duodenales. Este es un lugar importante por la confluencia de vías linfáticas y búsqueda de adenopatías.

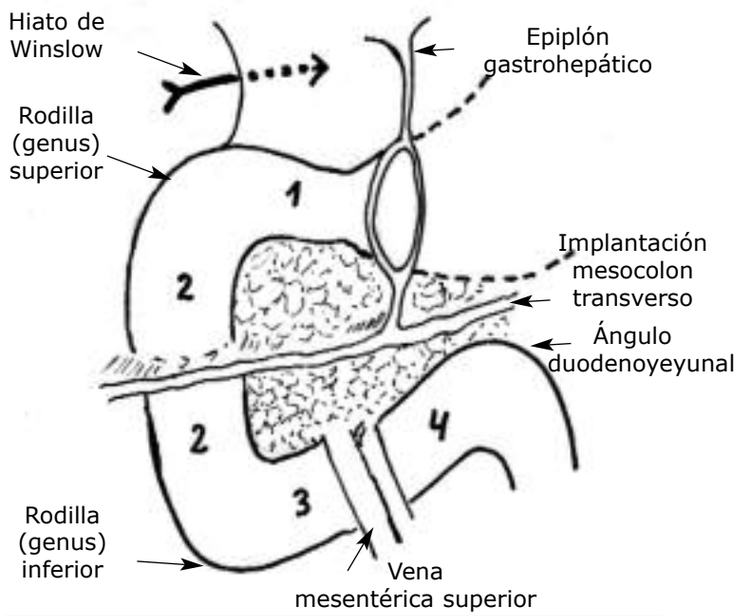

Fig. 1. Porciones del duodeno e implantación del mesocolon transverso.

GALINDO F - **Técnicas quirúrgicas en intestino delgado.**
Cirugía Digestiva, F. Galindo, www.sacd.org.ar, 2009; II-265, pág. 1-19.

B) EXPLORACION DEL DUODENO PREVIAS MANIOBRAS DE LIBERACIÓN

La fijeza del duodeno y la imposibilidad de observar la cara posterior, obliga a tener que hacer maniobras y liberaciones previas para poder palpar las distintas partes del duodeno. Trataremos la forma de explorar cada una de las porciones del duodeno.

lra. PORCIÓN

El plano anterior de la 1ra. porción se observa levantando la cara inferior del hígado y bajando el colon transverso. Frecuentemente se encuentra el ligamento colecistoduodenocólico que debe seccionarse para facilitar el descenso del colon. El píloro puede ser reconocido por ciertos vasos que frecuentemente existen a ese nivel. La otra forma es palpando el esfínter pilórico (Fig. 2).

Fig. 2

Si es necesario una mayor exploración para apreciar bien el borde superior y la pared posterior se deberá seccionar la hoja peritoneal para lograr descender el borde superior (Fig. 3). Algunos pequeños vasos provenientes de la arteria pilórica y que van al duodeno deberá ser ligados.

La exploración de la cara posterior del bulbo vecina al píloro puede explorarse desde la retrocavidad de los epiplones. Para ello se abre una brecha en el epiplón gastrohepático o en el epiplón mayor por fuera de los vasos de la curvatura mayor gástrica. En la Fig. 3 se puede observar como se introduce un dedo índice de la mano derecha para palpar la cara posterior del bulbo vecina al píloro manteniendo el pulgar por delante.

La superficie que resta en la parte inferior esta estrechamente relacionada a la cabeza del páncreas, solo es palpable liberando el duodeno del páncreas ligando pequeños vasos. Esta liberación era frecuente cuando se realizaba la gastrectomía en forma sistemática en el tratamiento de la ulcera péptica; cierres de duodenos difíciles en que se debía tener reparada la vía biliar para evitar accidentes. Hoy estas liberaciones peligrosas deben evitarse. La pared interna puede palparse a través de la pared externa. Por otra parte una buena endoscopia previa es suficiente.

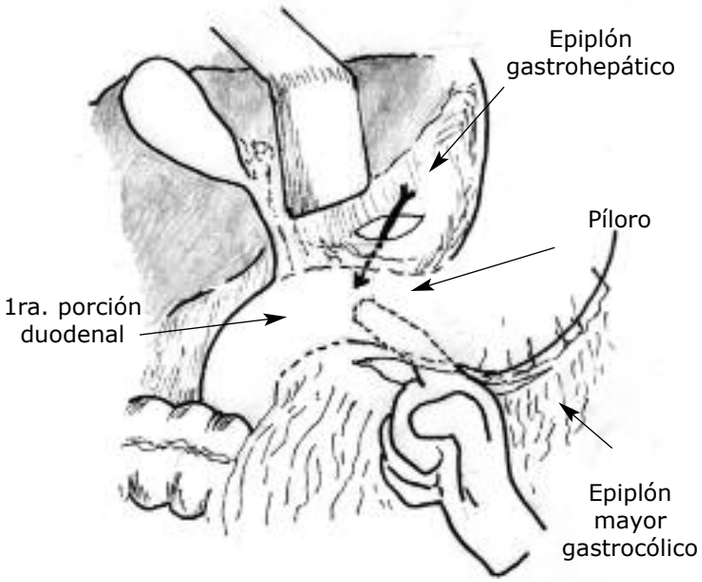

Fig. 3. Exploración de la 1ra. porción duodenal. Sección de la hoja peritoneal en el borde externo.

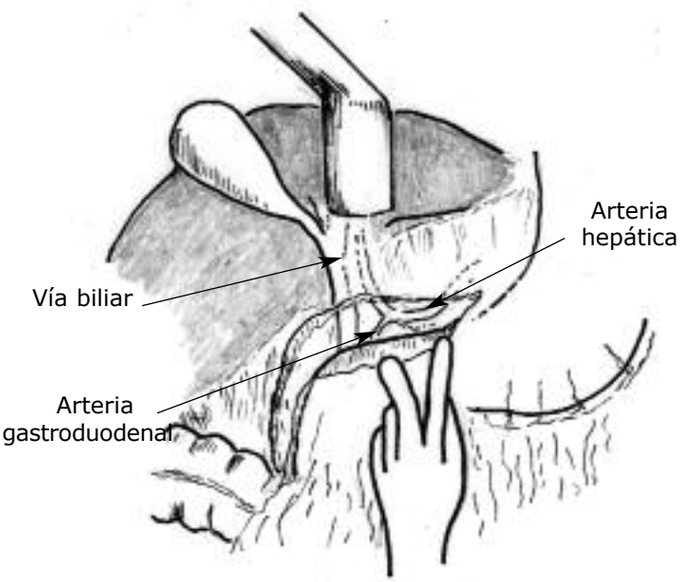

Fig. 4. Exploración digital de la cara posterior de la lra. porción duodenal.

2da. PORCIÓN

La cara anterior de la segunda porción duodenal esta atravesada por la raíz del mesocolon transverso (Fig. 1). Para exponer toda la cara anterior es necesario bajar el colon transverso izquierdo comenzando por el ángulo hepático (Fig. 5) seccionado la hoja superior del mesocolon es posible desplazar el meso hacia abajo ponien-

do toda la cara anterior de la 2da. porción a la vista desde la rodilla superior del duodeno a la inferior. En la Fig. 6 se observa como puede palparse la 2da. porción con la mano izquierda poniendo el pulgar por delante y el índice junto a los otros dedos que restan por detrás.

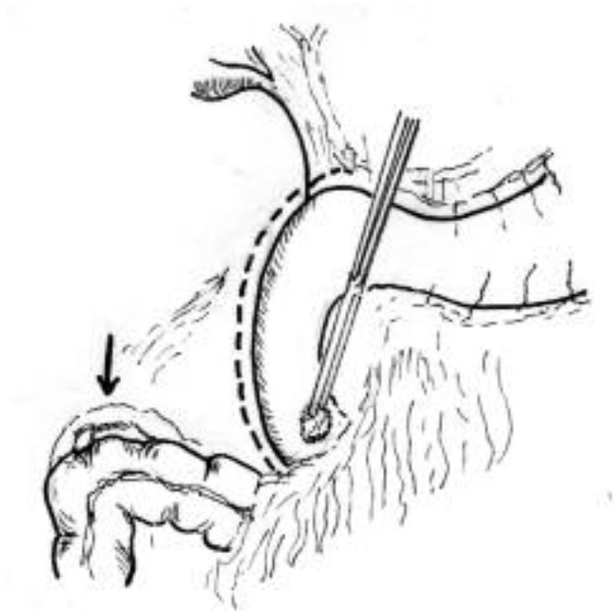

Fig. 5. Maniobra de Voutrin-Kocher. Descenso del ángulo hepático del colon, descenso del mesocolon y sección de la hoja peritoneal en el borde externo de la 2da. porción duodenal.

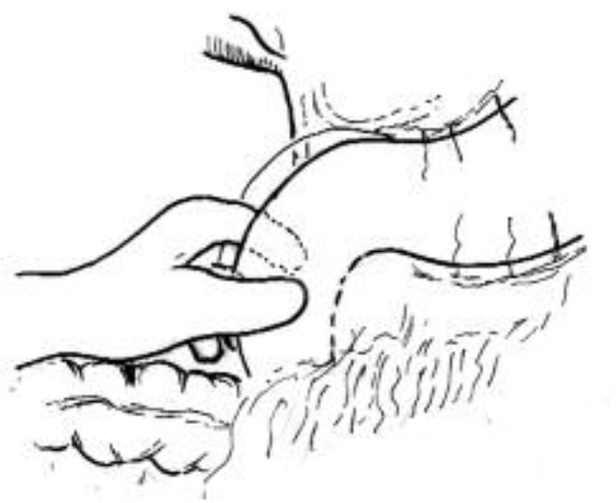

Fig. 6. Maniobra de Voutrin-Kocher. Palpación de la 2da. porción duodenal.

En la figura 7 se observa la cara posterior de la segunda porción del duodeno y la cabeza pancreática una vez completada la maniobra de Voutrin-Kocher. Puede observarse la vía biliar en su porción retroduodenal y hacia atrás la vena cava inferior. El borde interno esta relacionado a la cabeza del páncreas lo que limita su exploración directa. La endoscopía previa o intraoperatoria puede ser de utilidad. El diagnóstico endoscópico y la biopsia evitan hoy recurrir a la duodenotomía. Por otra parte esta es una maniobra que debe evitarse en cirugía oncológica.

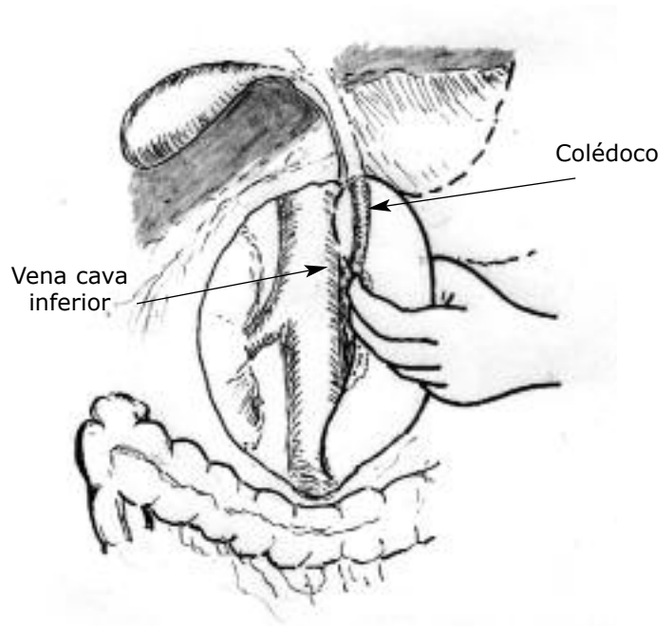

Fig. 7. Maniobra de Voutrin-Kocher completa.

3ra. PORCIÓN

La tercera porción se encuentra por debajo del mesocolon transverso. Levantando el colon con el epiplón mayor hacia arriba es posible observar y palpar la tercera porción duodenal a través de la hoja peritoneal (Fig. 8) con los vasos del colon y la fascie de Told que se extiende cubriendo la parte anterior del duodenopáncreas.

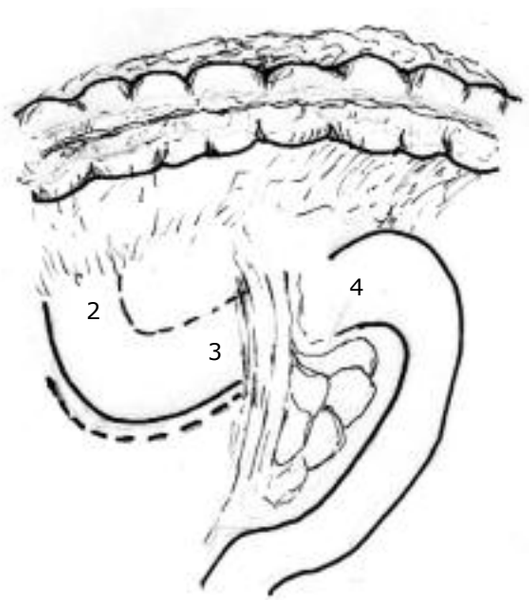

Fig. 8. 3ra. porción duodenal. Exploración inframesocolónica.

Para poder contactar directamente con la tercera porción es necesaria la maniobra de Catell haciendo el decolamiento del colon transverso y cecoascendente. En la Fig. 9 puede observarse que el colon transverso ha sido llevado hacia arriba, el intestino delgado reclinado a la izquierda y una línea de puntos a la derecha del ciego y colon ascendente indica el lugar de sección de la hoja peritoneal para decolar el colon derecho teniendo como limites en la parte superior la implantación del mesocolon transverso y hacia el medio sobrepasa la raiz del mesenterio.

Fig. 9. Maniobra de Catell. Ascenso del colon transverso y sección de la hoja peritoneal a la derecha del ciego y colon ascendente.

En la Fig. 10 la maniobra de Catell esta terminada, permite ver estructuras retroperitoneales entre ellas la tercera porción duodenal y parte inferior de la segunda, parte inferior del riñón y el uréter que debe cuidarse de no ser lesionado pero que en una disección roma queda naturalmente en el plano posterior.

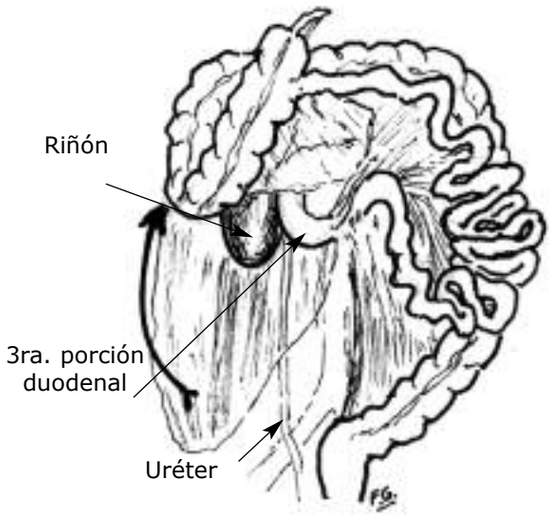

Fig. 10. Maniobra de Catell. Se logra exponer parte del retroperitoneo: duodeno en su tercera porción y parte inferior de la segunda, el riñón y el uréter.

La exploración de la cara posterior de la 3ra. porción se obtiene liberando desde su borde externo a la cabeza del páncreas. Esta maniobra se ve facilitada cuando se efectuó la maniobra de Voutrin-Kocher, siendo la liberación de la cara posterior de la 3ra. porción una continuación de aquella. Por detrás de la tercera porción se puede observar la vena cava inferior, la vena renal derecha y hacia la línea media la aorta.

4ta. PORCIÓN

En el compartimiento inframesocolónico, levantando el colon transverso y el epiplón mayor se puede observar la 4ta. porción duodenal. Un reparo importante es buscar la primera asa yeyunal que lleva a la porción fija del ángulo duodenoyeyunal. La cara anterior puede apreciarse extendiéndose desde el ángulo duodenoyeyunal hasta el cruce por delante de los vasos mesentéricos.

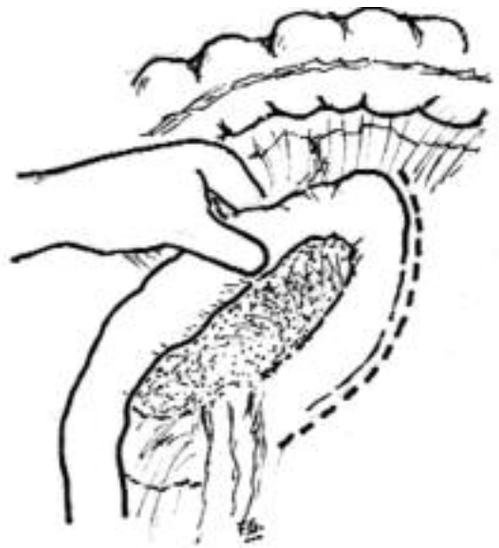

Fig. 11. Exploración de la 4ta. porción duodenal. Colon transverso con el epiplón llevado hacia arriba y la primera asa llevada a la derecha por cirujano. En línea de puntos la incisión de peritoneo para explorar la cara posterior.

Fig. 12. Exploración de la 4ta. porción cara posterior. Se ha seccionado el peritoneo en el borde externo de la 4ta. porción y el ligamento de Treitz para descender al ángulo duodenoyeyunal.

Para descubrir la cara posterior se secciona el peritoneo a la izquierda de la cuarta porción duodenal con lo que se llega al ángulo duodenoyeyunal . A esta altura hay una formación ligamentosa que contiene fibras musculares y que se conoce como ligamento de Treitz. La sección de éste permite liberar el ángulo. La parte superior de la 4ta. porción esta relacionada al páncreas y si es necesario liberarla se deberá ligar los vasos que la relacionan al páncreas. Esta liberación es conveniente efectuarla siempre desde la izquierda a la derecha.

EXPLORACION TOTAL DUODENAL

Descubrir todo el duodeno junto con la cabeza del páncreas es necesario en la pancreaticoduodenectomía por tumores del páncreas, periampulares y duodenales. Es una combinación de una maniobra de Voutrin-Kocher amplia y la de Catell.

B) OPERACIONES SOBRE EL DUODENO

Serán tratados los siguientes temas:

1) Duodenotomía.
2) Duodenostomía
3) Derivaciones duodenales.
4) Resecciones segmentarias del duodeno:

1) DUODENOTOMIA

La duodenotomía es una vía de exploración intraduodenal y en ciertos casos para realizar el tratamiento. Las causas para la exploración son diversas: divertículos intraluminales, pólipos o tumores, cálculos enclavados en la papila, etc. En hemorragias por úlcera duodenal, que no respondieron al tratamiento médico, la hemostasia directa obliga a abrir el bulbo. En estos casos es conveniente efectuar una piloroplastia *(Ver capítulo II-211)* Actualmente la exploración por duodenotomía se restringe a muy pocos casos y esta desaconsejada en neoplasias para evitar la diseminación tumoral y la contaminación bacteriana. Un buen estudio endoscópico y biopsia previa evitan esta etapa exploratoria y el cirujano puede proceder directamente a la resección.

Incisión. Se dará como ejemplo la duodenotomía para explorar la papila (Fig. 13). Es necesario en primer lugar tener ubicado el lugar de la papila. Su posición más frecuente es la parte media de la segunda porción. Puede ser ubicada por palpación o mejor, en el transcurso de una operación sobre la vía biliar, con la introducción de un catéter o bujía introducida por el conducto cístico o por coledocotomía, que puede traspasar la papila y si no puede pasar al menos nos servirá para orientar sobre su ubicación. La incisión tendrá como centro el lugar de la papila y será efectuada en forma longitudinal. La incisión en principio no debe ser grande (no mayor a 3 cm.) dado que con la separación de sus bordes se logrará ampliarla. En la parte media de cada uno de los bordes se colocan sendos puntos de reparados que serán los extremos en el momento del cierre. Es muy importante localizar bien el lugar para no hacer una duodenotomía larga que dificulta el cierre posterior,.

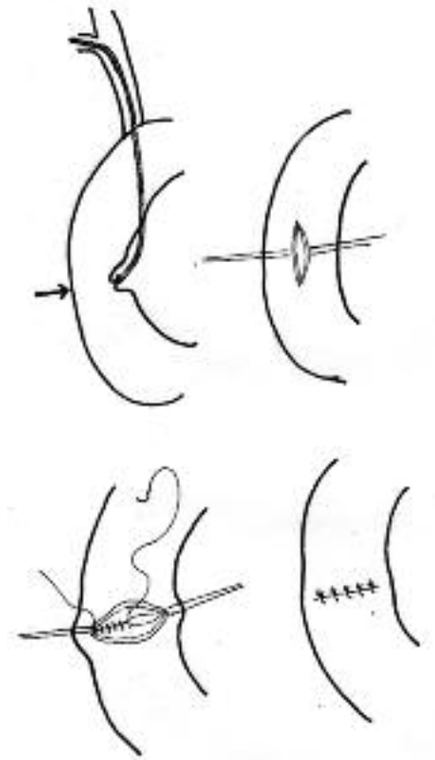

Fig. 13. Duodenotomía en 2da. porción duodenal para la exploración de la papila. A) Ubicación del lugar guiado por una sonda en la vía biliar. B) Incisión longitudinal con reparados en la parte media de los bordes. C) Cierre transversal de la duodenotomía. Sutura de la mucosa con surget. D) Segundo plano. Puntos seromusculares separados.

Cierre de la duodenotomía. La incisión es transformada en transversal para evitar estenosis. Los reparos colocados en la parte media de los labios serán los extremos de la brecha a cerrar. Es conveniente efectuar un buen cierre en dos planos: el primer plano se toma solamente la mucosa con un surget y el segundo plano con puntos separados tomando todas las capas excepto la mucosa. En el comienzo y final de este plano quedan sendas protrusiones que se evitan haciendo hemijareta invaginante en cada extremo.

2) DUODENOSTOMÍA[13-4-2]

La necesidad de una duodenostomía se da en los muñones duodenales por cierre difícil en úlceras duodenales o en reparaciones por traumatismos. Es mejor la colocación de un drenaje constituyéndose en una fístu-

la controlable que dejar un cierre precario. El tubo de la duodenostomía puede salir por el lugar del cierre del muñón duodenal o en otro lugar realizando una tunelización a lo Witzel. *(Ver Cierre de los muñones duodenales difíciles, capítulo II- 215).*

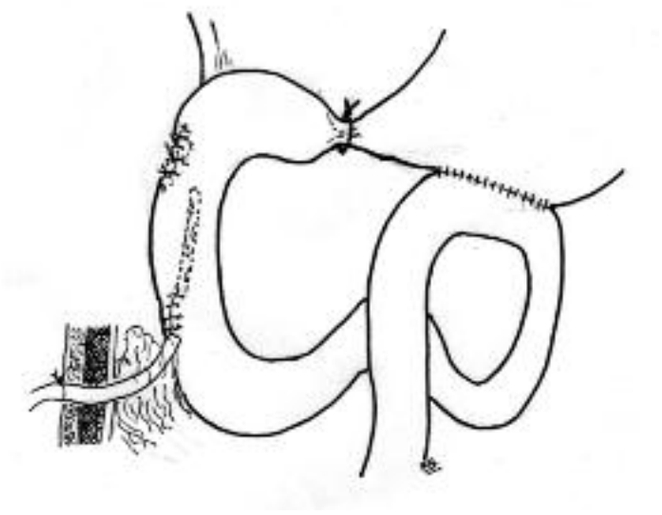

Fig. 14. Duodenostomía en caso de fístula duodenal. Se observa el cierre del píloro y la gastroenteroanastomosis.

La fístula duodenal es una complicación seria y que obliga a un tratamiento quirúrgico. El cierre del orificio a nivel duodenal no siempre es posible dadas las condiciones locales y obliga a dejar en duodenostomía. Por otra parte es conveniente evitar el pasaje del contenido gástrico al duodeno, para impedirlo hay que hacer una ligadura del píloro y una gastroenteroanastomosis.

3) DERIVACIONES DUODENALES

Las derivaciones duodenales son siempre operaciones de necesidad, muy poco utilizadas, porque la mayor parte de los cirujanos preferirán ante un obstáculo duodenal

Fig. 15. Derivación duodenal. Están demarcados los lugares en que se efectuará la anastomosis.

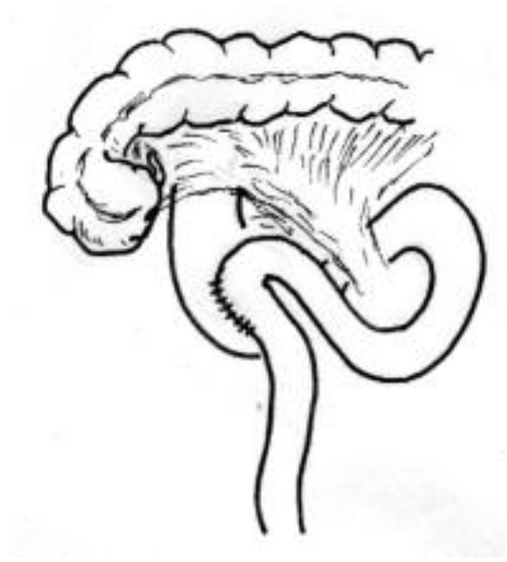

Fig. 16. Derivación duodenal entre 3ra. porción y el yeyuno latero-lateral.

(estenosis, neoplasias) que no puede resecarse, efectuar como más segura una gastroyeyunoanastomosis.

Describiremos aquí una duodenoyeyunoanastomosis por dilatación duodenal que compromete las primeras porciones del duodeno como ocurre en la seudooclusión duodenal (cuadro que antes era considerado dentro de una patología discutida como subobstrucciones por el compás aortomesentérico). La parte más declive es la tercera porción en la vecindad del genus inferior. La derivación puede hacerse en forma latero-lateral o mejor latero-terminal reconstruyendo el tránsito con una Y de Roux. (Fig. 17) Otra modalidad es la de hacer una asa en omega con el yeyuno y anastomosarla con el duodeno como indica la fig. 18. Estas dos últimas derivaciones permiten una mejor descompresión del duodeno y evitan un probable círculo vicioso si la obstrucción duodenal no es completa.

Fig. 17. Derivación duodenoyeyunal con un asa en Y de Roux.

Fig. 18. Derivación duodenal con un asa en omega.

4) RESECCIONES SEGMENTARIAS DEL DUODENO

Serán tratadas:

a') Resección (o duodenectomía) del ángulo duodeno-yeyunal.

b') Resección (o duodenectomía) del ángulo duodeno-yeyunal. extendida

a") Resección del ángulo duodenoyeyunal extendida a colon.

b") Resección del ángulo duodenoyeyunal extendida a páncreas.

c') Resección (o duodenectomía) segmentaria proximal.

d') Resección (o duodenectomía) segmentaria limitada

a") Resección segmentaria limitada típica.

b") Resección segmentaria limitada atípica.

A') RESECCION DEL ÁNGULO DUDENO-YEYUNAL

Se tratará la extirpación simple del ángulo duodenoyeyunal y a continuación las resecciones extendidas a órganos vecinos. Las indicaciones más frecuentes son los tumores y la ruptura traumática del duodeno a la izquierda de los vasos mesentéricos. El tumor debe estar circunscrito al ángulo, o a la porción de la 1ra. asa yeyunal o a la 4ta. porción duodenal no afectando estructuras vecinas. La resección solo llega a tratar los ganglios de la arcada bordeante del intestino.

Incisión. De preferencia la mediana supraumbilical.

Exploración. Se lleva el mesocolon transverso con el epiplón hacia arriba para exponer el compartimiento inframesocolónico. Una vez considerada la posibilidad de resecabilidad por excisión simple se reclina la primera asa de yeyuno hacia la derecha para permitir ver la cuarta porción (Fig. 19) . Se secciona el peritoneo siguiendo el borde izquierdo de la cuarta porción. desde los vasos mesentéricos y llegando al ángulo que debe ser liberado. La cara posterior de la cuarta porción se separada del plano posterior habiendo un plano laxo y avascular como indica la flecha de la Fig. 19. El ángulo esta firmemente unido por el ligamento fibromuscular de Treitz al plano posterior y es necesario seccionarlo.

Fig. 19. Resección tumor en el ángulo duodenoyeyunal. Sección del peritoneo y del ligamento de Treitz. Separación de la 4ta. porción del plano posterior (flecha).

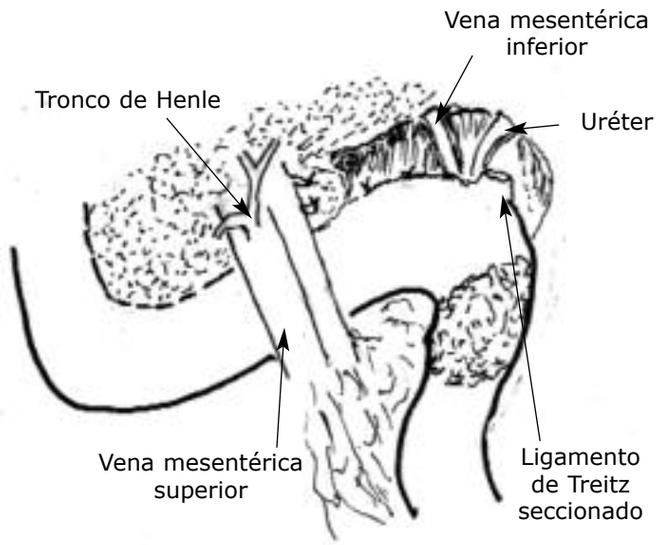

Fig. 20. Liberación del borde superior de la cuarta porción duodenal.

Se continúa la liberación del borde superior de la cuarta porción, ligándose generalmente dos vasos que van al yeyuno y la arteria del ángulo que parte de la arteria mesentérica al ángulo duodenoyeyunal. En la progresión hacia la derecha se llega al proceso uncinatus cuyo tamaño es variable. Esta liberación se debe hacer paso a paso ligando pequeños vasos. Algunas veces la disec-

ción puede detenerse con la liberación de la cuarta porción porque se tiene un buen margen desde el tumor y para la realización de la anastomosis. La prosecución de la liberación obliga a liberar la vena y arteria mesentérica y repararlas (Fig. 21). Se prosigue con la liberación del borde interno de la tercera porción con la ligadura de pequeños vasos. Esta disección debe ser delicada, hecha paso a paso, para mantener bien el plano y exangüe.

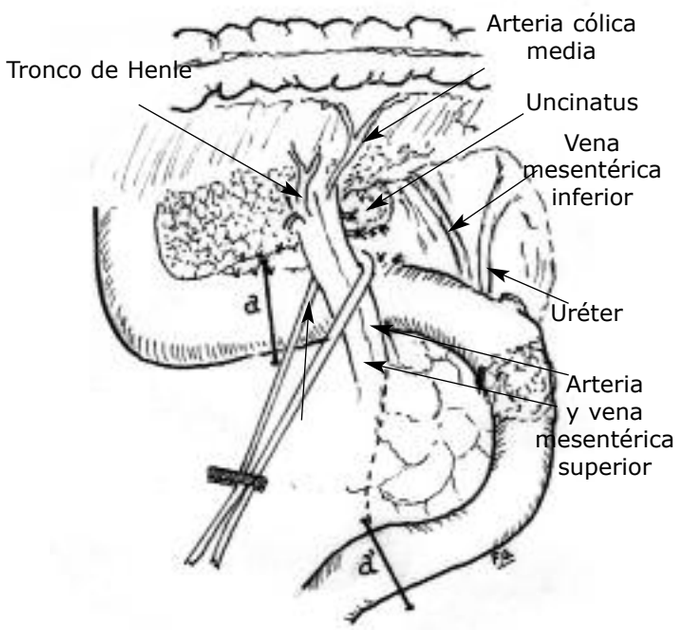

Fig. 21. Los vasos mesentéricos superiores han sido separados (lazo). Se prosigue la liberación con la 3ra. porción duodenal. Los lugares en donde será seccionado el intestino están marcados como a y a´.

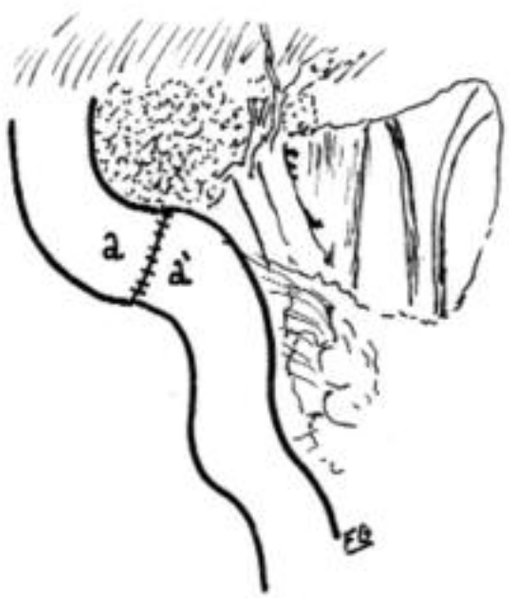

Fig. 22. Terminada la resección se reconstruye el tránsito anastomosando el duodeno al yeyuno (a y a´)

En la figura 21 se señala los lugares en donde será seccionado el duodeno (a) y el yeyuno (a'). La figura 28 muestra la anastomosis duodenoyeyunal. Esta anastomosis se efectúa en un plano seromuscular con aguja atraumática e hilo sintético reabsorbible (3 ó 4 cero). Otra modalidad es la de efectuar un plano interno con surget de la mucosa y puntos separados seromusculares como segundo plano.

La operación debe terminar con el acomodamiento de la primeras asas de yeyuno tratando que el mesenterio posterior cubra la zona de despulimiento (sin peritoneo) posterior y colocar el epiplón mayor por delante en su posición normal.

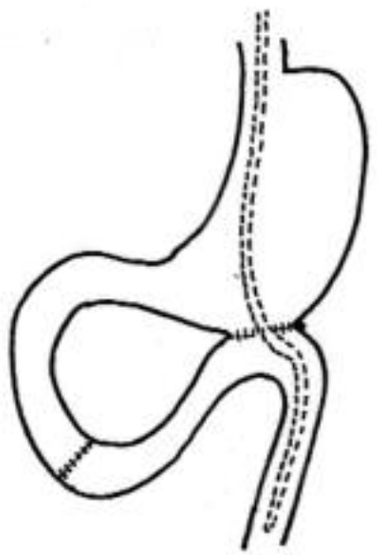

Fig. 23. Reconstrucción por resección por tumor en el ángulo duodenoyeyunal con el agregado de una gastroenteroanastomosis.

Variantes. La incongruencia de los cabos puede hacer preferir otro tipo de anastomosis duodeonoyeyunal. El duodeno puede estar muy dilatado y en ese caso una anastomosis con yeyuno L-T resulta más satisfactoria. Otra variante es el agregado de una gastroenteroanastomosis (Fig. 23 que permite colocar una sonda naso-gastro-yeyunal y reiniciar la administración enteral de líquidos y alimentos en forma más temprana dentro de los primeros días.

B') RESECCION DEL ANGULO DUODENOYEYUNAL EXTENDIDA

Se entiende por cirugía extendida la que se realiza en caso de propagación directa del tumor a estructuras vecinas, sacando toda la masa tumoral en bloc y con márgenes suficientes. Los tumores del ángulo duodenoyeyunal por crecimiento directo pueden invadir el pán-

creas vecino y no tener adenopatías ni metástasis a distancia. La excéresis de estas lesiones se realiza en forma conjunta del ángulo duodenoyeyunal y el páncreas izquierdo.

Otra circunstancia que puede darse, es que un tumor de colon transverso invada el ángulo duodenoyeyunal o a la inversa que un tumor de esta última localización invada el colon transverso. La resección segmentaria del colon transverso con el meso y el ángulo duodenoyeyunal esta justificada cuando no hay adenopatías ni metástasis a distancia.. La limpieza mecánica preoperatoria del colon es conveniente en operaciones abdominales y especialmente cuando se sospecha el compromiso del mismo.

a") Resección del ángulo duodenoyeyunal extendida a colon

Una incisión mediana supraumbilical, que sobrepase al ombligo hacia abajo algunos centímetros es suficiente. Se comienza por liberar el colon afectado de la gran curvatura gástrica llevándose los ganglios de ese nivel. El colon será liberado 10 cm. por delante por detrás de la invasión tumoral. La liberación del colon transverso que resta y de los ángulos esplénico y hepático deben ser hechas para permitir el afrontamiento de los cabos para la anastomosis posterior. El epiplón mayor será resecado en relación a la zona de colon extirpado. La sección del segmento del colon se efectúa colocando clamp de coprostasis y ligadura o clamp en el segmento a resecar. Se continúa después con la resección del mesocolon alejado de las zonas comprometidas.

Fig. 24. Resección duodenoyeyunal extendida a colon. Se observa la resección segmentaria de colon transverso invadida por el tumor.

Fig. 25. Resección duodenoyeyunal extendida a colon. Se ha efectuado la anastomosis duodenoyeyunal y la colo-colónica T-T.

La liberación del ángulo duodenoyeyunal se realiza con la técnica ya descripta. La tracción del colon permite mejorar la visión del campo de disección. La operación termina con la reconstrucción del tránsito duodenoyeyunal y la colo-colónica, ambas de preferencia deben ser T-T. Si el colon no esta en condiciones se efectuará una colostomía terminal pudiendo dejarse el cabo distal adosado al funcionante y ligeramente cerrado (Ver Colostomías).

b") Resección del ángulo duodenoyeyunal extendida a páncreas. (Fig. 26)

Una vez explorado y considerado que el tumor es resecable con criterio curativo, se procede a seccionar el epiplón mayor por fuera de la arcada vascular y en la parte alta se ligaran los vasos cortos, liberando al bazo de su conexión con el estómago a través del epiplón gastroesplénico. Esto permite entrar en la trascavidad de los epiplones y observar la cara anterior pancreática. Se prosigue descendiendo el mesocolon transverso y el ángulo esplénico. La sección del peritoneo en borde inferior de la 4ta. porción permite liberar la cada posterior y palparla. Todas estas maniobras no constituyen pasos irreversibles mejoran la inspección y palpación y evaluar mejor la resecabilidad. Si no surgen contraindicaciones la resección continuará.

La liberación de la 4ta. porción en su borde superior puede verse dificultada por la extensión del tumor. La liberación y sección del páncreas puede ser útil realizarse antes.

Es conveniente ligar la arteria esplénica a nivel de la zona en que será seccionado el páncreas, con lo que evitaremos el congestionamiento del bazo. En segundo lugar si es posible se liga la vena esplénica en la cara posterior próxima al borde inferior a la altura en que se seccionará el páncreas. Si no hay un campo suficiente para liberar y ligar la vena esplénica se procederá a exteriori-

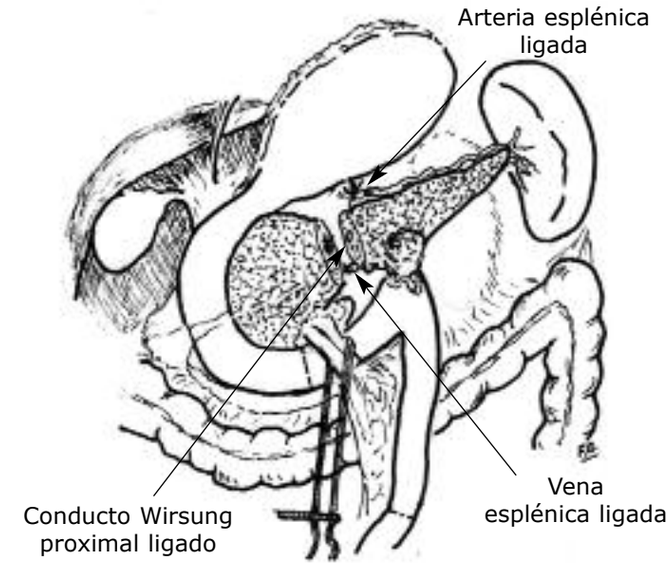

Fig. 26. Resección del ángulo duodenoyeyunal más pancreatectomía. La resección izquierda del páncreas se realiza por invasión directa. La ligadura de la arteria esplénica es un paso previo a la resección.

zar el bazo liberar el páncreas del plano posterior y la ligadura de la vena esplénica se realiza abordándolo por esta vía. Se secciona el páncreas alejado de la zona tumoral (5 cm. en lo posible), se liga el conducto pancreático y se efectúan puntos de aproximación del borde anterior y posterior del muñón.

Los pasos que continúan han sido señalados al hablar de resección duodenoyeyunal simple terminándose con la reconstrucción del tránsito duodenoyeyunal.

C') DUODENECTOMÍA SEGMENTARIA PROXIMAL (1RA. PORCIÓN DUODENAL)

Indicaciones. Las dos causas que pueden llevar a una indicación son la úlcera duodenal sangrante penetrante de 1ra. porción o de la 2da. porción próxima al ángulo superior y tumores benignos de esta región.

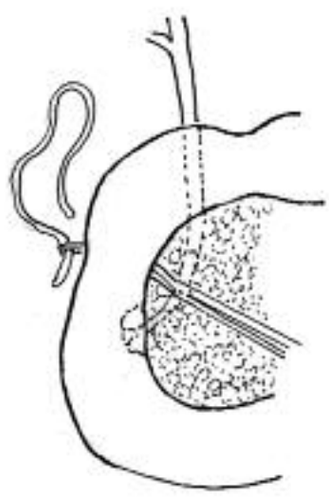

Fig. 27. Duodenectomía segmentaria proximal. Liberación del duodeno por arriba de la papila para pasar un lazo lugar en donde será seccionado el duodeno.

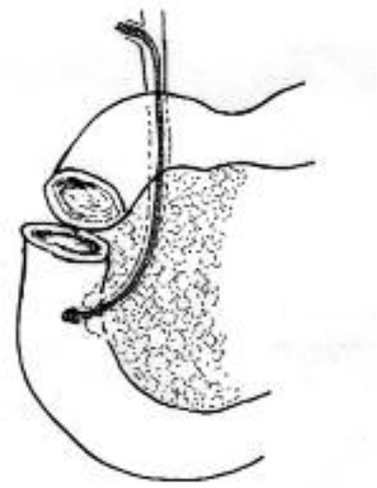

Fig. 28. Duodenectomía segmentaria proximal. La vía biliar se mantiene reparada para prevenir su lesión. El duodeno ha sido seccionado.

En úlceras sangrantes del bulbo duodenal o yuxtapilóricas, la primera opción cuando el caso es considerado quirúrgico por haber fracasado el tratamiento médico, es la piloroplastia con hemostasia directa (ligadura arteria gastroduodenal) y vagotomía. En pacientes en que no es posible hacer una buena hemostasia y tienen mal estado general para soportar una recidiva ulcerosa o reintervención esta operación es una posibilidad a tener en cuenta.

Los tumores localizados en bulbo duodenal, benignos y bien delimitados pueden ser resecados mediante una duodenectomia segmentaria proximal.

Técnica quirúrgica. Se comienza con la exploración de la primera porción (anteriormente descripta). También es necesario bajar el ángulo colónico hepático conjuntamente con el mesocolon y efectuar una maniobra de Voutrin-Kocher. Decidida la operación, es necesario reparar la vía biliar colocando un tutor de preferencia metálico introducido por coledocotomía. Si este es fino se lo introducirá por el cístico. Esto permite saber donde esta la papila y si el tumor periulceroso esta a la derecha de la vía biliar y evitar lesionarla. Con la palpación y el reparo de la papila se sabrá mejor la distancia entre lesión ulcerosa y papila. Deben quedar como mínimo 2 cm. por arriba de la papila para poder realizar el cierre duodenal. Se libera el duodeno de la cabeza del páncreas. Primero se pasa una pinza rodeando al duodeno en su parte interna y se coloca un reparo (tubo de látex) (Fig. 27). El duodeno será seccionado a ese nivel. Posteriormente se comienza a liberar el duodeno proximal ligando los pequeños vasos que lo nutren y que vienen de los vasos pancreaticoduodenales. En el caso de tratarse de una úlcera penetrante quedará un agujero dado a que en ese nivel la pared duodenal esta destruida Si el lecho ulceroso sangra se efectuará hemostasia

con puntos separados. En esta libración hay que mantenerse alejado de la vía biliar lo que esta facilitado manteniendo la sonda de reparo en la misma.

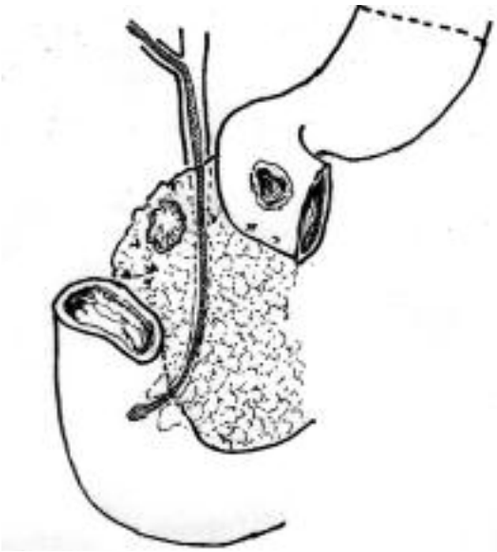

Fig. 29. Duodenectomía proximal. Se ha realizado la liberación del duodeno proximal y con línea de puntos esta demarcada la zona a resecar gástrica.

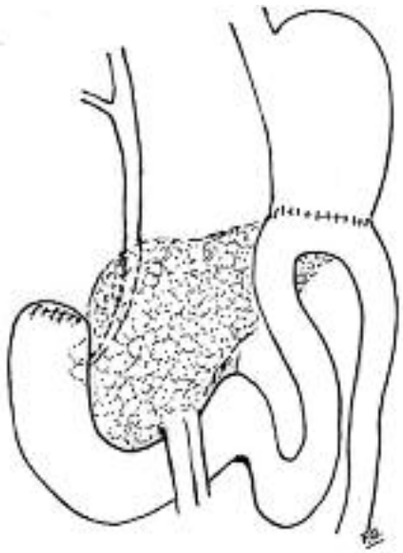

Fig. 30. Duodenectomía proximal. Reconstrucción del tránsito digestivo.

La liberación continuará en forma ascendente y si se trata de una gastrectomía distal por úlcera se proseguirá con la ligadura de la arteria pilórica y de los vasos que llegan de la gastroepiplóica derecha al estómago. En ulceras importantes como las que dan una úlcera penetrante en páncreas la operación aconsejada es hemigastrectomía con anastomosis gastroyeyunal T-L anisoperistáltica con vagotomía troncular. Otra opción menos recomendable es realizar un Pean-Bilroth en donde la anastomosis gástrica será con el remanente de la 2da. porción duodenal.

Si se ha efectuado una coledocotomía para reparar la vía biliar lo conveniente es colocar un tubo en T. Si se ha empleado el cístico esto lleva a la extirpación de la vesícula y ligadura del cístico.

D') RESECCIONES SEGMENTARIAS LIMITADAS

Las resecciones segmentarias limitadas pueden típicas o atípicas.

a") Resecciones típicas segmentarias

Se considera típica una resección duodenal cuando se extirpa una porción cilíndrica del mismo.

Esta operación puede estar indicada en lesiones traumáticas localizadas con falta de tejido y en donde sea imposible realizar una sutura, en tumores benignos con base de implantación ancha y que no puede ser tratado con una pequeña resección al pie. En tumores malignos de duodeno limitado y en donde la duodenopancreatectomía cefálica esta contraindicada por razones generales y locales. Es importante descartar otras lesiones en duodeno dada la frecuencia importante de adenomas múltiples.

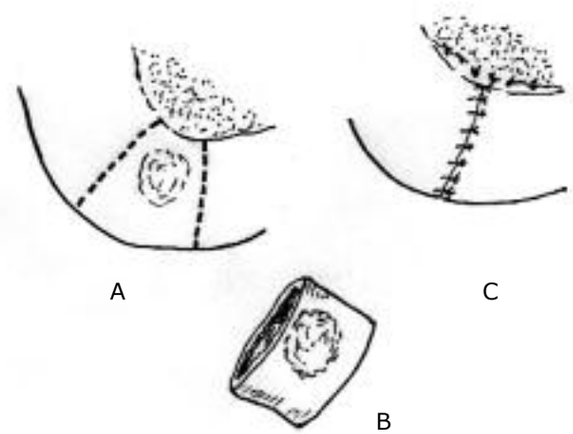

Fig. 31. Resección segmentaria típica. A) Demarcación del cilindro a resecar. B) Cilindro de duodeno resecado. C) Reconstrucción del tránsito.

La movilización del duodeno (ver maniobras descriptas anteriormente) van a permitir ver mejor la lesión y valorar las posibilidades de resección.

La localización intraoperatoria no siempre es fácil. Cuando el tumor es blando su reconocimiento puede verse dificultada y la apertura del duodeno, especialmente en procesos malignos, debe evitarse en lo posible. La endoscopía intraoperatoria puede ayudar a precisar el sitio,

La excéresis se realiza seccionando el duodeno por encima y por debajo de la lesión en forma circular, debiéndose separar el cilindro del páncreas ligando pequeños vasos que vienen de los vasos pancreatico-duodenales. Dadas las condiciones anatómicas no es posible resecar con grandes márgenes pero se tratara de dejar en forma proximal y distal 1 cm. La mayor dificultad con este margen es la parte interna ya que la

externa es libre. Si la lesión se encuentra hacia la parte externa puede dejarse menor margen en la parte interna.. Para lograr el afrontamiento de los dos cabos para una anastomosis T-T es necesario separarlos del páncreas algunos mm. hasta que no queden a tensión.

La anastomosis duodeno-duodenal T-T se efectuará con hilo sintético fino 000 ó 0000 en un plano extramucoso con puntos separados. O bien efectuando un plano interno mucoso con surget y un plano extramucoso externo con puntos separados. Se dejara una sonda nasogastroduodenal sobrepasando el extremo la anastomosis duodenal para descompresión de la zona hasta el restablecimiento del tránsito. Se deja un drenaje abdominal próximo a la anastomosis duodeno-duodenal.

B") RESECCIÓN DUODENAL SEGMENTARIA ATÍPICA

Las resecciones segmentarias atípicas son limitadas, generalmente pequeñas, que no tienen la forma de un cilindro y que se adecuan a la patología que se trata.

Se señala algunas indicaciones posibles:

1) Toma de material para biopsia.

2) Tumores benignos pediculados o poco sesiles, tumores de la pared duodenal como schwanomas, fibromas, páncreas heterotópico. Tumores de la papila que reúnan condiciones de resecabilidad por esta vía (Ver capitulo IV-482).

3) Lesiones limitadas del duodeno por traumatismos o fístulas, con la finalidad de obtener bordes en condiciones para efectuar una sutura segura.

4) Rara vez en un divertículo duodenal para su extirpación

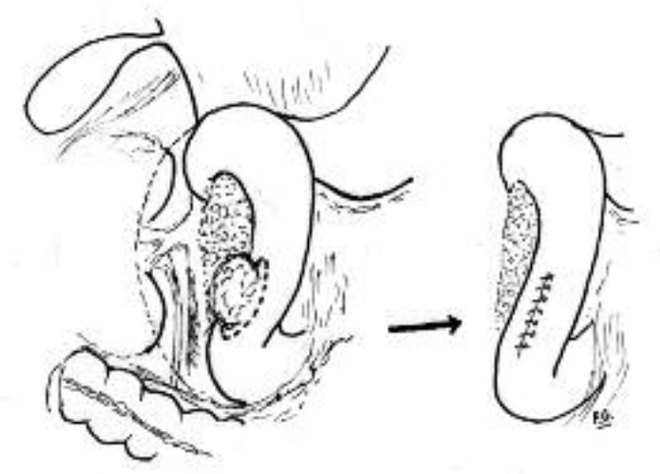

Fig. 32. Resección duodenal segmentaria atípica. A) Maniobra de Voutrin-Kocher. Pequeño tumor (GIST). B) Sutura del duodeno.

Aspectos técnicos. La exposición de la zona afectada es necesaria para la exploración, evaluar la patología y la conducta a seguir. Si la zona esta en relación con la papila y o la vía biliar puede ser conveniente la reparación de la misma mediante la colocación de una sonda de exploración biliar colocada por coledocotomía o transcística. En la Fig. 32 se esquematiza la extirpación de un tumor GIST de 2da. porción, bien delimitado. Estos tumores no siempre comprometen la mucosa. Se efectúa la incisión losángica de la pared y se enuclea el tumor. Una vez extirpado se realizan puntos separados afrontando la pared extramucosa seccionada.

C) OPERACIONES SOBRE EL YEYUNO-ILEON

Se tratarán los siguientes temas:

1) Hernias de yeyuno-ileon.
2) Adherencias
3) Divertículo de Meckel
4) Divertículos
5) Enterotomía en el íleo biliar
6) Enterotomía por cuerpos extraños
7) Invaginación intestinal
8) Enteritis actínica:
9) Resecciones de yeyuno íleon por procesos benignos.
10) Resecciones de yeyuno-íleon por tumores malignos

1) HERNIAS DE YEYUNO-ILEON

El intestino delgado puede encarcelarse y llegar a la estrangulación en hernias de la pared abdominal y menos frecuentemente en hernias internas que se producen en formaciones sacciformes del peritoneo o por adherencias adquiridas.

En las hernias inguinales, crurales y umbilicales el diagnóstico del compromiso intestinal es realizado en el preoperatorio por los síntomas inflamatorios locales y el íleo intestinal. En la hernia de Spiegel el compromiso del intestino se manifiesta por la obstrucción y la existencia de una tumoración paraumbilical derecha o izquierda que hace sospechar esta patología la que puede verificarse con la ecografía. El tratamiento de estas hernias consiste en la liberación y apertura del saco y tratamiento de su contenido a través de una incisión en la pared abdominal. En cambio, en hernias raras como la obsturatriz, isquiática, perineal, lumbar o diafragmática, el paciente consulta por obstrucción intestinal y puede existir la sospecha del compromiso de la víscera. El diagnostico generalmente se establece durante la operación. *(Véase capítulo I-138)*

La incisión más conveniente en pacientes que se operan por obstrucción y no se conoce su causa es la mediana supra e infraumbilical prolongándola según los resultados de la exploración. La reducción del contenido herniario se efectúa con cuidado y si es necesario previa sección del anillo herniario. Se verificará el esta-

do del asa y si ésta tiene lesiones isquémicas deberá ser resecada y restablecer el tránsito donde los cabos están bien irrigados. El restablecimiento del tránsito de preferencia debe ser T-T pero si hay incongruencia de los cabos es aconsejable una anastomosis T-L o L-L (Ver más adelante). El saco herniario se reseca y se cierra el orificio, dejándolo cubierto con el peritoneo. Es conveniente cuando el cierre de la pared es débil la colocación de una malla preperitoneal para reforzarla.

Los verdaderos sacos que se forman a partir de las fositas paraduodenales o ileoapendiculares deben ser resecados para no dejar bolsas que puedan ser motivo de nuevas encarcelaciones del intestino.

2) ADHERENCIAS INTESTINALES

La mayor parte de las adherencias son adquiridas a partir de procesos inflamatorios y menos de la tercera parte dan síntomas como dolores abdominales, síntomas obstructivos o compromiso de asas intestinales por estrangulación. Las formaciones fibrosas congénitas son raras, un ejemplo es la adherencia entre el ombligo y un divertículo de Meckel o el intestino como vestigio del conducto onfalomesentérico.

Pocas veces se sospecha el diagnostico causal en el preoperatorio y los pacientes son operados por tener un síndrome obstructivo y el diagnostico de certeza es intraoperatorio. *(Véase el capítulo de Adherencias peritoneales II-282).*

3) DIVERTÍCULO DE MECKEL *(Véase también capítulo II-247)*

El divertículo de Meckel clínicamente puede manifestarse como una infección e inflamación aguda, una obstrucción intestinal por adherencias o por una hemorragia dada la frecuencia de mucosa heterotópica gástrica en el mismo. El paciente puede tener diagnóstico preoperatorio o bien llega a la intervención quirúrgica por tener un cuadro peritoneal agudo u obstructivo[14].

El divertículo de Meckel se lo reconoce de otros divertículos por los siguientes detalles: 1) se encuentra en ileon a una distancia de la válvula ileocecal que es muy variable, 2) la base esta en el borde antimesentérico del intestino y 3) la nutrición le viene por una arteria desde el mesenterio, mientras que los divertículos comunes la irrigación le viene de la pared intestinal y pueden encontrarse en cualquier parte aunque de preferencia están cerca del mesenterio.

La resección del divertículo de Meckel no debe estenosar el intestino, para evitar esto la incisión en el intestino debe ser longitudinal y losángica y el cierre efectuarlo en forma transversa.

4) DIVERTICULOSIS Y DIVERTICULITIS DE INTESTINO DELGADO

Los divertículos de yeyuno-ileon son poco frecuentes y pueden requerir tratamiento por inflamarse, perforarse, sangrar , dar lugar a adherencias peritoneales. Problemas de contaminación bacteriana y malanutrición pueden observase en casos de múltiples divertículos. La cirugía es requerida en situaciones de urgencia. Las técnicas a emplear van desde la resección localizada de un divertículo a la resección segmentaria del intestino[8].

5) ENTEROSTOMÍA EN EL ÍLEO BILIAR

La enterostomía transitoria tiene como finalidad explorar el intestino en su interior, extirpar un pólipo o extraer un cuerpo extraño como puede ser un cálculo en caso de íleo biliar, paquetes de áscaris lumbricoides, fito o tricobezoares o migración de una compresa por fístula en el intestino. Las enterostomías efectuadas para descompresión o alimentación, como la yeyunostomía o la ileostomía son consideradas en otros capítulos *(II-243).*

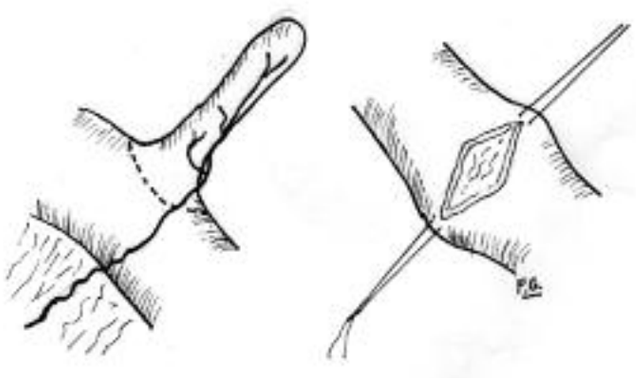

Fig. 33. Divertículo de Meckel. A) Observe la ubicación en borde antimesentérico y la irrigación que procede del mesenterio, en puntos la línea de resección. B) Cierre transversal para no estrechar la luz intestinal.

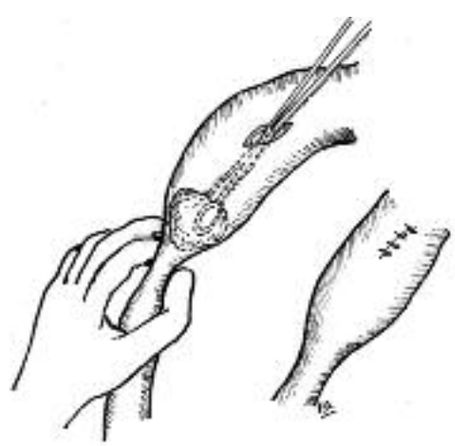

Fig. 34. Íleo biliar. A) Extracción del cálculo por una incisión alejada de la zona intestinal estrechada. B) Sutura del intestino.

Los pacientes con íleo biliar tienen una fístula biliar, frecuentemente colecistoduodennal, por la que pasaron cálculos (1 o varios) de gran tamaño y que al llegar al ileon (90% de los casos) no pueden progresar más. En alrededor de un 10 % la detención se produce en el duodeno (síndrome de Bouveret) o en el yeyuno. Puede haber causas que favorecen la obstrucción como adherencias peritoneales o un divertículo de Meckel.

Esta complicación se observa en pacientes de edad avanzada, preferentemente en mujeres y con antecedentes lejanos de padecimientos de cólicos biliares. Los desequilibrios humorales son importantes, siendo importante la reanimación preoperatoria para reducir la morbimortalidad.

La incisión recomendada es la mediana supra e infraumbilical. La exploración pone de manifiesto el íleo y la obstrucción dada por el cálculo. No debe explorarse en forma sistemática la vía biliar por temor a romper adherencias y abrir la fístula colecistoduodenal (son pacientes generalmente graves lábiles).

Solucionar el problema obstructivo intestinal es el objetivo principal de la intervención. No debe efectuarse litotricia externa para evitar lesionar la pared intestinal. El cálculo o los cálculos deben ser desplazados en forma retrógrada a un lugar con menos sufrimiento de la pared. Allí se efectúa la enterotomía y la extracción del cálculo o de los cálculos. Es importante observar los cálculos y si tienen facetas que nos hablen de otros cálculos, los que deberán buscarse por palpación en el intestino delgado. La enterotomía será cerrada en uno o dos planos según las preferencias del cirujano. El autor prefiere efectuar un plano mucoso con surget y seromuscular con puntos separados.

El tratamiento de la patología biliar tiene argumentos a favor y en contra. A favor: que se soluciona la patología biliar y evita que nuevos cálculos migren y recidive el íleo. En contra: que se trata de pacientes graves y que las condiciones de flogosis vesicular y de la fístula no son las más apropiadas. Una tercera posición sería de hacer algo cuando se tiene un paciente en condiciones aceptables y el gesto mínimo es la extracción de los cálculos que pudieran haber quedado en vesícula para evitar una recidiva.

6) ENTEROSTOMÍA POR CUERPOS EXTRAÑOS

La enterostomía transitoria puede ser necesaria para poder desobstruir el duodeno o el yeyuno-ileon. Un recurso previo es tratar de lograr la migración y recurrir a la enterotomía ante la imposibilidad de lograrlo.

Entre los cuerpos extraños que pueden encontrarse tenemos:

- Paquetes de áscaris lumbricoides.
- Fito y tricobezoares.
- Migración de compresas o gasas por fístulas hacia el intestino. *(Véase este tema en el capítulo de Patología del peritoneo II-280).*

7) INVAGINACIÓN INTESTINAL[1-9-14]

La invaginación intestinal da cuadros agudos o subagudos de obstrucción intestinal. Son pocos frecuentes en adultos comparados con los niños. La invaginación se ve facilitada por un proceso (tumoral o inflamatorio) que al ser llevado por la corriente intestinal facilita la invaginación. Los pólipos pediculados son una causa frecuente. El divertículo de Meckel puede invertirse hacia la luz intestinal y dar lugar a una invaginación.



Fig. 35. Invaginación en divertículo de Meckel. A) Inversión del divertículo de Meckel. B) Acción del peristaltismo.

El cuadro clínico es de subobstrucción intestinal pudiendo ser intermitente cuando la invaginación es reiterativa. El examen físico puede mostrar distensión abdominal y a veces se logra palpar una formación cilindroide, movible que corresponde a la invaginación. Cuando se trata de la intususcepción del ileon terminal en ciego la masa palpable es más grande por la doble invaginación.

Fig. 36. Invaginación intestinal teniendo como cabeza un pólipo. A) y B) cortes de la invaginación.

Fig. 37. Invaginación ileocecal (doble).

Estos pacientes son operados por su obstrucción intestinal y en el mismo acto debe tratarse la lesión que favorece la invaginación. Ubicada la zona, se tratará con maniobras suaves desinvaginarlo y hacer el diagnóstico de la causa (pólipo, divertículo, duplicación de intestino).

Fig. 38. Maniobra de desinvaginación intestinal.

En caso de pólipo se debe establecer si es único o no, para lo que deberá explorarse el resto del intestino por palpación y o transiluminación. Si se trata de un pólipo único benigno pediculado se puede resecar por enterotomía. Si es maligno debe establecerse si es primario o secundario. Se debe resecar un segmento del intestino con el meso correspondiente. En caso de múltiples pólipos en intestino delgado y que su extirpación llevaría a una amplia resección, se aconseja la extirpación de los que por su tamaño provoquen obstrucción.

8) ENTERITIS ACTÍNICA

El requerimiento de cirugía en lesiones actínicas del intestino delgado constituye un verdadero desafío y la conducta debe adaptarse a cada caso en particular. Este tema es tratado en el capítulo II-251. Aquí se darán las premisas que deben tenerse en cuenta.

La vía de abordaje debe estar alejada de la zona de la pared afectada por la radiación.

En la exploración no solo puede haber lesiones actínicas sino también tumorales por las que se indicó el tratamiento radiante.

Las lesiones radiantes provocan adherencias, lesiones transparietales del intestino, zonas estenóticas y dilataciones; frecuentemente las lesiones toman varias asas y forman un conglomerado o verdadero ovillo. La enterolisis debe efectuarse con cuidado para evitar laceraciones y aperturas del intestino. Esta liberación puede ser imposible de hacer por la firmeza en que están unidas las asas comprometidas en el proceso.

Las resecciones que hay que hacer pueden ser extensas. La preservación de intestino delgado es importante, fácil cuando se cuenta con asas no comprometidas pero otras veces debe efectuarse dejando intestino que mantiene su luz pero que microscópicamente las paredes no son normales.

La imposibilidad de resecar puede llevar a realizar bypass para evitar la oclusión. Estas derivaciones dejan un sector excluido del tránsito con la consiguiente pululación de gérmenes y problemas nutricionales, por lo que deben hacerse cuando es la única solución viable.

9) RESECCIONES DE YEYUNO ÍLEON POR PROCESOS BENIGNOS[4-6-11-12]

Las resecciones segmentarias de intestino delgado limitadas a la zona afectada están indicadazas en procesos como los siguientes:

- Fracaso de la desinvaginación del intestino por un proceso inflamatorio.
- Lesiones isquémicas localizadas de causa vascular intrínseca o provocadas por adherencias o vólvulos.
- Hematomas intramurales
- Lesiones estenosantes del intestino por tuberculosis, Crohn, etc.
- Lesiones estenosantes actínicas.
- Úlceras[12]

En procesos benignos del intestino las resecciones tienen por objeto la extirpación del segmento afectado, debiéndose efectuar la reconstrucción sobre lugares sanos considerados viables.

En las invaginaciones iterativas, la simple desinvaginación no previene nuevos episodios y la resección permite sacar la zona proclive a invaginarse. Las operaciones de pexia en general no son recomendables porque pueden traer más problemas que soluciones.

En las lesiones próximas al íleon terminal, se tratará en lo posible la preservación de la válvula ileocecal por la función importante que tiene en el pasaje del quimo y evitar el reflujo y contaminación colónica del intestino delgado. Si esto no es posible, la resección del colon

derecho debe limitarse al ciego y parte inferior del descendente. Nunca efectuar hemicolectomía en procesos benignos del intestino delgado.

Las estenosis del intestino delgado (Enfermedad de Crohn, tuberculosis) deben resecarse únicamente cuando no puedan ser solucionados mediante una estricturoplastia (capítulo II-249). La evolución impredecible, sobre todo en la enfermedad de Crohn, debe hacer que el cirujano siempre trata de preservar todo el intestino posible. Es frecuente como iniciación del cuadro la afectación del ileon terminal siendo la obstrucción la manifestación más frecuente. El cirujano debe preservar todo el intestino posible, si la lesión debe resecarse nunca debe efectuarse una hemicolectomía derecha. El colon es muy importante sobre todo cuando por reintervenciones queda poco intestino. La operación aconsejada es una ileocolectomía segmentaria (Fig. 39).

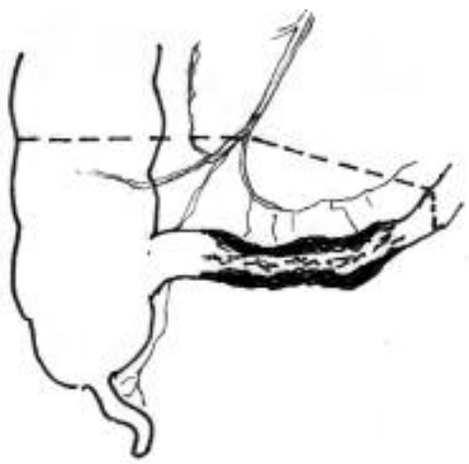

Fig. 39. Ileocolectomía segmentaria (Enfermedad de Crohn).

Las lesiones isquémicas segmentarias de causa vascular pueden requerir de la cirugía en una fase aguda o bien por presentar una estenosis fibrosa. La isquemia también puede ser debido a adherencias o anillos que provoquen estrangulación del intestino en un saco herniario o vólvulos que afectan la irrigación sanguínea. En todos estos casos debe liberarse el intestino y ver si el mismo recobra su coloración y vitalidad. La parte afectada se mantiene cianótica sin motilidad.

Aspectos técnicos. La resección debe involucrar el intestino enfermo y el meso si este esta comprometido. La resección del meso parcial algunas veces es necesaria para permitir un mejor afrontamiento de los cabos y cierre de la brecha mesentérica. Los cabos intestinales a anastomosar deberán mantener bien su circulación, lo que se verifica al efectuar la sección y por tener la coloración normal.

El restablecimiento del tránsito se efectuará de preferencia en forma termino-terminal (Fig. 40). Cuando hay incongruencia de los cabos se puede recurrir a aumentar el diámetro del cabo distal no dilatada cortándolo en forma oblicua merced al borde antimesentérico. Si la incongruencia de los cabos es grande se deberá recurrir a la anastomosis termino-lateral o latero-lateral

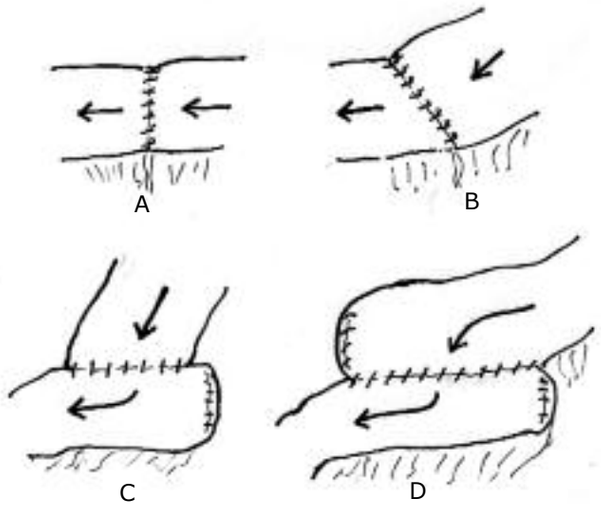

Fig. 40. Anastomosis intestinal. A) Termino-termina. B) Termino-terminal cortando en bisel el cabo menor. C) Anastomosis termino-lateral. D) Anastomosis latero-lateral.

10) RESECCIONES DE YEYUNO-ILEON POR TUMORES[2-4-6-7-11]

Se tratará aquí las resecciones por tumores benignos y malignos. Los primeros es conveniente considerarlos como malignos ya que al momento de la operación no se cuenta con un estudio total de la pieza quirúrgica. Entre los malignos tenemos el adenocarcinoma, los linfomas y los estromales.

La presentación clínica más frecuente de los adenocarcinomas es la oclusión. Los estromales tienen como manifestaciones más importante la oclusión y la hemorragia. Los linfomas llegan a la cirugía en su mayor parte por cuados de obstrucción, hemorragia o perforación, por lo que la resección del segmento comprometido debe efectuarse. Los linfomas considerados primarios no tienen adenopatías o son sólo regionales.

La resección del meso debe efectuarse para tratar y estadificar el caso. En los linfomas se establecerá si hay adenopatías alejadas y deberá efectuarse biopsia hepática de ambos lóbulos. Las resecciones paliativas deben realizarse porque los pacientes estarán en mejores condiciones para el tratamiento radioquimioterápico altamente eficaz en los linfomas.

Los tumores estromales (GIST) dan metástasis de preferentemente por vía sanguínea y rara vez por vía linfática. El diagnóstico diferencial entre benigno o maligno intraoperatorio es difícil (generalmente los menores a 4 cm. de diámetro son benignos) por lo que resulta conveniente siempre resecarlo con el meso correspondiente.

Técnica quirúrgica. La incisión más conveniente es la mediana cabalgando por arriba y abajo del ombligo.

a') Resección clásica de intestino delgado

Una vez explorado el abdomen y ubicado la lesión, se expone la misma con el mesenterio.

La resección habitual tiene la forma de un triángulo, cuya base esta en el intestino y el vértice en la vecindad de la arteria mesentérica superior en donde se encuentra el vaso (1 ó 2) relacionado a ese sector del intestino. La base comprende el tumor y loa márgenes de seguridad proximal y distal. Estos habitualmente tienen entre 5 a 10 cm. pero pueden ser mayores teniendo en cuenta las adenopatías a resecar en el meso.

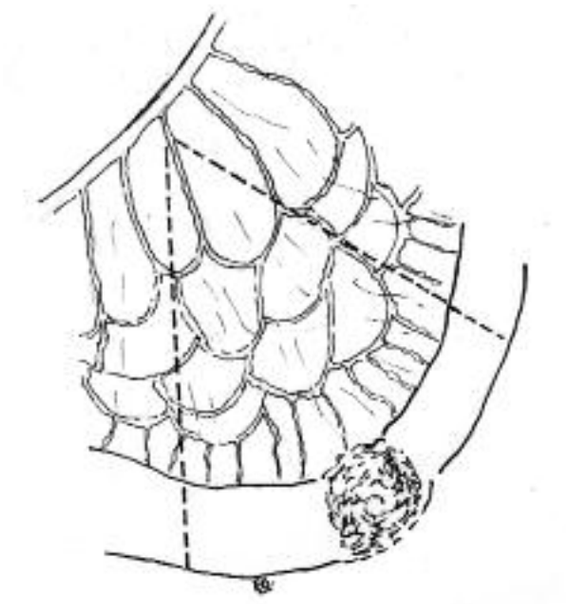

Fig. 41. Resección clásica de intestino delgado en neoplasias. Demarcación de la zona a resecar (triángulo).

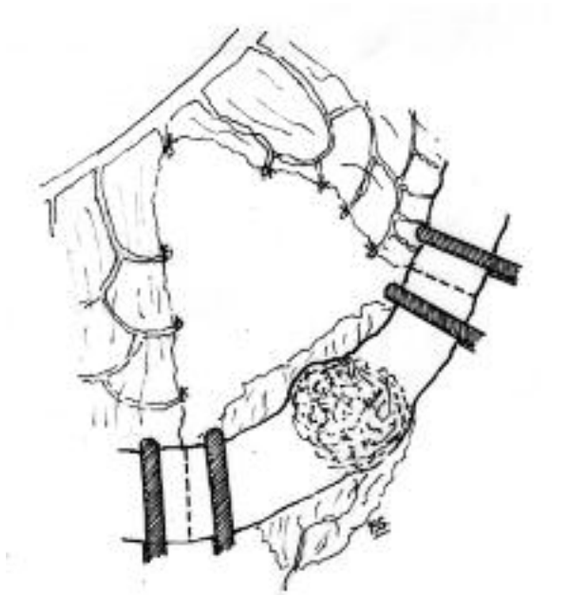

Fig. 42. Resección segmentaria de un tumor con el meso correspondiente.

La arteria mesentérica por su borde izquierdo da 12 a 15 ramos que nutren al intestino delgado, uno o dos de estos son los que se ligan. Estos vasos dan lugar a arcadas (frecuentemente son tres) creando amplias anastomosis. De la última arcada salen vasos que se dirigen al intestino.

Conviene comenzar por la sección del meso dejando el intestino para después para que el tiempo séptico sea menor. Se corta la hoja peritoneal de los lados del triángulo, con lo que se delimita la zona a resecar. Posteriormente se ligan los vasos hasta llegar a los ramos principales vecinos a los vasos mesentéricos (uno o dos).

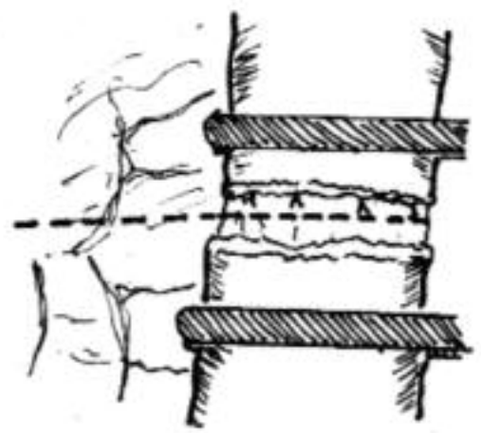

Fig. 43. Sección del intestino. Se corta primero la capa seromuscular, hemostasia de los vasos submucosos y se completa la sección de la mucosa.

La sección del intestino proximal y distal debe hacerse en zona bien irrigada. Como se ha seccionado el meso con sus vasos, se produce un contraste entre el intestino que conserva la irrigación que esta rosado y contráctil y la zona a resecar cianótica. En la Fig. 43 puede observarse la sección del intestino entre dos clamp. Se corta primero el plano seromuscular y se efectúa la hemostasia de los vasos ligándolos o con electrocoagulación en el cabo que será anastomosado. Luego se efectúa la anastomosis la que será de preferencia termino-terminal. En caso de incongruencia como fue señalado antes se efectuará cortando en forma oblicua merced al borde antimesentérico para agrandar la boca o recurrir a una anastomosis termino-lateral o latero-lateral.

En la Fig. 44 se señala como hacer para tener siempre el plano a suturar adelante. En Fig. 44-A se han efectuado los puntos en los extremos que se reparan, posteriormente se completa todos los puntos seromusculares a una distancia de 4 mm. uno de otro. Una vez terminado se rota el intestino con los clamps, los chicotes de los extremos cambian de posición y se realizan los puntos completando la anastomosis (Fig. 44-B).

La anastomosis latero-lateral es una anastomosis segura y que puede efectuarse cualquiera sea la discordancia de calibre. En primer lugar deben cerrarse los dos cabos. Si el diámetro es normal o chico se puede efectuar una ligadura en el cabo intestinal previa tripsia con

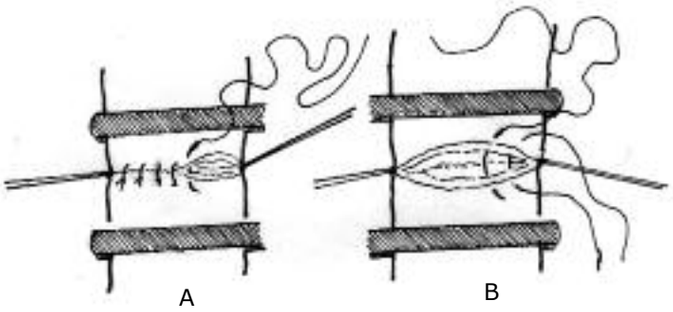

Fig. 44. Anastomosis intestinal en un plano seromuscular A) Realización del plano posterior. B) Rotación del intestino para llevar el plano posterior adelante y completar la anastomosis.

una pinza fuerte, luego se secciona el segmento a resecar. Se efectúa una jareta con la que se invagina el muñón. Se agregan dos o tres puntos seromusculares para seguridad. (Véase Fig. 45). Si el cabo intestinal tiene un diámetro grande no es conveniente efectuar una ligadura e invaginación. Conviene en estos casos cerrarlo con dos planos: uno total invaginante y otro externo seromuscular.

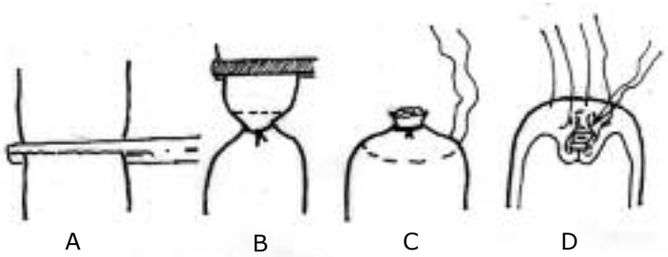

Fig. 45. Cierre de un extremo intestinal con ligadura y jareta. A) Tripsia transversal del intestino. B) Ligadura, colocación de un clamp. hacia el sector a resecar y sección (línea de puntos). C) Jareta invaginante. D) Se ha efectuado la jareta y puntos seromusculares de refuerzo.

En la Fig. 46-A se observa las asas intestinales presentadas y para efectuar una anastomosis latero-lateral. Se ha efectuado el plano seromuscular posterior con surget y seccionado el intestino para efectuar el plano interno perforante. En la Fig. 46-b se observa en un corte como en la sutura queda la pared evertida para adentro con el plano perforante interno y en la parte externa el surget del plano seromuscular.

La sutura puede efectuarse con instrumentos mecánicos, para conocimientos del lector se la tratará. Necesita de dos suturas por lo que resulta onerosa y más en un lugar accesible a una sutura manual. La sutura entero-entérica se efectúa con el instrumento conocido como GIA (Gastro-Intestinal Anastomosis) cuyas dos ramas se introducen por sendos orificios (Fig. 47). Posteriormente con un Stapler lineal se sutura ambas asas quedando los orificios anteriormente hechos en la zona de resección (Fig. 48).

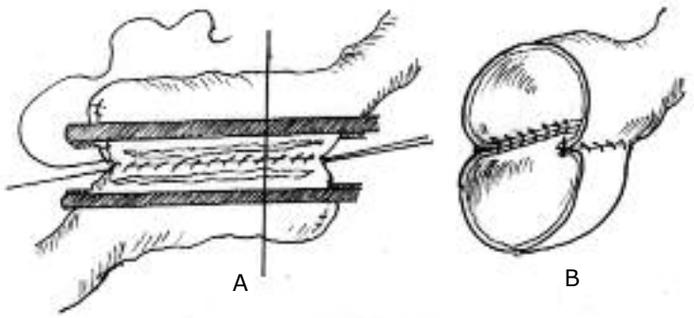

Fig. 46. Anastomosis de intestino latero-lateral. A) Plano seromuscular posterior y apertura del intestino. B) Corte de la anastomosis que muestra la disposición del plano interno perforante e invaginante y el externo seromuscular.

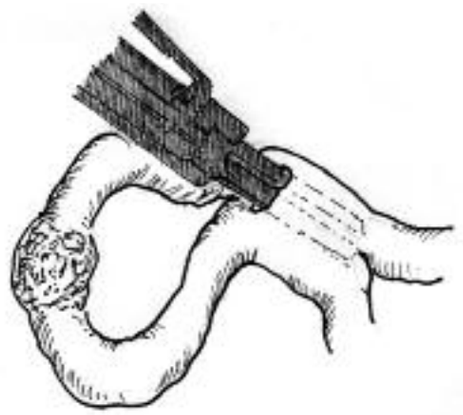

Fig. 47. Anastomosis latero-lateral con sutura mecánica. Empleo del GIA.

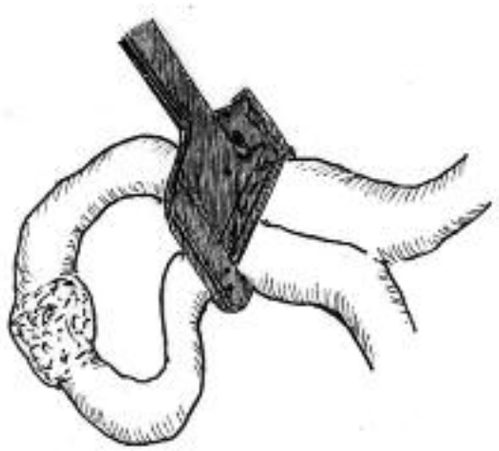

Fig. 48. Anastomosis latero-lateral. Cierre de ambos cabos.

B') Resección de tumores de la 1ra. asa yeyunal

La técnica es la misma que fue señalada en tumores del ángulo duodenoyeyunal respetando los márgenes convenientes hacia la cuarta porción duodenal y yeyuno.

C') Resección de tumores de ileon terminal

En los tumores malignos del íleon terminal se debe resecar el íleon con un margen proximal y su meso más hemicolectomía derecha. *(Ver la técnica en capítulo III-335).*

BIBLIOGRAFÍA

1. BARREDO C, LEIRO F O, LATIF J, RODRIGUEZ MARTIN J, RIVERA P, GOMEZ F A, MOSPANE C: Intususcepción intestinal del adulto Rev Argent Cirug 2002, 82(3-4) :149-156.
2. CHASSIN J L: Operative strategy in general surgery. Ed. Springer-Verlag. New York, 2da. Eidición, 1994.
3. CUSCHIERI A, GILES G R, MOOSA A R. Essential Surgical Practice. 3ra. Ed., Butterworth-Heinemann Inernational Edition, Oxford, 1995.
4. ETALA E: Atlas of gastrointestinal surgery. Vol. II Ed. Williams &Wilkins, New York, 1997.
5. FAZIO V W, TJANDRA J Stricturopolasty for Crohn's disease with multiple long stricturas. Dis Colon Rectum 1993. 36: 71.
6. GALINDO F: Tumores del intestino delgado. Proaci
7. GALINDO F, FERNANDEZ MARTY P, KOGAN Z, DIAZ S, BVARUGEL ME, DOS SANTOS R: Linfomas de intestino delgado y cirugía. Rev Argent Cirug 1996; 117: 71-8
8. HEIDENREICH A, BUXHOEVEDEN R B, BONADEO F, y colab.: Diverticulosis yeyunoileal. Revisión de la bibliografía nacional. Rev. Argent. Cirug. 2000; 78: 155-165.
9. MARTIN JG, AGUAYO JL, AGUILAR J y colab.: Invaginación intestinal en el adulto. Presentación de siete casos con énfasis en el diagnóstico preoperatorio. Cirugía Española 2001; 69:93-7.
10. MICHELASSI F, UPADHYAY GA: Side-to-side isoperistaltic strictureplasty in the treatment of extensive Crohn's disease. J Surg Res. 2004; 117: 71-8.
11. QUÉNU J, PERROTIN J: Traité de Technique Chiurgicale, Tomo VI Abdomen . Editor Masson et Cie, Paris, 1960.
12. SVIDLER LOPEZ L, FULLONE P, GAGLIARDI L Úlcera solitaria perforada de yeyuno asociada a consumo de antiinflamatorios no esteroideos. Pren. Méd. Argent 1998: 85: 904-907.
13. WELCH C E: Cirugía gastroduodenal. Ed. Interamericana, México, 1959.
14. YAHCHOUCHY E K, MARANO A F, ETIENNE J C F, FINGERHUR A I Meckel's Diverticulum J Am Coll Surg 2001; 192:658-662.