PATOLOGÍA RETROPERITONEAL

CARLOS APESTEGUI
Profesor
Sub-jefe Servicio de Cirugía General y Torácica del Hospital Francés de Buenos Aires

M. GABRIELA DONADEI
Médica del Servicio de Cirugía General y Torácica del Hospital Francés de Buenos Aires

El retroperitoneo es asiento de múltiples patologías que pueden tener origen en órganos diversos, por lo que la exploración de este espacio constituye un verdadero desafío para el cirujano en la exploración del mismo. La patología tumoral es la que predomina sensiblemente en el espacio retroperitoneal y es la que con mayor frecuencia compromete los órganos del tracto digestivo, es por estas razones que pondremos un mayor énfasis en los procesos neoplásicos.

Los tumores retroperitoneales son aquellos que asientan en el espacio retroperitoneal, procedentes de órganos específicos localizados en el mismo o de las metástasis de órganos alejados que impactan en los ganglios allí ubicados.

Epidemiológicamente, los tumores retroperitoneales suelen ser raros, aunque no infrecuentes, constituyendo, en la estadística de los 60.000 tumores recopilados por Pack en 1954, el 0,2% de los mismos y el 0,07% sobre los 3.000 tumores publicados por Findji quince años después.

DEFINICIÓN ANATÓMICA DEL ESPACIO RETROPERITONEAL

El espacio retroperitoneal está delimitado por detrás, por la columna lumbar y los músculos psoasilíaco y el cuadrado lumbar. En altura se extiende desde el diafragma hasta el estrecho superior de la pelvis; límite éste convencional puesto que el espacio se continúa, sin interrupción, hacia la cavidad pelviana con el nombre de pelvis-subperitoneal. Si lo que pretendemos es adoptar una descripción más clínica, se puede admitir que los límites laterales están marcados por las zonas de implantación del colon derecho y del colon izquierdo. Como es natural, el espacio retroperitoneal está limitado por delante, por el peritoneo parietal posterior.

Dos fascias lo dividen, de cada lado, en tres espacios: el espacio pararrenal anterior, el espacio perirrenal y el espacio pararrenal posterior. Esta arquitectura se funda sobre el desarrollo de la fascia perirrenal y su expansión lateral, la fascia lateroconal. El espacio perirrenal está enteramente circunscripto por la fascia perirrenal y contiene los riñones y la grasa perirrenal. Los espacios perirrenales derecho e izquierdo comunican en la parte central del espacio retroperitoneal, conteniendo también los grandes vasos, aorta, cava, con sus ramas, así como importante elementos linfáticos. La fascia perirrenal se prolonga lateralmente hacia la pared abdominal por la fascia lateroconal que va a reunirse con la fascia transversalis. El espacio pararrenal anterior es anterior a la fascia perirrenal anterior y a la fascia lateroconal. Está limitado por delante por el peritoneo y contiene el duodeno, páncreas, el segmento contactante de los cólones y grasa. Y, finalmente, el espacio pararrenal posterior, posterior a la fascia perirrenal posterior y a la fascia lateroconal, se extiende hacia atrás, hacia la pared posterior del abdomen con los músculos y la estructura del esqueleto óseo. Contiene grasa y elementos vásculo-nerviosos. Estos compartimientos no son cerrados hacia arriba, comunicando el retroperitoneo con el tórax a través del diafragma y los orificios vasculares y esofágico.

Además, deberá agregarse un espacio o compartimiento psoas iliaco a cada lado de la columna que ocupa el sector inferior del retroperitoneo y llega hasta la pelvis o hasta la parte alta del muslo en relación con la referida inserción del músculo psoas ilíaco en el trocánter menor[8-29-21-17-7-16].

Algunos órganos como el duodeno y el páncreas, en el adulto aparecen cubiertos por el peritoneo parietal definitivo, no por ello son retroperitoneales, sino que se trata simplemente de órganos parietalizados, hecho anatómico que tiene explicación embriológica.

Definimos entonces como órganos retroperitoneales aquellos que surgieron y permanecen ubicados por detrás del peritoneo parietal posterior primitivo.

CLASIFICACIÓN

Es extremadamente difícil reunir, en una clasificación adecuada, las múltiples variedades de los tumores que

APESTEGUI C y DONADEI G; **Patología retroperitoneal**.
Cirugía Digestiva, F. Galindo, www.sacd.org.ar, 2009; II-288, pág. 1-12.

NEOPLASIAS RETROPERITONEALES

	BENIGNOS	MALIGNOS
TEJIDOS MESENQUIMÁTICOS		
Adiposo	Lipomas	Liposarcomas (bajo y alto grado de malignidad)
Vasos Sanguíneos	Hemangioma Hemangiopericitoma	Hemangioendotelioma Hemangiopericitoma Angiosarcoma Angiosarcoma Epitelioide (Pseudo carcinoma)
Vasos Linfáticos	Linfangioma	Linfangiosarcoma
Conectivo Fibroso	Fibroma Desmoide (fibromatosis agresiva)	Fibrosarcoma (bajo y alto grado de malignidad)
Muscular Liso	Leiomioma	Leiomiosarcoma (bajo y alto grado de malignidad) Leiomiosarcoma epitelioide
Muscular Estriado Esquelético	Rabdomioma	Rabdomiosarcoma embrionario
Mesenquima Primitivo	Mixoma	Mixosarcoma
Mesenquimáticos varios	Tumores Mixtos Mesenquimáticos Varios Angiomiolipoma Extra Renal Hemangiopericitoma Lipomatoso Mielolipoma Uni o Bilateral Angiomioma	Mesenquimoma maligno
Incierto	Fibrohistiocitoma	Fibrohistiocitoma maligno Sarcoma alveolar de partes blandas Sarcoma de células claras Sarcoma epitelioide Sarcoma sinovial
TEJIDO NERVIOSO PERIFÉRICO		
Célula de Schwann	Neurinoma (Schwannoma - Neurilenoma) Neurofibroma	Schwannoma maligno Tumor Rhabdoide Maligno Infantil
TEJIDO NERVIOSO SIMPÁTICO ADRENAL		
	Ganglioneuroma o Simpatocitoma	Simpatoblastoma Simpatogonioma
TEJIDO NERVIOSO SIMPÁTICO EXTRA-ADRENAL		
	Ganglioneuroma ó Simpatocitoma	Simpatoblastoma Simpatogonioma Tumor Neuroectodérmico primario
MESOTELIO RETROPERITONEAL		
	Mesotelioma Quistes Mesoteliales	Mesotelioma maligno
METAPLASIA MUCINOSA DEL MESOTELIO RETROPERITONEAL		
	Cistoadenoma mucinoso primario retroperitoneal	Cistoadenocarcinoma Mucinoso Primario Retroperitoneal
TEJIDOS GERMINALES		
	Teratoma	Seminoma Neoplasias no seminomatosas con teratoma: Teratocarcinoma Neoplasias no seminomatosas sin teratoma: Carcinoma Embrionario, Tumor del Saco Vitelino, Tumor del Seno endodérmico, Corioncarcinoma Formas Mixtas (dos o más neoplasias germinales)

Cuadro Nro. 1. Clasificación de las neoplasias retroperitoneales.

NEOPLASIAS RETROPERITONEALES (continuación)

	BENIGNOS		MALIGNOS	
INCLUSIONES EMBRIONARIAS ABERRANTES (QUISTES Y NEOPLASIAS)				
Restos conducto de Wolff	Quiste Wolffiano			
Restos de islotes intestinales	Quiste Enterógeno		Adenocarcinoma papilar en restos intestinales	
Restos Mesonéfricos	Quiste Mesonéfrico		Adenocarcinoma papilar en restos urinarios Carcinoma de células claras	
Conducto de Müller	Tumor de Brenner		Tumor de Brenner Carcinoma Endometrioide Tumor Mixto Mülleriano	
OSEO VERTEBRAL				
Hueso, Cartílago	Primarios Benignos		Primarios Malignos Secundarios	
NOTOCORDA				
			Cordoma	
ADRENAL				
Corticales	Adenomas, quistes y pseudoquistes		Carcinomas	
Medulares adrenales ó del Cuerpo de Zuckerkandl y Nervios Simpáticos y Parasimpáticos	Feocromocitoma ó Paraganglioma cromafínico	Funcionantes	Feocromocitoma ó Paraganglioma cromafínico	Funcionantes
	Quemodectoma ó Paraganglioma no cromafínico	No funcionantes	Quemodectoma ó Paraganglioma no cromafínico	No funcionantes
TEJIDO CELULAR LINFOIDE E HISTIORETICULAR DE LOS GANGLIOS LINFÁTICOS Y LOCALIZACIONES METASTÁTICAS RETROPERITONEALES				
Células Linfoides	Linfangioleiomatosis		Linfomas Malignos No Hodgkin y de Hodgkin (Clasificación adjunta) Plasmocitoma Retroperitoneal (Mieloma anaplásico extra medular)	
Células Histiocíticas y Células Estacionarias de los Ganglios Linfáticos			Sarcomas Histiocíticos Sarcomas de Células Dendríticas Foliculares e Interdigitadas	
Células Epiteliales en Ganglios Linfáticos			Metástasis de Neoplasias Testiculares, Ováricas o Renales	
OVARIO - APÉNDICE (EXTENSIÓN RETROPERITONEAL)				
	Pseudomixoma por cistoadenoma mucoso de ovario ó Mucocele apendicular			
PATOLOGÍA PSEUDOTUMORAL PRIMARIA DEL RETROPERITONEO				
	Fibrosis Retroperitoneal idiopática o Enf. de Ormond Xantogranuloma Retroperitoneal Granuloma Plasmocitario			
TUMORES DEL ESTROMA GASTROINTESTINAL (GISTs)				
	Fusiformes Epiteloides		Fusiformes	

LESIONES PSEUDOTUMORALES

HIDATIDOSIS
FIBROSIS RETROPERITONEAL
ABSESOS SUBFRÉNICOS
TRASTORNOS ESPLÉNICOS RAROS
HEMATOMA RETROPERITONEAL
ANEURISMAS SINTOMÁTICOS
OSTEOMIELITIS TUBERCULOSA Y PIARTROSIS
CARCINOMA DE CÉLULAS TRANSICIONALES

Cuadro Nro. 1. Clasificación de las neoplasias retroperitoneales.

asientan en el espacio retroperitoneal. Tomamos la clasificación presentada por uno de los autores del capítulo, el Dr. Carlos Apestegui, con motivo del relato oficial del LXIX Congreso Argentino de Cirugía[2].

MANIFESTACIONES CLÍNICAS

La masa abdominal palpable, que en ocasiones sorprende al paciente en un autoexamen, es la forma de presentación más frecuente, estando la velocidad de crecimiento relacionada, en la mayoría de los casos, a su malignidad histológica.

Sigue en frecuencia el dolor, que puede ir desde una simple pesadez abdominal o el disconfort, a violentas crisis de dolor en barra, que en ocasiones cambian con el decúbito ventral y que pueden irradiarse a hombros, caderas o la región inguinal e incluso al escroto

Es también frecuente la aparición del deterioro del estado general con gran adelgazamiento en tiempo relativamente corto, conocido como síndrome constitucional. Este cuadro puede estar acompañado por una fiebre ondulante de curso prolongado. A todo lo anteriormente mencionado se suman, en ocasiones, los vómitos debidos a la compresión o infiltración del estómago, del duodeno o los primeros tractos yeyunales. Los trastornos del tránsito intestinal, las hemorragias digestivas, la hipertensión portal y las ictericias pasajeras completan el cuadro abdominal.

Es llamativa la diferencia que existe entre los trastornos clínicos urológicos y las compresiones y desviaciones del árbol urinario encontrados en los estudios radiológicos. No se produce sintomatología clínica por desplazamiento hasta que éste es altamente significativo. La forma de manifestación está dada por aparentes cólicos nefríticos, disuria y retención urinaria. La exploración en búsqueda de patología urológica descubre, en estos casos, un tumor retroperitoneal.

Los signos neurológicos tardan en presentarse, a no ser que se trate de tumores de estirpe nerviosa. Su sintomatología es debida al englobamiento o la compresión de tronco o raíces nerviosas por el tumor, aparentando una ciática clásica o dolores crurales u obturatrices, con disestesias y arreflexia. Más excepcionalmente, se establecen paraplejías por compresiones debidas a metástasis y, en algún caso aislado, se han descripto trastornos simpáticos en los miembros inferiores con desigualdad de temperatura y aumento unilateral de los reflejos pilomotriz y sudoral (Signo de Hesse).

Trastornos venosos, respiratorios o ginecológicos son asociaciones menos frecuentes a la sintomatología descripta anteriormente[22-15-24-9-5-1].

En el feocromocitoma, tumor adrenal productor de catecolaminas, la presentación más clásica es la aparición de crisis hipertensivas que cursan con cefaleas, sudoración profusa, palpitaciones y sensación de temor o angustia. La hipertensión arterial está siempre presente y por lo general es sostenida. Es resistente a la terapia antihipertensiva habitual y en otros casos adopta las características de una hipertensión maligna, con retinopatía y proteinuria.

Es importante recordar que además de los insulinomas, algunos tumores cursan con hipoglucemia de ayuno. La mayoría son de origen mesenquimático: fibrosarcoma, mesotelioma, rabdomiosarcoma, leiomiosarcoma, liposarcoma, hemangiopericitoma, neurofibroma y linfosarcoma. Se trata por lo general de tumores grandes (0,3 a 20 kg.). Más de un tercio son retroperitoneales, alrededor de un tercio intra-abdominales y los restantes intratorácicos. En general son de crecimiento lento, aunque muchos son malignos. Los tumores adrenocorticales (generalmente malignos) asociados con hipoglucemias, son habitualmente grandes. El paciente tendrá diploplía, visión borrosa, transpiración, palpitaciones, debilidad en la mayoría de los casos, con o sin confusión mental o comportamiento anormal. Las hipoglucemias ocurren predominantemente por la mañana antes del desayuno y, a veces, están relacionadas con el ejercicio.

La patogénesis de la hipoglucemia puede ser multifactorial en el mismo paciente: excesiva utilización de glucosa, especialmente si el hígado no es capaz de compensar con una adecuada gluconeogénesis, e hipersecreción del factor de crecimiento símil insulina tipo II (insulin growth factor II, IGF II)[23].

En la actualidad no es posible realizar un diagnóstico precoz, hecho que de agrava aún más el mismo pronóstico.

Todo lo antedicho es válido para los tumores no funcionantes; los funcionantes, corticodependientes, tienen su propia sintomatología que depende tanto del grado como de la duración de la producción de hormonas suprarrenales glucocorticoideas, constituyendo una constelación de síntomas y signos llamada Síndrome de Cushing. Las características más frecuentes de este síndrome son: obesidad de distribución central, plétora facial, giba dorsal, acné, estrías abdominales, hipertensión arterial, edema maleolar. El paciente se quejará de debilidad, lumbalgia o dorsalgia. Podrán existir trastornos psicológicos, oligoamenorrea o amenorrea en la mujer y disfunción sexual en el hombre. El cuadro es por lo general tan florido que el diagnóstico de hipercortisolismo es insoslayable[20].

DIAGNÓSTICO

Ante la sospecha clínica de una formación en el espacio retroperitoneal, estudiamos al paciente basándonos fundamentalmente en estudios por imágenes. Ante la

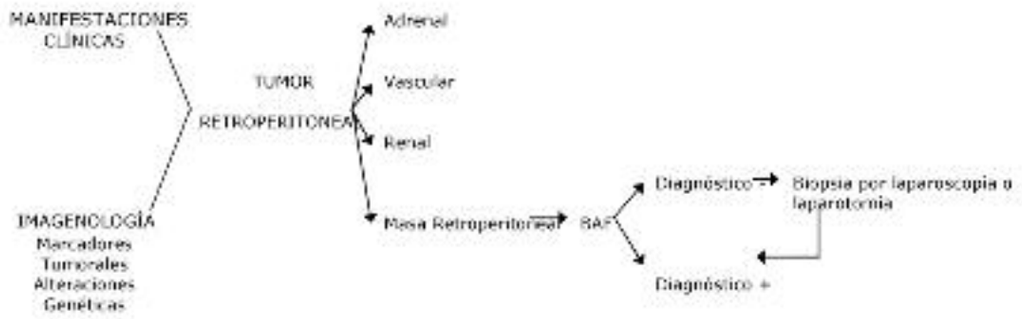

Cuadro Nro. 2. Diagnóstico de las neoplasias retroperitoneales.

certeza de una masa retroperitoneal, luego de descartar su origen renal o vascular, se realiza punción biopsia con aguja fina de la misma, a excepción de los tumores adrenales. Si el diagnóstico resulta negativo, se continúa con biopsia por laparoscopía o laparotomía. Con diagnóstico positivo, el tratamiento dependerá del origen histológico del tumor y de su benignidad o malignidad.

METODOS DE DIAGNOSTICO POR IMÁGENES

Hasta la aparición de los modernos métodos de diagnóstico por imágenes, los procedimientos radiológicos clásicos, suministraban una información reducida y a veces confusa, dada la poca discriminación de los distintos compartimentos allí existentes.

Estas características ofrecían un diagnóstico impreciso de la patología retroperitoneal, la que condicionaba la elección de la vía de abordaje más correcta para el tratamiento quirúrgico.

Conocer previamente, con la mayor exactitud posible, la naturaleza, ubicación y extensión de las formaciones retroperitoneales, fue una preocupación permanente de los cirujanos; tal como fuera planteado por el Prof. Dr. J. Michans en el Relato Oficial del XXIV Congreso Argentino de Cirugía[18].

La aplicación de los conocimientos alcanzados por los estudios anatómicos cadavéricos en los procedimientos de diagnóstico por imágenes produjo grandes avances.

El desarrollo de las técnicas de imagen de corte, particularmente la tomografía computada (TC) y la resonancia magnética (RM), ha brindado mayor comprensión tanto de la apariencia normal como patológica de la anatomía retroperitoneal.

El estudio en cortes tomográficos transversales del cuerpo ha permitido un examen anatómico equivalente a los de la anatomía topográfica que aportan un mayor conocimiento in vivo de los distintos compartimentos corporales. El retroperitoneo, casi mudo de información radiográfica con los estudios simples, hoy logra un manejo diagnóstico de cada vez mayor posibilidad y eficiencia. La batería actual en cortes axiales y su posterior evolución a las tomas volumétricas de porciones anatómicas es variada y comprende tanto la TC como la ecografía y la RM. Estos tres procedimientos han ido paulatinamente ocupando los lugares que desempeñaban los planos superpuestos obtenidos por la placa simple y el urograma intravenoso (UIV) así como el retroneumoperitoneo, que permitía en el pasado "despegar" el límite renal y suprarrenal.

Este nuevo grupo de medios de diagnóstico por imágenes agrega, además, el empleo de medios de contraste, en crecientes dosis, que se acercan a la inocuidad buscada gracias al empleo de fórmulas no iónicas que no alteran la sangre ni los tejidos en caso de que pasen al parénquima.

Para la ecografía y la RM, el prescindir del uso de radiaciones ionizantes permite el empleo de las mismas en reiteración de exámenes o en zonas particularmente vulnerables. La velocidad de la captación de las imágenes ha mejorado de tal manera que se aproxima a las performances obtenidas en los aparatos utilizados para los estudios vasculares, es decir, por debajo del segundo de exposición, lo cual permite utilizar con comodidad las apneas necesarias para evitar el movimiento del paciente y disminuir al mínimo el flou dinámico vascular.

Otros perfeccionamientos técnicos llevan a un empleo aún mayor de este nuevo conjunto de medios diagnósticos. Por ejemplo, la utilización de modificaciones en el haz ultrasónico por medio del efecto de las armónicas, potencia la penetración y mejora la obtención de la imagen en los planos posteriores del cuerpo y en sujetos particularmente espesos.

Sin duda, el ultrasonido constituye un procedimiento de enorme utilidad en el estudio del retroperitoneo por su facilidad de uso, sus múltiples indicaciones, por carecer absolutamente de contraindicaciones y presentar sólo algunas limitaciones que se van obviando con los nuevos equipos, como ser la obesidad, el gas en el aparato digestivo, las estructuras óseas, la presencia de vendajes o cirugías recientes. Cuenta con las ventajas ya señaladas de costo, posibilidad de transporte, velocidad del examen, buena demostración de las estructuras accesibles y

el uso del Doppler, que permite un conocimiento importante del sistema vascular, así como la posibilidad de estudiar funcionalmente los órganos en movimiento.

Los distintos medios de contraste utilizados actualmente en ecografía también permiten mejorar las imágenes obtenidas en los estudios Doppler que se emplean de más en más en los distintos territorios relacionados con el retroperitoneo, como por ejemplo los riñones y la aorta.

La TC tiene escasas limitaciones, como por ejemplo el uso de contrastes iodados a veces imposibles de administrar en ciertos pacientes sensibles. Pero otorga ventajas, a saber: la posibilidad de ser utilizada en pacientes obesos; la excelente demostración anatómica; la visualización con gran detalle del espacio retroperitoneal y sus adyacencias, que permitirán relacionar la patología con la cavidad abdominal; la muy alta resolución para diferenciar diversos tejidos por medio de la escala Hounsfield, que nos aporta información sobre contenido líquido en tejidos blandos, huesos, especialmente calcificaciones, y gas.

La TC helicoidal permite la obtención volumétrica en fracciones muy cortas de tiempo, lo cual, como insistimos, posibilita efectuar el examen en apnea del paciente. Este tipo de exploración helicoidal se ha visto mejorada en los últimos tiempos por medio de la multiplicación de detectores, que baja los tiempos de exposición y cuyo desarrollo se encuentra en pleno proceso. Otra ventaja del modo helicoidal es la posibilidad de reconstrucción multiplanar en TC.

La angiotomografía (angioTC) permite el estudio vascular multiplanar y tridimensional por la volumetría, evaluándose así la perfusión vascular de los tejidos normales y anormales.

La RM que, en ciertos exámenes, tiene indicaciones similares a la ecografía y a la TC, sin embargo, presenta una ventaja general en la diferenciación de tejidos. Sus contraindicaciones son conocidas, fundamentalmente por la existencia de elementos ferromagnéticos insertados en el paciente o cuerpos metálicos extraños, marcapasos y algunas prótesis. También pacientes en estado crítico difícilmente pueden ser introducidos en el túnel de la RM, aunque esto se está paulatinamente superando por medio de los sistemas de resonancia magnética abiertos.

Las ventajas que la distinguen de la TC helicoidal son importantes aunque sólo se refieren a un segmento reducido de las mismas. El hecho de no usar radiaciones ionizantes y de carecer el paciente de preparación especial y el no empleo de compuestos iodados, la hacen sin duda de elección en un buen grupo de pacientes. La posibilidad de diferenciación de tejidos en aquellos territorios, como los urológicos, que requieren una gran fidelidad de interpretación la hacen irremplazable y sus resultados son inmejorables.

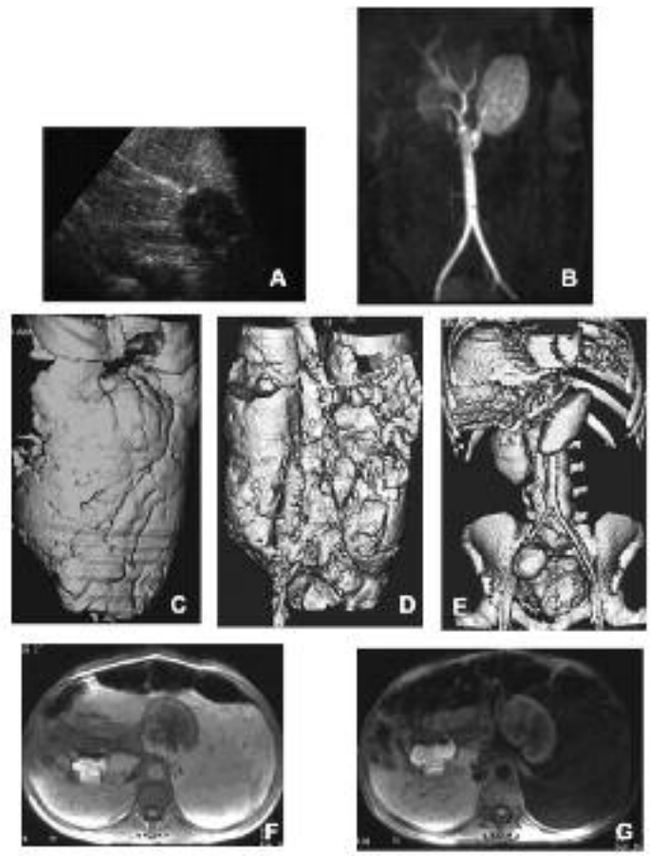

Fig. l. A) Ecografía. Se observa el riñón izquierdo en un corte axial rodeado por un gran tumor adiposo que sobrepasa los limites de la imagen.
B) Angiotomografía que muestra el desplazamiento del riñón izquierdo por el liposarcoma.
C) Reconstrucción tridimensional tomográfica. Cara anterior del tumor.
D) Id.. Cara posterior
E) Reconstrucción sustrayendo el tumor. Se observa el desplazamiento del riñón izquierdo. Utero miomatoso.
F) Resonancia Magnetica. Corte axial. Tumor retroperitoneal que desplaza el riñón izquierdo hacia delante y por delante de la aorta.
G) Corte similar a F) en T1.

La RM crea permanentemente nuevas secuencias que se agregan a las ya clásicas potenciadas en T1 y T2 y al uso del contraste específico (gadolinio). Las técnicas de supresión de grasa realizadas en secuencias SE con características técnicas especiales permiten su utilización en secuencias ponderadas en T1 y T2 y son útiles para las imágenes de las glándulas suprarrenales, páncreas y riñones. En cuanto a las imágenes en eco de espín rápidas, debemos señalar la reducción significativa del tiempo de exploración que se obtiene en relación a la imagen ponderada en T2. El actual perfeccionamiento en la resolución espacial y la disminución de la borrosidad de límites hacen frecuente su empleo frente a las técnicas convencionales. También el uso creciente de la espectroscopía llevará sin duda a ahondar en el sentido de diferenciaciones tisulares[3].

En los tumores de partes blandas, la sensibilidad de la TC es excelente en determinación y volumen, pero la especificidad de la RM es mejor para la caracterización tisular y extensión lesional. (Fig. 1)

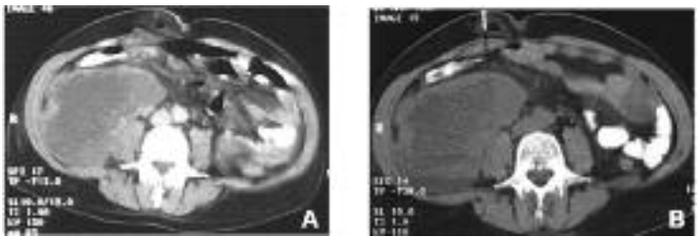

Fig. 2. A) Tomografía computada con contraste por vía oral y endovenoso. Gran absceso retroperitoneal con origen en el músculo psoas derecho.
B) Id. Punción diagnóstica.

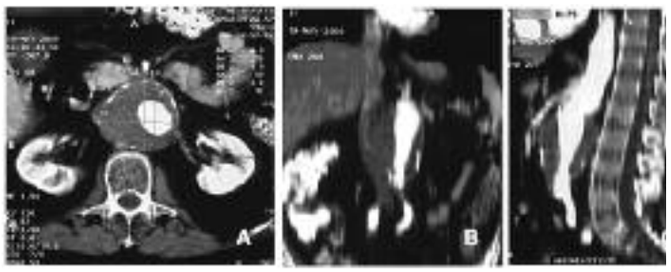

Fig. 3. Gran aneurisma de aorta abdominal con trombosis y calcificación de la pared.
A) Tomografía computada corte axial.
B) Reconstrucción tomográfica. Corte coronal.
C) Reconstrucción tomográfica. Corte sagital.

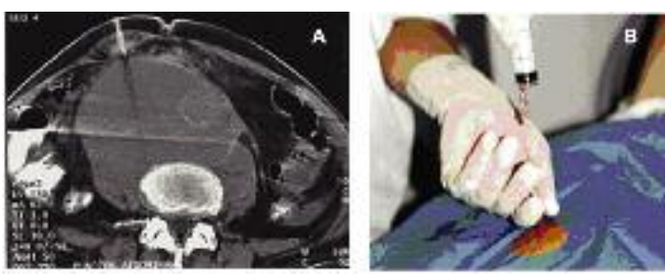

Fig. 4. A) Tomografia computada. Corte axial. Gran tumor retroperitoneal (linfoma). Incluye la aorta que se distingue por calcificaciones en la pared.
B) Punción diagnóstica guiada por tomografía.

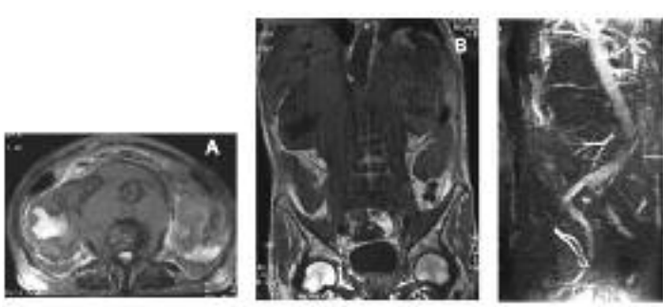

Fig. 5. A) Resonancia magnética. Corte axial. Id. a fig. 4 A, pero se observa mejor la aorta en medio del tumor (signo de la aorta flotante).
B) Resonancia magnética. Corte coronal. En este plano se observa la aorta solo en la parte superior y los músculos psoas.
C) Angioresonancia. Gran desplazamiento de la aorta abdominal por el linfoma.

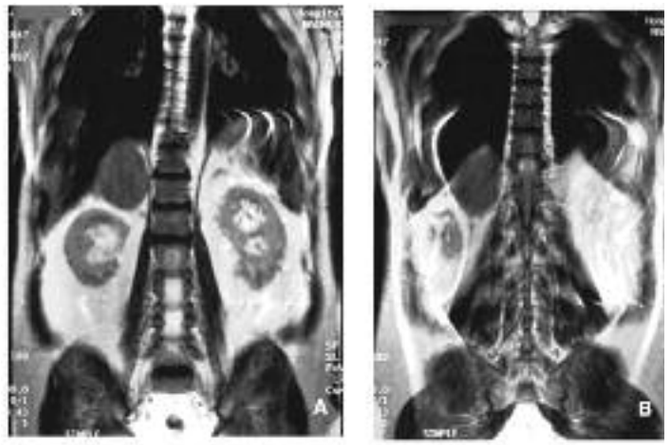

Fig. 6. A) Resonancia magnética. Corte coronal. Tumor suprarrenal derecho. Comparar con suprarrenal izquierda.
B) Id. Corte coronal más posterior.

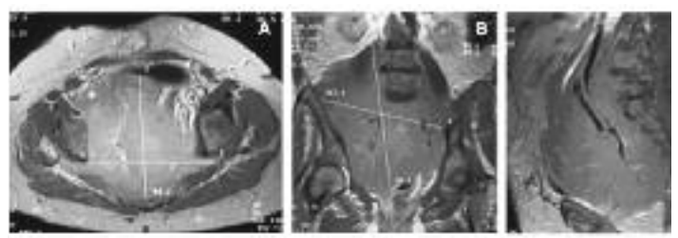

Fig. 7. A) Resonancia magnética. Corte axial en pelvis. Gran tumor retroperitoneal (rabdomiosarcoma) que hacia la parte anterior desplaza vejiga.
B) Id. Corte coronal.
C) Id. Corte sagital.

En cuanto a los abscesos y hematomas, la ecografía tiene una baja especificidad y una sensibilidad aceptable, cercana al 80%. En este sentido, el procedimiento es superado por la TC y RM con porcentajes cercanos al 90 y 95%, respectivamente. La TC no distingue Hematoma de Absceso, en cambio la RM nos identifica el proceso en un porcentaje que supera el 95%. (Fig. 2)[33-28].

En el estudio de las afecciones de los grandes vasos, podemos ver que la TC y RM sobrepasan por muy poco la sensibilidad diagnóstica de la ecografía. En este aspecto las diferencias oscilan entre el 80% de la ecografía, al 90 y 95% de la TC y la RM, respectivamente. Diferente es en cuanto a la especificidad del estudio, ya que la TC y la RM se acercan al 100%, superando por casi un 20% a la ecografía. (Fig. 3)[27-25-4].

En el estudio de los ganglios linfáticos, la linfografía es el método de máxima fiabilidad, 82 al 93%. La ecografía distingue ganglios de 2 o más cm. de diámetro, mientras que la TC y la RM los identifica en tamaños un poco menores. En la descripción de la arquitectura ganglionar ningún otro método superó a la linfografía[14].

En los linfomas la TC y la RM no tienen diferencias en ninguno de los aspectos considerados, aunque la TC tiene ventajas en el control evolutivo de la enfermedad. (Figs. 4 y 5).

En tumores malignos de las suprarrenales la sensibili-

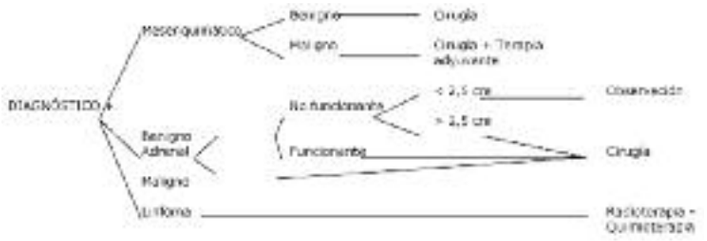

Cuadro Nro. 3. Tratamiento de las neoplasias retroperitoneales

dad de la TC es del 90%, similar a la de la RM; este alto porcentaje de la RM se reitera en los adenomas de las suprarrenales. (Fig. 6)[31-6].

Para las distintas afectaciones del psoas, la sensibilidad de la TC y la RM son extremadamente altas, acercándose al 100%. Por el contrario, la especificidad es mediocre para ambos métodos. (Fig. 7)

TRATAMIENTO

En el caso de los tumores de origen mesenquimático el tratamiento es siempre la resección quirúrgica, agregándose la terapia adyuvante para los de estirpe maligna.

Para los tumores adrenales, la decisión terapéutica no depende sólo de la benignidad o malignidad tumoral, sino también de su característica funcionante o no, y de su tamaño. En los tumores benignos no funcionantes, menores de 2,5 cm., se realiza seguimiento con observación. El resto, tumores benignos no funcionantes mayores de 2,5 cm., benignos funcionantes o malignos, se tratan mediante escisión quirúrgica.

Los procedimientos quirúrgicos en los linfomas quedan reducidos sólo a los estudios biópsicos, en tanto que el tratamiento es patrimonio de la quimio y/o radioterapia.

VÍAS DE ABORDAJE QUIRÚRGICO

Los tumores que asientan en el espacio retroperitoneal pueden ser abordados por diferentes vías de acceso. Estas pueden ser:

- Anterior (Vía Abdominal)
- Posterior
- Lateral
- Postero lateral (combinación de las anteriores)
- Videoscopía

Cada una de ellas, con sus diferentes variedades de acceso.

Analizaremos, en forma sucinta, las diferentes posibilidades:

VÍA ANTERIOR

A) Incisión Mediana. La incisión xifopubiana ofrece la posibilidad de un acceso amplio y seguro al retroperitoneo, con una movilidad sencilla de las vísceras intrabdominales. Esta incisión puede también hacerse menos extensa y prolongarse sólo hasta más o menos 5 cm. por debajo del ombligo, empero nosotros preconizamos la xifopubiana cuando hemos decidido el abordaje por la línea media.

B) Incisión Transversal. Supraumbilical, con una curvatura de concavidad inferior. Este tipo de incisión es la llamada en "boca de horno", que se extiende de la línea axilar anterior de un lado, hasta su extremo opuesto y a 4 - 5 cm. por debajo del reborde costal en forma paralela al mismo.

C) Incisión Oblicua. corre desde el reborde costal izquierdo en el punto medio entre el apéndice xifoides y la línea axilar anterior y se extiende hasta el flanco derecho. Una vez seccionados los planos superficiales, y una vez abierto el peritoneo, habrá dos tácticas diferentes según se pretenda abordar el lado derecho o izquierdo del retroperitoneo supramesocolónico.

Derecho: Para poder acceder al retroperitoneo, se efectúa el despegamiento coloepiploico y se rechaza el colon hacia abajo y hacia dentro. Agregando la maniobra de Kocher el duodeno páncreas es desplazado hacia la línea media y abajo hasta visualizar la vena cava inferior y el borde derecho de la aorta. El hígado se desplaza hacia arriba y afuera. Si lo que se tiene que exponer es la glándula suprarrenal derecha, se la investigará en el triángulo abierto hacia arriba y afuera, formado por la cara inferior y el borde interno del polo inferior del riñón.

Izquierdo: Para poder llegar a la transcavidad de los epiplones se puede acceder:

- A través del epiplón menor.
- A través de una brecha intergastrocolónica.
- Utilizando la zona avascular de una arcada del mesocolon transverso de dimensiones favorables.
- Realizando el decolamiento coloepiploico y el descenso del ángulo esplénico rechazándolos hacia abajo y afuera. El estómago se lleva hacia arriba y adentro.

Una vez en la transcavidad se identifica el borde superior de cuerpo y cola del páncreas, palpando la arteria esplénica. Se investiga el polo superior y borde interno del riñón. Por dentro de éste, se encuentra la suprarrenal.

Si la mayor exteriorización del tumor se encuentra por debajo del mesocolon, hay dos alternativas a considerar: si el tamaño no es muy grande, y emerge a nivel del mesocolon, tiene la posibilidad de seccionar el peritoneo posterior a través de una zona avascular; la segunda alternativa, es la de incidir el peritoneo en el espacio parietocólico, más favorable, y movilizar el colon hasta sobrepasar los límites de la neoplasia. Es una manera de evitar la lesión de los vasos

colónicos. Las relaciones del uréter y el riñón con el tumor deben ser cuidadosamente revisadas para evitar posibles lesiones. En general el uréter se encuentra en contacto con la pared anterior del tumor y rechazado hacia afuera o hacia la línea media.

Los lipomas son los tumores que con mayor posibilidad pueden englobarlos.

Ventajas: Nos permite una visualización amplia y esto facilita la táctica. Permite, además, la exploración y la eventual intervención quirúrgica en órganos bilaterales (suprarrenales) y a ambos lados de la línea media, facilita el estudio de la extensión del tumor y sus relaciones con órganos vecinos; se puede verificar la existencia de metástasis a distancia o la presencia de tejidos aberrantes y posibilita la realización de segundas operaciones.

Desventajas: La exploración del retroperitoneo supramesocolónico derecho es dificultosa en los obesos y en las hepatomegalias.

En los tumores de la suprarrenal derecha, la exéresis presenta dificultades técnicas, por cubrir la vena cava inferior, la parte interna de la glándula; este inconveniente se agrava si se suma la presencia de una vena capsular media corta.

D) Vía anterior extraperitoneal. La incisión se extiende del borde externo de a vaina del recto anterior del abdomen hasta el extremo anterior de la XII costilla. Este acceso, poco práctico, permite una exploración limitada a una zona, y da un campo estrecho, lo que ha hecho su uso poco frecuente[12-30].

VÍA POSTERIOR

El paciente se encuentra en decúbito ventral flexionado sobre el abdomen, con el fin de exponer mejor el espacio costoilíaco.

Incisión: La misma sigue una línea vertical, ligeramente oblicua hacia abajo y afuera. Se inicia en un punto situado a 5 ½ cm. de la apófisis espinosa de la XII vértebra dorsal y termina en la cresta ilíaca, a unos 10 cm. de la línea media. Seccionada la piel y el tejido celular subcutáneo, llegando al gran dorsal, se incide justamente con el serrato menor, hasta llegar a la XII costilla. Esta es resecada hasta la articulación costovertebral, se busca y libera el fondo del saco pleural. Se lo reclina hacia arriba. Se secciona el ligamento de Henle, el diafragma y el músculo transverso. Se diseca hacia delante hasta llegar a la celda renal, que no se abre. El riñón es llevado hacia afuera y abajo. Se explora la región. La suprarrenal se encuentra en el espacio limitado por el fondo del saco pleural, el polo superior del riñón y su borde interno.

Puede llegarse a esta zona por vía transdiafragmática extrapleural o infradiafragmática.

Ventajas: Permite ampliar la incisión, el campo operatorio es satisfactorio, los planos incididos hasta llegar a la región son pocos, preservando su inervación y la cicatrización. Es excelente y permite la deambulación precoz.

Desventajas: Imposibilita la exploración del abdomen; ofrece dificultades en pacientes con gran musculatura; expone a la apertura de la cavidad pleural y, la posición que debe adoptar el paciente, puede crear dificultades anestésicas[13].

VIA LATERAL

El paciente debe ser colocado en decúbito lateral; la mesa quebrada a nivel del flanco opuesto hace que se extienda al máximo el espacio costo-ilíaco del lado a operar. Las incisiones son generalmente combinadas con un segmento torácico y otro abdominal. La incisión torácica se hace siguiendo la dirección de las dos últimas costillas, que pueden o no resecarse. La Incisión abdominal se extiende hasta el borde externo de la vaina del recto anterior del abdomen; seccionados los músculos anchos del abdomen, se penetra en el espacio retroperitoneal y se rechaza el peritoneo hacia adelante y adentro.

Ventajas: Es una vía de rápido abordaje, y el campo operatorio es bueno para la exploración de esa región.

Desventajas: Permite sólo una exploración limitada a la zona. No permite la exploración del abdomen en los casos de metástasis. Tampoco se puede utilizar cuando es necesaria la exploración o eventual intervención en órganos bilaterales. Se puede abrir, accidentalmente, la cavidad pleural.

VÍA TORÁCICA

Incisión toracofrenolaparotomía. Se incide en los planos superficiales y musculares siguiendo la dirección del espacio intercostal, hasta llegar al punto medio de la línea xifoumbilical. Se abre la cavidad pleural y se reclina el pulmón. Se abre el diafragma y se accede al retroperitoneo.

Ventajas: Da un muy buen campo. Permite la extirpación de tumores de gran tamaño. La laparotomía permite la exploración abdominal.

Desventajas: En el lado derecho, el hígado puede dificultar la exploración. La apertura de la cavidad pleural obliga a un cuidado post-operatorio para mantener una correcta reexpansión pulmonar. No permite exploraciones y operaciones bilaterales[26].

VIDEOSCOPIA

La videoscopía permite acceder al espacio retroperi-

noneal por dos vias: laparoscopia y retroperitoneoscopía.

LAPAROSCOPIA

La laparoscopía constituye una vía transperitoneal para solucionar patologías que asientan en el ERP.

Ha habido una evolución progresiva con esta técnica quirúrgica que permite enfrentar con mayor seguridad los distintos problemas que se presentan.

Para explorar laparoscopicamente el retroperitoneo, se coloca al paciente, una vez anestesiado, en decúbito lateral de 45°, sostenido con tela adhesiva ancha a la mesa de operaciones y un cojín en el dorso. En esta posición se gira la mesa hasta dejar al paciente en decúbito dorsal, lo cual permite realizar el neumoperitoneo.

La técnica recomendada para realizar el mismo es la abierta, esto es con una pequeña laparotomía umbilical a través de la cual se introduce un trocar de Hasson y un sistema óptico de 0°. Se realiza un examen completo del abdomen y luego se colocan los trócares de trabajo; uno de 10 mm subcostal en la línea media clavicular y otro de 5 mm en un punto equidistante entre la espina ilíaca anterosuperior y el ombligo. Estos dos trócares son los clásicos en cualquier operación que aborde el retroperitoneo.

Una vez colocados los trócares, se vuelve a rotar la mesa para que el paciente quede en decúbito lateral. Esta maniobra permite desplazar las asas en sentido medial para la disección del retroperitoneo, al incidir la flexión peritoneal del colon; el cual es también desplazado hacia la línea media.

Hecho esto se colocan dos trócares de 10 mm en el flanco correspondiente. El cirujano trabaja desde el abdomen del paciente y utiliza los trócares de trabajo para manejar una pinza y una tijera de disección, de preferencia de los del tipo rotatoria. Finalizadas estas maniobras se inicia el abordaje de la patología que asienta en el espacio retroperitoneal.

La posición del paciente es esencial en esta cirugía y la adopción de la posición en decúbito lateral, con rotación de la mesa operatoria según se necesite, es de primordial importancia ya que ello permite obviar la contaminación potencial del campo operatorio al evitar el movimiento del paciente una vez que se colocan los trócares abdominales anteriores. Por otra parte permite recolocar al paciente en decúbito dorsal al terminar la cirugía.

Ventajas: Rapido abordaje minimamente invasivo del ERP. Menor dolor postoperatorio. Disminucion del tiempo de internacion. Se evitan las complicaciones relacionadas con la pared abdominal.

Desventajas: Necesidad de abordar la cavidad peritoneal y de desplazar las asas intestinales y el colon. En el caso de grandes tumores es posible realizar la disección de los mismos, pero se debe agregar una incisión complementaria para la exceresis tumoral.

RETROPERITONEOSCOPIA

En 1969, Bartel realizó la primera publicación sobre retroperitoneoscopía[10-11]. Posteriormente otros autores, como Witmoser, Hald, Wurtz y otros, comunicaron sus experiencias personales.

A partir de 1991, con los progresos técnicos logrados y fundamentalmente la explosión en el desarrollo de la videoendoscopía, se vio impulsada fuertemente la técnica de la retroperitoneoscopía.

Para la cirugía que necesita abordar el ERP, se coloca al paciente en posición de lumbotomía clásica. Se hace una pequeña incisión de 2 cm en la línea medio axilar, entre el reborde costal y la cresta ilíaca y se separan las fibras musculares hasta llegar hasta la fascia lumbar. Se abre la fascia y se diseca el ERP. Se introduce luego un balón de disección, que se hace con el dedo de un guante quirúrgico anudado sobre una sonda Nelaton N° 16. La disección del ERP se logra por una distensión del balón con 800 ml de suero fisiológico.

Se retira el balón y se coloca un trocar de Hasson a través del cual se introduce un sistema óptico de 0°. Con esto se rechaza al peritoneo bajo visión directa y se logra un mayor espacio que se mantiene distendido con CO2 a una presión de 10 a 12 mm Hg. Los trócares restantes se colocan según el procedimiento a realizar.

Ventajas: Respecto de la vía transperitoneal, es la de evitar problemas vinculados con la separación intestinal, que es la razón principal por la cual nunca o casi nunca se ven íleos después de procedimientos retroperitoneales.

La anatomía es muy constante, una vez adquirido destreza en el manejo del procedimiento, los elementos a investigar pueden ser hallados con facilidad.

Desventajas: Si el espacio retroperitoneal ha sido explorado con anterioridad, las adherencias harán impracticables la posibilidad de la retroperitoneoscopía. En principio todas las precauciones relativas a la laparoscopía transperitoneal son todavía más válidas en este abordaje mini invasivo.

La identificación del uréter es fundamental, que debe ser ubicado en todos los casos de abordaje por videoendoscopía. No recomendamos las maniobras de transiluminación ureteral, porque han demostrado no ser efectivas y además ocasionar accidentes, como la quemadura de uno o ambos uréteres por exposición prolongada a la iluminación intraureteral.

En resumen: el espacio retroperitoneal puede ser explorado endoscópicamente; sólo válido para una campo quirúrgico virgen. Creemos conveniente no intentarlo nunca en reoperaciones.

Técnica: El enfermo es puesto en posición supina sobre la mesa de operaciones. Siempre se debe vaciar la vejiga con la colocación de una sonda.

La colocación de los campos estériles debe permitir una amplia exposición de los cuadrantes abdominales. Como en toda cirugía laparoscopia o videoasistida, se debe disponer de una mesa complementaria con los instrumentos necesarios, por la posibilidad de conversión de la cirugía. Para obtener el neumoperitoneo, el acceso a la cavidad peritoneal se hace con una aguja de Veres o con visualización directa y aplicación de un trocar al modo de Hasson. Luego de realizada la insuflación se introduce el laparoscopio hacia la cavidad peritoneal y se inspecciona. Los trocares restantes se aplican bajo visión directa. El primer trocar de 10 mm se inserta en la línea media, a mitad de camino entre el ombligo y la sínfisis pubiana. Luego le sigue la introducción de dos trocares de 5 mm para los accesos laterales, uno en cada cuadrante inferior, a mitad de camino entre el ombligo y la cresta ilíaca. Si se lo considerara necesario podrá aplicarse otro trocar de 10 mm o de 5 mm en forma lateral. Luego de aplicados los trocares se coloca al paciente en Trendelemburg, lo que permite el desplazamiento del intestino hacia cefálica. Se inclina la mesa en dirección contraria a la de la resección. Tiene la ventaja de aumentar el desplazamiento intestinal y aumentar la visualización del área a resecar. El cirujano se debe colocar, como en la cirugía clónica, del lado opuesto al área de resección planificada[32].

En todos los casos de resección quirúrgica de los tumores retroperitoneales de origen mesenquimático, es necesario que la cirugía esté realizada por un cirujano de gran experiencia, ya que el futuro de la enfermedad dependerá casi exclusivamente de la primera operación; será el cirujano actuante quien determinará con su juicio crítico la extensión de la resección, es así que pasamos a definir lo que consideramos resección completa, parcial, visceral, etc.

RESECCIÓN COMPLETA

Una resección completa implica la ausencia de tumor visible al finalizar la cirugía, a juicio del cirujano actuante.

RESECCIÓN PARCIAL

Es el tumor residual visible al término de la cirugía.

RESECCIÓN VISCERAL

La definimos como cualquier resección de órgano incluyendo entre los mismos al riñón, páncreas, colon, bazo, suprarrenales y estómago.

RECURRENCIA LOCAL

Se define como una masa localizada en el sitio de la intervención previa. La recurrencia local multifocal fue incluída como recurrencia local.

METÁSTASIS A DISTANCIA

Las metástasis a distancia fueron definidas como metástasis visceral o sarcomatosis retroperitoneal.

MORTALIDAD TUMORAL

Se define como muerte relacionada con el tumor. Los pacientes muertos por otras causas no se incluyen dentro de la mortalidad tumoral.

La resección quirúrgica completa en la presentación primaria tiene la mejor posibilidad de una mayor supervivencia a largo plazo. Con seguimientos por tiempos prolongados, queda claro que la recurrencia continuará ocurriendo y que un intervalo libre de enfermedad de 5 años no significa curación.

Los pacientes con resección inicial incompleta, con menos de 50 años de edad y tumores de alto grado, tienen indicación de terapia adyuvante con quimioterapia.

BIBLIOGRAFÍA

1. APESTEGUI C., SAAD E., LUCIANI W., JUL A., SAUBIDET G.: Tumores Retroperitoneales. Rev. Argent. Cirug. 42:322, 1982.
2. APESTEGUI, C.: "Tumores retroperitoneales". Revista Argentina de Cirugía. Número extraordinario relatos LXIX Congreso Argentino de Cirugía. 73 - 167. 1998.
3. APESTEGUI, C.; SAAD E. y col. Premio Bienal Avelino Gutierrez año 2001 de la Academia Nacional de Medicina: Anatomía quirúrgica del espacio retroperitoneal en relación con los estudios por imágenes.
4. ARRIVÉ L., BRUNEREAU L., ZETTOUN F., TUBIANA J. M.: Guide d'interpretation en IRM. Edit Masson. 1998.
5. BRAASCH J.W., MON A.B.: Primay Retroperitoneal Tumors. Surg. Clin. N. Am. 47:663, 1967.
6. BRUNETON J.N., PADOVANI B., Imagerie en endocrinologie. Edit. Masson. 1999.
7. CHESBROUGH RM, BURKHARD TK, MARTINEZ AJ, BURKS DD., Gerota versus Zuckerhandl: the renal fascia revisited. Radiology 1989 Dic; 173(3): 845-6.
8. CONGDON ED, EDSON JN: The cone of renal fascia in the adult white male. Anal Rec. 80:289, 1941.
9. DONHAUSER J.L., BIGELOW N.M.: Primary Retroperitoneal Tumors. Arch. Surg. 71:234, 1955.
10. FERNÁNDEZ CRUZ L., BENROCH G., TORRES E.: Technical Aspects of Adrenalectomy Via Operative Laparoscopy. Surg. Endosc. 8: 1348, 1994.
11. GAGNERNER M., LACROIX A., BOLLE E.: Laparoscopic Adrenalectomy. Surg. Endosc. 7:122, 1993.
12. HARRINSON T.S.: Acceso por vía anterior. Técnicas Quirúrgicas Ilustradas. Vol. 2 (3): 21. Salvat Editores.
13. HUNT T.K.: Acceso por Posterior. Técnicas Quirúrgicas Ilustradas. Vol. 2 (3): 3. Salvat Editores.
14. JING B.S., WALLACE, SORNOZAD. Metastases to retroperitoneal and pelvis lymph nodes. Computed tomography and lynphangiography. Radiol. Clin. North Am., 1982; 20: 511-530.
15. JOHNSO, A. M.; REARLS, M.M. y GRIMES O.F.: Primary Retroperitoneals Tumors. Am. J. Surg. 88: 155, 1954.
16. MEYERS MA, WHALEN JP, PEELE K y col.: Radiologic features of extraperitoneal effussions: An anatomic approach. Radiology:104:249, 1972.
17. MEYERS MA: Dynamic Radiology of the Abdomen: Normal and Pathologic Anatomy, 4th ed, pp 219-342: New York, Springer -Verlag, 1994.
18. MICHANS, J.R.: Tumores Retroperitoneales (excluyendo los renales). XXIV Congreso Argentino de Cirugía.
19. MIETTINEN M, LASOTA J. Gastrointestinal stromal tumors: analysis of clinical and pathologic factors. Am Surg 2001; 67:135-7
20. MILLER J., CRAPO L.: The Biochemical Diagnosis of Hypercortisolism. The Endocrinologist, 4: 9-15, 1994.
21. MITCHELL CAG: The renal fascia, Br J Surg 147: 257, 1950.
22. NEUMAN, M.R., RINK, B.D.: Primary Retroperitoneal Tumors. A summation of Thirty three cases. Arch. Surg., 60:879, 1950.
23. ORTH D., KOVAKS W. y Debold R.: The Adrenal Cortex: 489-620, en: Williams R: Textbook of Endocrinology. Sixth Edition. W.B. Saunders Company. Philadelphia PA, Estados Unidos, 1992.
24. PACK G.T., TABAH E.J.: Primary Retroperitoneal Tumors. A study of 120 cases. Ins. Abstr. Surg. 99:209-313, 1954.
25. PAPANICOLAU N., WITTEMBER J., FERRUCCI J.F., y col. Preoperative evaluation of abdominal aortic aneurysms by computed tomography. AJR, 1986, 146, 711-715.
26. RAKER J.W.: Vía de Acceso Toráxico Abdominal. Técnicas Quirúrgicas Ilustradas. Vol. 2 (3): 51. Salvat Editores.
27. RUBIN G.D. Three dimensional helical Ct angiography. Radiographics. 1994. 14. 905-912.
28. Scanner Helicoidal principes et modalités practiques d´utilisation. Edit. Masson. 1997.
29. TOBIN CE: The renal fascia and it´s relationship to the transversalis fascia:Anal Rec 89: 295, 1944.
30. VAW HERDEN J.A.: Acceso Bilateral por Vía Anterior. Técnicas Quirúrgicas Ilustradas. Vol. 2 (3): 43. Salvat Editores.
31. WARSHZWSKY R., Bow S.N., Waldbaum R.S. y col.: Bladder pheochromocytoma with MR correlation, and comput assist tomogr., 13: 714, 1989.
32. WEISNAGEL J., GAGUER M., BRETON G., POMP A., LACROIX A.: Laparoscopíc Adrenalectomy. The Endocrinologist 6:169-178, 1996.
33. WEISSLEDER R., ELIZONDO G., WITTEMBERG J. y col. Ultra small, Supramagnetic iron oxide: an intravenosus contrast agent for assesing lymph nodes with MRimaging. Radiology 175: 494, 1990.