RESECCIONES HEPÁTICAS

JORGE RAÚL CIRIBÉ
Profesor Adjunto de Clínica Quirúrgica de la Facultad de Ciencias Médicas. Universidad Nacional de Rosario.
Jefe del Equipo de Trasplantes Hepáticos del Instituto Cardiovascular de Rosario.
Cirujano del Sanatorio Parque de Rosario (Santa Fe, Argentina)

PRINCIPIOS GENERALES

El mejor conocimiento anatómico, más los avances médicos y tecnológicos de las últimas décadas, han hecho que la cirugía hepática actualmente pueda efectuarse con una muy baja morbimortalidad y se hayan ampliando las indicaciones.[16-18-24-30]

1) INDICACIONES

Las principales indicaciones están dadas por los tumores hepáticos malignos primitivos o metastáticos donde la cirugía puede ofrecer, sobrevidas prolongadas y en algunos casos curación. Tumores del 1/3 superior de la vía biliar, enfermedades de la vía biliar como enfermedad de Caroli o litiasis biliar intrahepática, tumores benignos sintomáticos, complicados, o con posibilidad de transformacion maligna como el adenoma o el cistoadenoma, lesiones quirúrquicas graves de la vía biliar o traumatismos, y más recientemente las resecciones correspondientes a los trasplantes hepáticos con donante vivo.[30]

2) TIPO Y MAGNITUD DE LA RESECCIÓN

El tipo de resección a efectuar estará relacionado a:

a) Naturaleza de la lesión. Los tumores hepáticos benignos pueden ser resecados con mínimo o nulo márgen de parénquima hepático sano (Enucleación).[37] Mientras que en las lesiones malignas es deseable un margen de parénquina hepático sano, no menor de 1 cm. lo que se obtiene mejor con segmentectomías.[37] En determinados casos por la vecindad a estructuras vasculares importantes esta exigencia presentaría la necesidad de resecar gran cantidad de parénquima hepático sano. En estos casos un margen menor puede ser aceptable.[38]

b) Historia natural de la enfermedad. Es conocido que los tumores hepáticos primitivos como el hepatocarcinoma, especialmente si asienta sobre un hígado cirrótico tiene una importante posibilidad de tener un origen multicéntrico y un alto índice de recidiva, como también ocurre con los tumores metastáticos.

Por lo tanto, si el tamaño y la situación anatómica del tumor lo permiten deberán efectuarse resecciones oncológicamente satisfactorias, pero lo más económicas posibles por la eventualidad de tener que efectuar re-resecciones.[1-17-20-34]

c) Número, tamaño y situación anatómica de la o las lesiones. Respecto a este item habrá que evaluar que es más conveniente; si efectuar una resección que incluya varias lesiones o efectuar más de una resección, incluso resecciones bilobares a los fines de preservar parénquima sano.[17-20-34]

En casos especiales considerados clásicamente irresecables por tamaño, ubicación o bilateralidad de las lesiones, Bismuth y colaboradores demostraron que en combinación con quimioterapia agresiva, algunas lesiones pueden convertirse en resecables y algunos pacientes pueden beneficiarse con una resección en dos tiempos.[9-17-34]

d) Función hepática. En pacientes con hígado sano puede ser factible resecar hasta el 80% del parénquima y especialmente cuando la mayor parte del hígado que se reseca es tumoral y el hígado remanente está hipertrofiado. De no ser así existe un riesgo importante de insuficiencia hepática. En estos casos la embolización portal pre-operatoria del segmento o lóbulo a resecar, permite su atrofia y la hipertrofia compensadora del parénquima no embolizado[3-22-36]. Esto hace resecables, lesiones consideradas previamente irresecables y disminuye la posibilidad de insuficiencia hepática post-operatoria.

En los pacientes cirróticos dependerá del grado de suficiencia hepática (Child Pugh).

Solamente los considerados Child A pueden afrontar resecciones mayores; los Child B pueden sobrellevar resecciones menores y a los Child C se los considera inoperables.

Los donantes vivos para trasplante hepático toleran la resección de hasta el 60-70% del parénquima.

CIRIBE J; **Resecciones hepáticas.**
Cirugía Digestiva, F. Galindo, www.sacd.org.ar, 2009; IV-424, pág. 1-31.

3) EVALUACIÓN PRE-OPERATORIA

La evaluación pre-operatoria consistirá en: 1) una evaluación del estado general de salud del paciente identificando factores de comorbilidad asociados a la patología en cuestión (función cardiovascular, función respiratoria, función renal, función hepática, estado nutricional, coagulación, presencia de ictericia, colangitis, diabetes, etc.) y en la corrección de las anomalías que pudiesen existir. 2) evaluación de la naturaleza de la lesión y en casos de patología maligna, de la extensión de la enfermedad y de la resecabilidad.[13-16]

a) Respecto a la naturaleza de la lesión los métodos de diagnóstico actuales (Ecografía, Doppler, TAC, RMN) sumado a las características clínicas, datos de laboratorio y marcadores tumorales en la mayoría de los casos hace presumir la etiología de la misma, y si de esta evaluación surge una indicación quirúrgica clara, no es necesario efectuar una biopsia por punción, ya que puede ser insuficiente para aclarar el diagnóstico y puede complicar lesiones hipervasculares.[16]

No obstante creemos que la punción biopsica con aguja fina puede efectuarse en casos considerados inoperables, y en casos muy dudosos donde el resultado anátomo-patológico puede significar un cambio de conducta.[16].

b) En casos de patología maligna primitiva o secundaria deberá estudiarse la extensión de la enfermedad mediante TAC de tórax, TAC o RMN de abdomen y pelvis, Centellograma óseo de cuerpo entero, Endoscopias en casos especiales y eventualmente (Tomografía por emisión de positrones) P.E.T. scans. De detectarse focos de probable enfermedad extrahepática, deberán ser biopsiados para su confirmación y luego de un análisis minucioso del caso con otros profesionales: radiólogos, oncólogos, radioterapeutas, se determinará la conveniencia o no de efectuar el tratamiento quirúrgico (Ej. metástasis hepática y pulmonar de cáncer de colon).[13-16-37]

c) Respecto a la resecabilidad de las lesiones, también los métodos de diagnósticos por imágenes actuales ya mencionados permiten conocer con bastante precisión el tamaño, número, ubicación anatómica de las lesiones. Su relación con la vasculatura y la vía biliar intrahepática así como las anomalías anatómicas y el eventual compromiso de estas estructuras.

Adicionalmente permiten conocer atrofia e hipertrofia de los lóbulos hepáticos, compromiso de la vasculatura aferente y eferente, compromiso de órganos vecinos y posibles focos de enfermedad extrahepática.[13-37]

Si a esto agregamos el advenimiento de técnicas derivadas de la experiencia adquirida en transplante hepático, fundamentalmente en lo referido a las reconstrucciones vasculares y biliares, vemos que los antiguos límites de la resecabilidad se han ampliado enormemente.

De esta manera lesiones que otrora eran consideradas irresecables por comprometer (vena cava, venas suprahepáticas, vena porta) hoy pueden ser resecadas mediante el reemplazo autólogo o protésico de estas estructuras con técnicas de exclusión vascular total o selectiva in situ o ex situ.[31-48-49-54-57]

Clasificación de Child-Pugh

Hallazgos clínicos/bioquímicos	Score 1	Score 2	Score 3
Bilirrubinemia (mg/100 ml)	1 – 2	2 – 3	> 3
Albuminemia	> 3,5 g/l	2,8 a 3,4 g/l	< 2,8 g/l
Tiempo de Protrombina (prolongación en segundos)	1 – 4	4 – 6	> 6
Ascitis	Ausencia	Leve	Moderada-tensa
Encefalopatía	No	Grado 1–2	Grado 3–
Bilirrubinemia (mg/100 ml) (para cirrosis biliar primaria)	1 – 4	4 – 10	> 10
< 6 Estadio "A",	6 – 9 Estadio "B",	> 10 Estadio "C"	

Cuadro 1. Clasificación de Child-Pugh

Por todo esto creemos, en coincidencia con autores de gran experiencia que la evaluación de la resecabilidad debe ser hecha por cirujanos de mucha experiencia.

Puede considerarse resecable todo tumor que pueda ser extirpado completamente (con márgenes histológicos negativos) dejando un parénquima remanente suficiente, bien perfundido y con adecuado drenaje biliar y venoso.[37] Además la resección puede considerarse con intento curativo cuando no deja enfermedad residual demostrable extra o intra hepática, aunque esto no tiene valor en los casos especiales de resecciones programadas en dos tiempos.

En patología maligna es conocido que la laparoscopia puede detectar enfermedad no diagnosticada pre operatoriamente, que al plantear irresecabilidad hace innecesaria la laparotomía (20-50 %) y hasta en un 40 % de los casos la ecografía intraoperatoria puede detectar lesiones no diagnosticadas por los estudios de imágenes pre operatorio y que pueden contraindicar o hacer cambiar la táctica quirúrgica.[10-37]

TECNICA QUIRURGICA

1. PREPARACIÓN DEL PACIENTE[13-16-20-37-40]

Además del estudio y adecuación de las funciones cardiopulmonares se deben corregir si existen, anormalidades metabólicas, anemia, coagulopatía, etc. En pacientes ictéricos administración de vitamina K, buena hidratación, antibio-

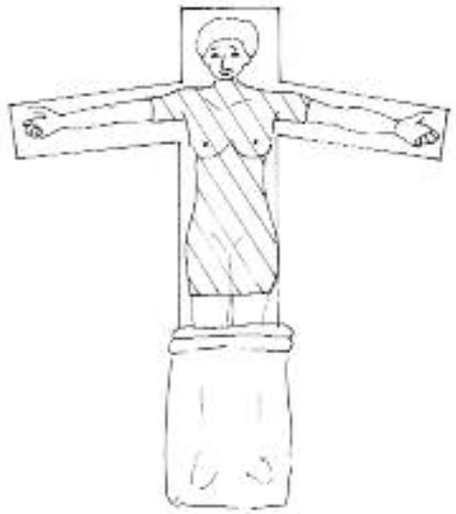

Fig. 1. Posición quirúrgica del paciente. Campo operatorio extendido: ante la posiblidad de extensión de las incisiones o uso de By-pass veno-venoso.

Fig. 2. Protección del pacientes con mantas térmicas.

ticoterapia profiláctica o de acuerdo a cultivos si existe colangitis y/o endoprótesis. En estos pacientes y en los candidatos a grandes resecciones efectuamos además decontaminación intestinal.

2. ANESTESIA[13-20-21-35-52-56-74]

Los problemas más importantes que pueden tener lugar en las grandes resecciones son la hemorragia masiva, la embolia gaseosa, la coagulopatía y la hipotermia.

Por lo tanto es necesario contar con monitoreo contínuo electrocardiográfico y de presión arterial media, presión venosa central, temperatura corporal, diuresis y en casos especiales puede necesitarse también la colocación de un cateter de Swan Ganz para control de la presión capilar pulmonar. Deberá contarse además con por lo menos dos buenos accesos venosos periféricos para reponer volemia y con dispositivos de infusión rápida, si fuera necesario. Para evitar el sangrado importante, durante la fase de transección parenquimatosa deberá controlarse la presión venosa central para que permanezca por debajo de 5 cm H20. Para minimizar el riesgo de embolia gaseosa por lesión de las venas suprahepáticas o cava, deberá contarse con presión positiva de fin de expiración y puede colocarse al paciente en posición de Trendelemburg.

La temperatura corporal se controla mediante un termómetro intraesofágico y deberá mantenerse por encima de 35ºC. para lo cual se usa colchón y mantas térmicas, calentadores de sangre y soluciones y humedificador de cascada de alta capacidad en el circuito ventilador, para mantener una temperatura de 38º en el tubo traqueal.

Para evitar el uso de sangre de Banco es útil la autodonación de 1 o 2 unidades de sangre antes de la cirugía, el uso de técnica de hemodilución durante la cirugía, así como también si se dispone el uso de autotransfusor.

También debe efectuarse un monitoreo de gases en sangre, equilibrio ácido base, electrolitos y diuresis.

Fig. 3. Separador de Steiber

3. POSICIÓN DEL PACIENTE[13-20-37-40]

El paciente debe colocarse en posición supina con los brazos extendidos en ángulo de 90º. Las derivaciones de ECG deben colocarse lejos de la cara anterior y lateral derecha del tórax (Fig. 1).

El campo operatorio debe incluir la parte inferior del tórax y el abdomen hasta debajo del ombligo desde una línea axilar media a la otra. Con este campo y una incisión subcostal bilateral más un componente medial con o sin resección del xifoides pueden efectuarse la mayoría de las resecciones hepáticas. No obstante en situaciones especiales en que puede necesitarse extender las incisiones mediante toracotomía o esternotomía mediana, así como si existe la posibilidad de usar el by-pass veno venoso, el campo debe ser más amplio incluyendo todo el tórax y las regiones axilares e inguinales (Fig. 1 y 2).

El complemento para una buena exposición es un buen re-

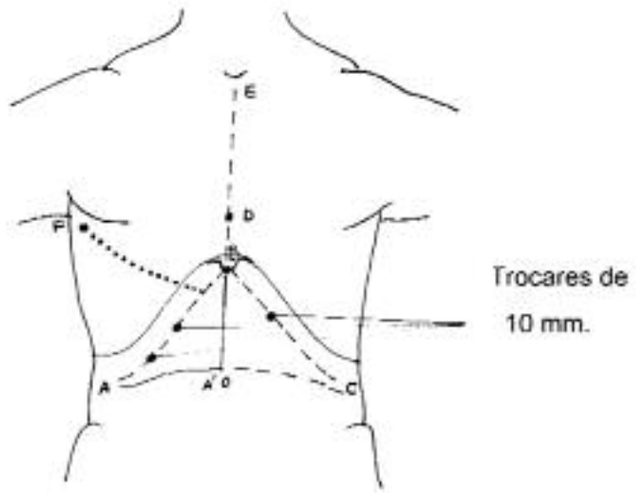

Fig. 4. Ubicación de los trocares para la exploración laparoscopica e incisiones utilizadas en resecciones hepáticas.

Fig. 6. Movilización del lóbulo derecho. Sección del ligamento triangular y coronario derecho con electrobisturí.

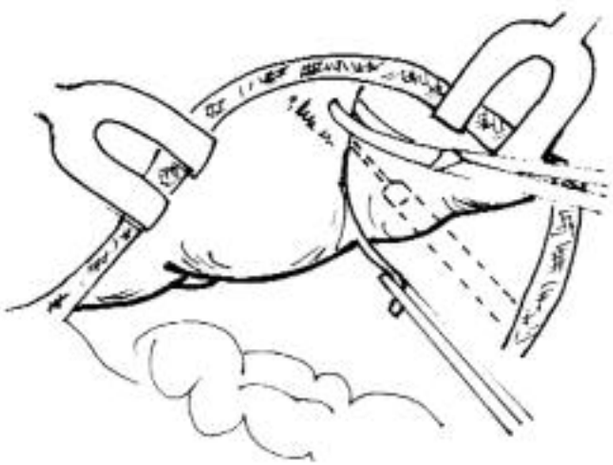

Fig. 5. Sección del ligamento redondo (A) y del falciformecon tijera (B) o electrobisturí (C).

tactor costal ubicado en la cabecera del paciente y fijo a la mesa de operaciones (Rochard o Stieber) y que consiste en un marco rígido donde a su vez pueden fijarse con distinto grado de tensión dos valvas tipo suprapúbicas y otros accesorios (Fig. 3).

4. EXPLORACION ABDOMINAL[13-16-20-37-40]

La exploración abdominal puede iniciarse mediante laparoscopía y en ese caso los trócares pueden ser colocados a lo largo de la línea de la supuesta incisión (Fig. 4).

Si no se constata enfermedad diseminada o irresecable se continúa con una incisión subcostal derecha que luego se ampliará según necesidad (Fig. 4).

Luego de abierto el abdomen se secciona el ligamento redondo entre ligaduras y se incide el ligamento falciforme con electrobisturí separándolo de la pared abdominal anterior hasta el nivel de la vena cava subdiafragmática (Fig. 5).

El o los colgajos superiores que deja la incisión pueden suturarse a la piel del paciente sobre la cara anterior del tórax, de esta manera se facilita la colocación de las valvas retractoras costales.

A continuación se procede a una exploración abdominal palpatoria. Los ganglios del hilio hepático, tronco celíaco y retroperitoneo son palpados y de ser sospechosos son enviados para biopsia por congelación.

El abdomen inferior también es examinado manualmente para descartar enfermedad recurrente. El hígado es palpado en forma bimanual y debe incidirse el epiplon menor para una palpación adecuada del lóbulo caudado (segmento 1). A continuación se efectúa la ecografía intraoperatoria[10] para identificar el tumor, enfermedad adicional no diagnosticada previamente y relación del tumor con las estructuras vasculares intrahepáticas.

Este examen sirve para confirmar los hallazgos preoperatorios, en algunos casos para cambiar la táctica quirúrgica frente a nuevos hallazgos y más raramente identificar enfermedad irresecable.

Si la cirugía es factible se completa la liberación del hígado.[13-37-40] El lóbulo derecho se separa del diafragma mediante la sección del ligamento triangular y coronario derecho hasta exponer toda el área desnuda de dicho lóbulo (Fig. 6). Esta maniobra es facilitada mediante el giro de la camilla hacia la izquierda y la tracción suave por el ayudante del lóbulo hepático derecho hacia la línea media y hacia delante, mientras se tracciona lateralmente con pinza el diafragma.

A nivel del borde inferior del hígado se incide el peritoneo para descubrir la vena cava inferior, teniendo cuidado de no lesionar la glándula supra-renal (Fig. 7). En caso de firme adherencia o invasión del diafragma esta parte puede ser resecada en continuidad con el tumor y usualmente puede ser reparado en forma primaria luego de la resección.

Si se desea tener control de la vena suprahepática derecha deben disecarse, ligar y seccionarse varias pequeñas venas

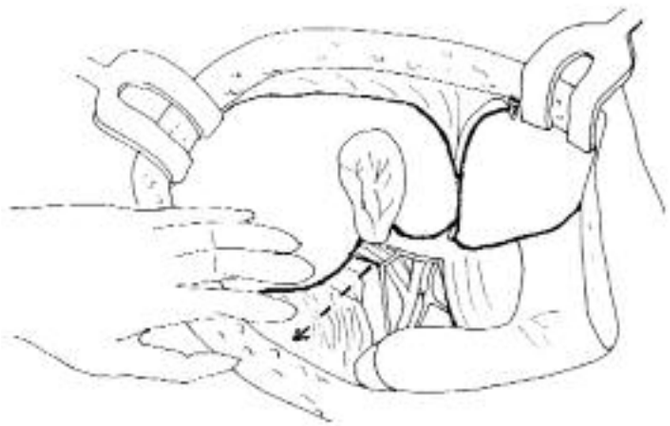

Fig. 7. Movilización del lóbulo derecho. Sección del peritoneo parietal posterior.

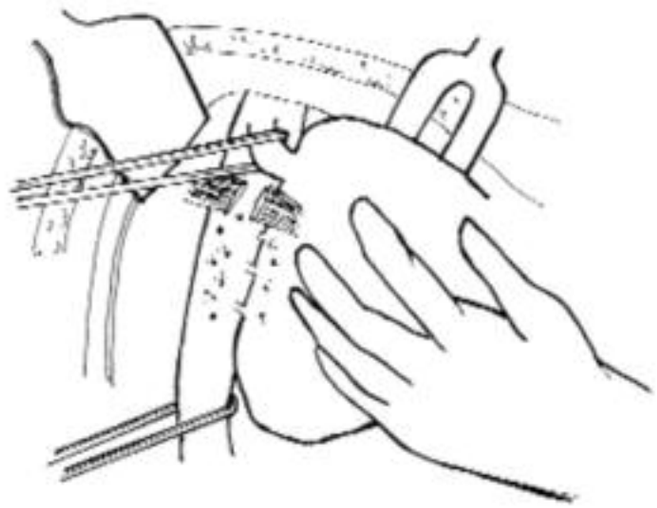

Fig. 9. Ligamento de la vena cava seccionado. Reparo de la vena suprahepática derecha.

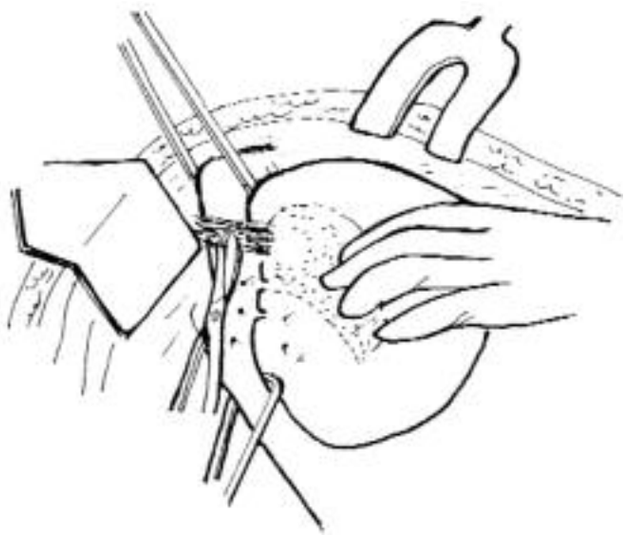

Fig. 8. Exploración de la vena cava inferior. Liberación y ligadura de venas suprahepáticas accesorias y del ligamento de la vena cava.

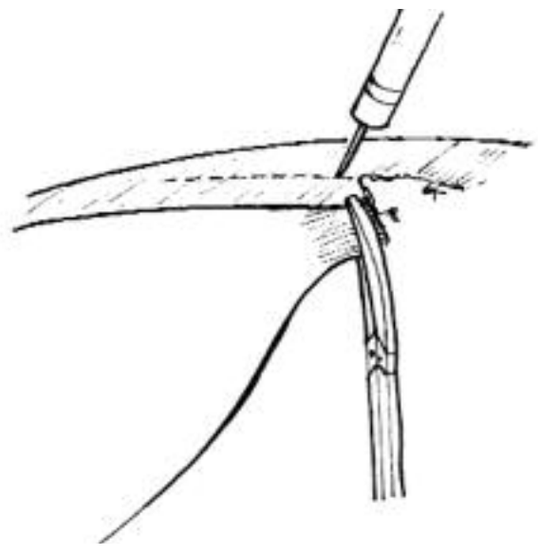

Fig. 10. Movilización del lóbulo izquierdo. Sección del ligamento triangular izquierdo.

suprahepáticas accesorias y un tejido fibroso (ligamento de la vena cava) que se extiende desde el lóbulo caudado a la izquierda de la vena cava, pasando por detrás de la misma y terminando en el segmento 7. Este ligamento frecuentemente contiene parénquima hepático, o pequeños vasos que deben ser hemostasiados (Figs. 8 y 9).

El lóbulo izquierdo del hígado es movilizado mediante la sección del ligamento triangular izquierdo y parte del ligamento coronario a la izquierda de la vena cava, (Fig. 10), teniendo cuidado de no lesionar la vena suprahepática izquierda. A veces debe ligarse y seccionar alguna vena diafragmática que drene en la vena suprahepática izquierda. El epiplón menor debe seccionarse completamente.

5. RESECCION HEPATICA

En toda resección hepática debe evitarse la pérdida hemática importante y las lesiones de la vía biliar del parénquima remanente a los fines de evitar las complicaciones más importantes. Por lo tanto deberán considerarse:

1. CONTROL VASCULAR[13-16-20-37-40]

Es deseable tener un completo control vascular aferente y eferente previo a la sección parenquimatosa del hígado. El control vascular aferente puede lograrse de diversas maneras:

a) Por disección , ligadura y sección de las ramas de arteria hepática y vena porta del lóbulo a resecar fuera del hígado (Lortat- Jacob) (Fig. 11). Es nuestra preferencia en las resecciones mayores regladas.

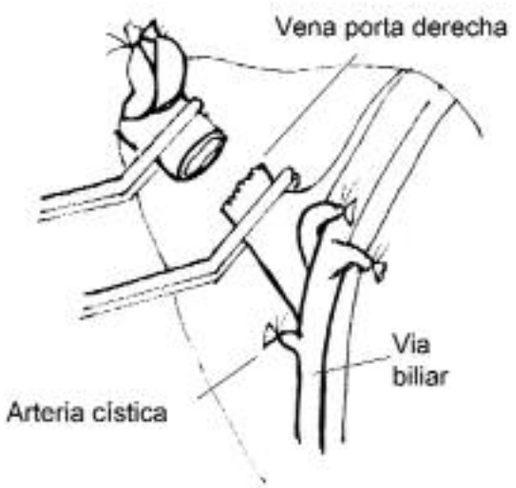

Fig. 11. Control vascular aferente extrahepático (Ootart-Jacob).

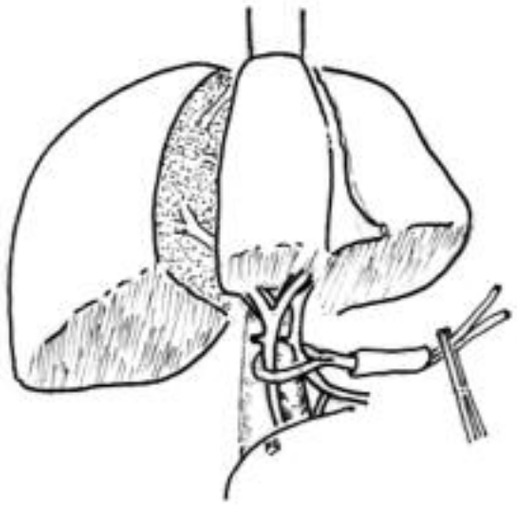

Fig. 13. Maniobra de Pringle. Clampeo total del pedículo hepático

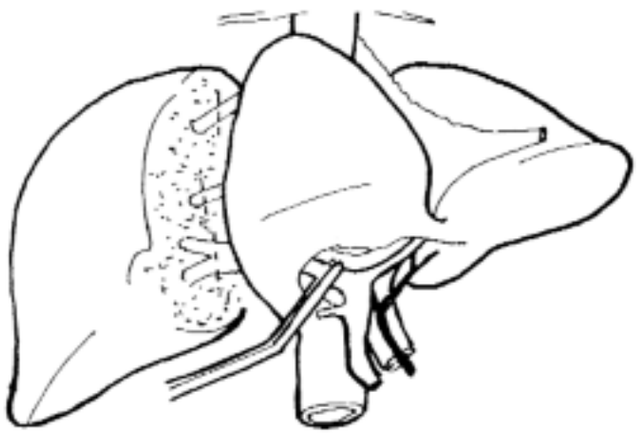

Fig. 12. Hemiclampeo pedicular y control vascular intraparfenquimatoso (Bismuth)

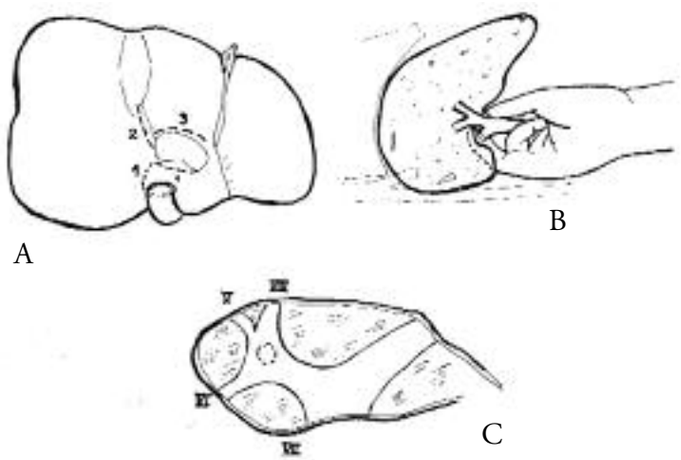

Fig. 14. En la figura anterior poner A B y C. Ligadura pedicular (Lanuois). A) 1 y 2 Sección del parenquima para abordaje del pediculo derecho. 3 y 4 para abordaje del pediculo izquierdo. C) Vsta de las distintas ramas pediculares.

b) Mediante la disección y clampeo de estos elementos fuera del hígado y control intrahepático de los vasos (Bismuth) (Fig. 12). La utilizamos preferentemente en resecciones regladas con tumores cercanos al pedículo.

c) Clampeo de todo el pedículo hepático (maniobra de Pringle) (Fig. 13). Lo que puede efectuarse mediante el uso de un clamp, pero resulta más práctico realizarlo con un torniquete de doble lazada con un cateter y un tubo de drenaje. Esto permite interrumpir o liberar el flujo arterial y portal rapidamente, sin necesidad de colocar o extraer un clamp cada vez y además es atraumático. Es de mucha utilidad en resecciones atípicas, en traumatismos y durante la sección parenquimatosa en resecciones mayores. Aunque ya se hayan controlado el pedículo del segmento a resecar.

En hígado sano pueden efectuarse clampeos de hasta 85 minutos[32] sin consecuencias. Pero actualmente se conoce que el clampeo durante 10 minutos seguido de un descampleo de 10 minutos (Ischemic preconditioning)[64] confiere protección contra una prolongada isquemia mayor a 75 minutos y que para períodos de isquemia más prolongados superiores a 120 minutos, es más útil clampeos intermitentes de 15 minutos seguido de desclampeos de 5 minutos aunque en estos intervalos haya pérdida de sangre en la superficie de sección, que puede yugularse mediante compresión con gasa de la misma.

d) Ligadura pedicular: es un procedimiento descripto por Lanuois[43-44-63] que tiene algunas ventajas sobre disección hiliar (Fig. 14). Luego de efectuada la colecistectomía y bajo una maniobra de Pringle se efectúa una hepatotomía en la base de la fosa vesicular y otra en el proceso caudado paralelo a la vena cava por donde se introducen los dedos del cirujano para rodear el pedículo derecho o izquierdo. Luego

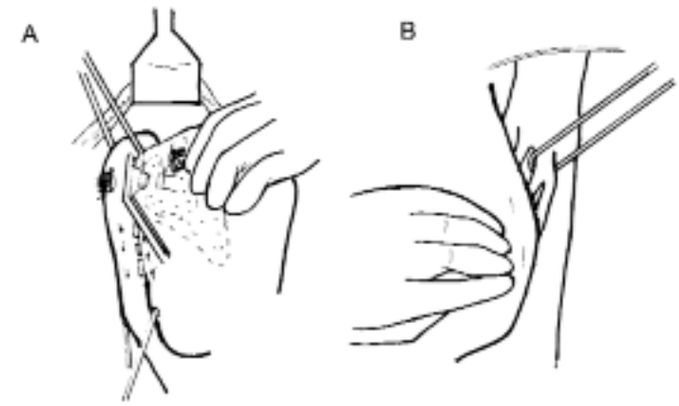

Fig. 15. Control vascular eferene intrahepatico. A) Vena suprahepatica derecha. B) Vena suprahepatica izquierda.

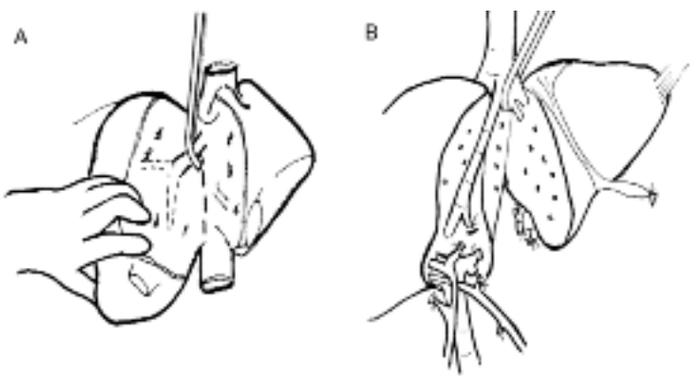

Fig. 16. Control vascular eferente intrahepatico. A) Vena suprahepatica derecha B) Vena suprahepatica media e izaquierda.

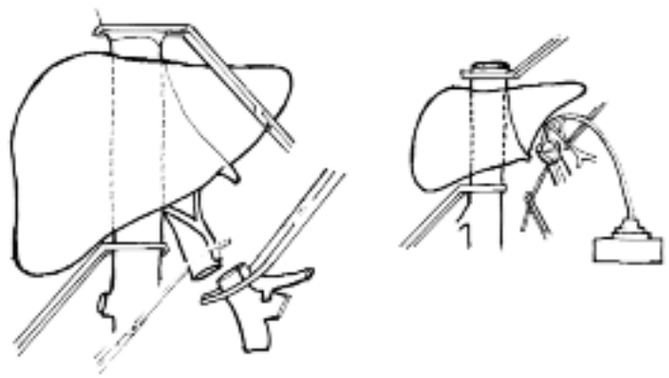

Fig. 17. Exclusión vascular total. A) Higado sano. B) Higado cirrótico (asociado a by pass veno-venoso).

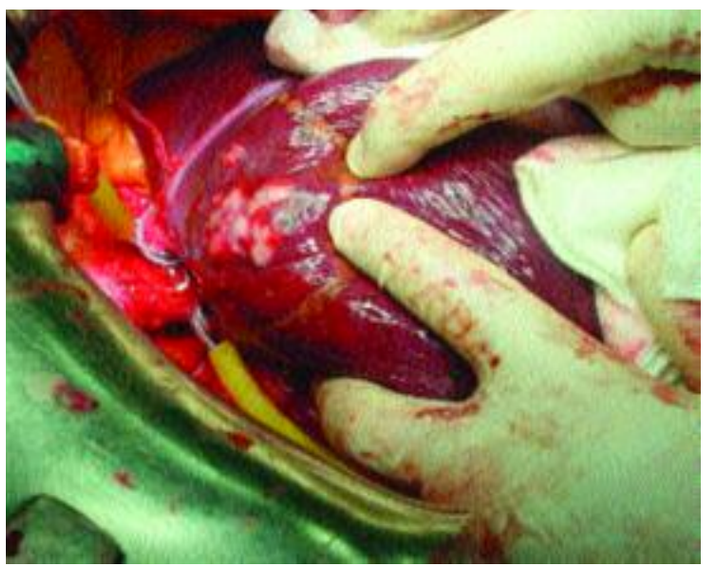

Fig. 18. Exclusión vascular selectiva.

de controlar el pedículo principal especialmente en el lado derecho puede continuarse la disección e identificarse los pedículos anterior o posterior y sus ramas para efectuar resecciones segmentarias.

Este procedimiento debe efectuarse luego de haber ligado todas las venas suprahepáticas accesorias para evitar desgarros y sangrado, aunque puede existir sangrado de ramas de la vena suprahepática media. A esta desventaja se agrega que no es útil para tumores cercanos al hilio.Tiene como ventajas eliminar la disección hiliar, ahorrar tiempo y reducir riesgo de injuria del pedículo bilio-portal contralateral. (Lo utilizamos raramente).

El control vascular eferente puede efectuarse mediante la disección y ligadura de la o las venas hepáticas correspondientes en los casos en que esto es accesible (Fig. 15) en casos de mayor dificultad, puede dejarse para control intraparénquimatoso. (Fig. 16).[13-16-20-36-40]

La exclusión vascular total del hígado (E.V.T.) implica el aislamiento vascular total del mismo mediante el clampeo del pedículo hepático y de la vena cava por encima y por debajo del hígado (Fig.17). Este procedimiento fue descripto por Heaney[28] en 1966, quien además eventualmente agregaba el clampeo de la aorta supracelíaca.

La principal indicación de esta técnica está dada en los casos en que el tumor compromete venas suprahepáticas o vena cava, haciendo difícil su control de otra manera.

Este procedimiento, no está exento de riesgos, no siempre es tolerado, produce importantes trastornos hemodinámicos y de medio interno e incluso existe el riesgo potencial de falla hepática post-operatoria, que está directamente relacionada

con la severidad de hepatopatía pre-existente, el monto de parénquima resecado y el tiempo de isquemia (máximo 70 minutos), por lo cual está contraindicado en cirróticos, donde si puede usarse asociado a by-pass veno-venoso.[11-32-75-76]

Belghiti y colaboradores[6] en un estudio prospectivo no encontraron demasiadas ventajas comparado con la maniobra de Pringle e incluso notaron un mayor número de complicaciones respiratorias y renales restringiendo su uso solamente a lesiones que comprometen la unión cavosuprahepáticas.

Actualmente ha tomado auge una técnica intermedia que combina la maniobra de Pringle con el clampeo selectivo de las venas suprahepáticas fuera del hígado: (Exclusión vascular selectiva) (E.V.S.) dejando libre la vena cava[67-68] (Fig. 18), de esta manera se obtienen los mismos beneficios de la exclusión vascular total sin sus complicaciones permitiendo incluso el reparo o reconstrucción de venas suprahepáticas en su trayecto intrahepático con parches venosos. Esta última técnica es la que preferimos cuando es factible.

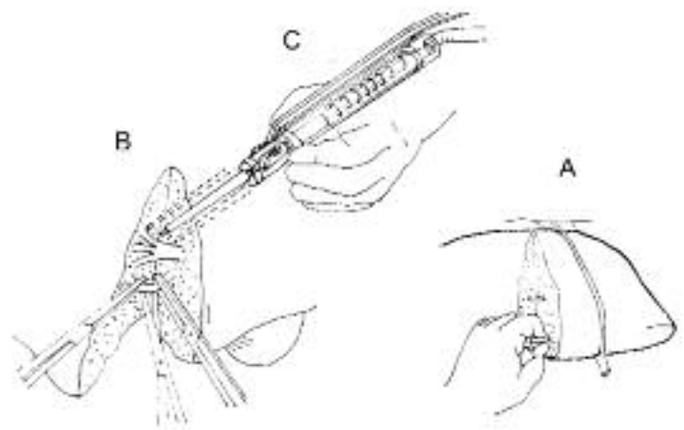

Fig. 19. Sección parenquimatosa primaria, sin control vascular previo. A) Digitoclasia.. B) Kellyclasia. C) Disector ultrasónico.

2. Sección parenquimatosa

Esta es la etapa potencialmente más sangrante de la cirugía y debe prestársele mucha atención para disminuir el sangrado al máximo posible.

El corte del parénquima puede efectuarse de diversas maneras. Podemos enumerar diversas formas: Digitoclasia; "Kellyclasia"; Disector ultrasonido; Bisturí laser; Jet de agua; Electrobisturí; Suction knife; Jet cutting (asistido por corriente de alta frecuencia), bisturí frío, etc.[29-58-60-62-66]

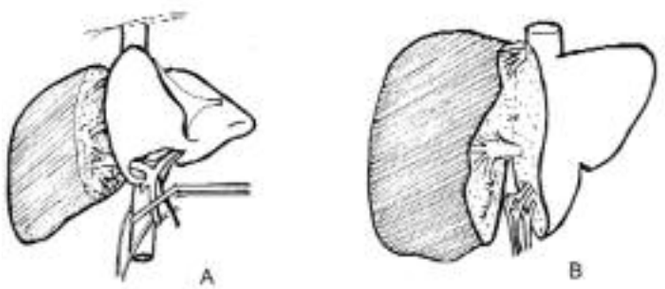

Fig. 20. Sección parenquimatosa secundaria al control vascular. A) Maniobra de Pringle. B) Aberdaje anterior previa ligadura pedicular.

La sección parenquimatosa puede ser:

1) Primaria (sin control vascular previo) (Fig. 19), como lo describiera Tow That Tung o en forma más prolija y delicada, usando Kellyclasia o disector ultrasónico como durante las segmentectomías o hepatectomías de donante vivo relacionado para trasplante hepático.

2) Secundaria al control vascular: a) Aferente solamente (Fig. 21) por maniobra de Pringle, y/o ligadura pedicular como en el abordaje anterior para hepatectomía derecha, b) aferente y eferente: como en la E.V.T. o E.V.S y en menor manera mediante diversas formas de compresión del parénquima remanente (Fig. 22) clamps (Lin)[47]; bandas plásticas (Mies y Raia)[53], o compresión manual.

El control de los vasos intrahepáticos, de acuerdo a su magnitud puede efectuarse mediante electrobisturí, clips, ligaduras, stapler vascular[61], o suturas atraumáticas (Fig. 22).

En la experiencia del autor, luego de haber logrado el control vascular, se marca con electrobisturí la zona de sección y se comienza seccionando el parénquima de esta manera hasta una profundidad variable de acuerdo a la zona hasta encontrar elementos de tamaño no controlable por electrocoagulación (2-3 mm.) en forma segura. Y a partir de aquí se emplea la Kellyclasia ligando con lino fino estas estructuras y si ya se efectuó el control vascular aferente, solamente ligamos el lado del hígado remanente (Fig. 23).

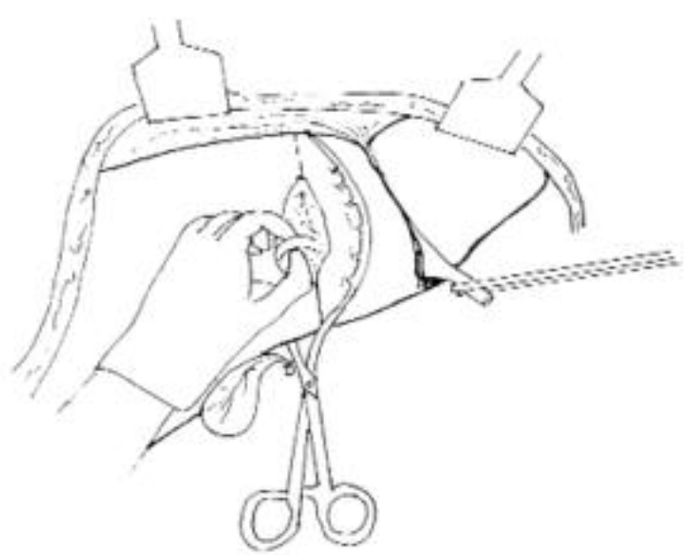

Fig. 21. Sección parenquimatosa secundaria a control vascular aferente y eferente (compresión del parenguima con clamp de Lim).

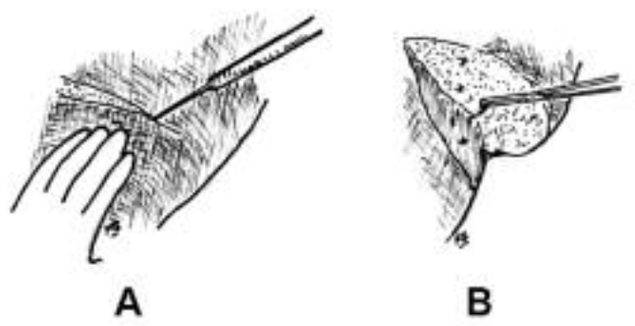

Fig. 22. Control vascular con Stapler (endogia 30V)

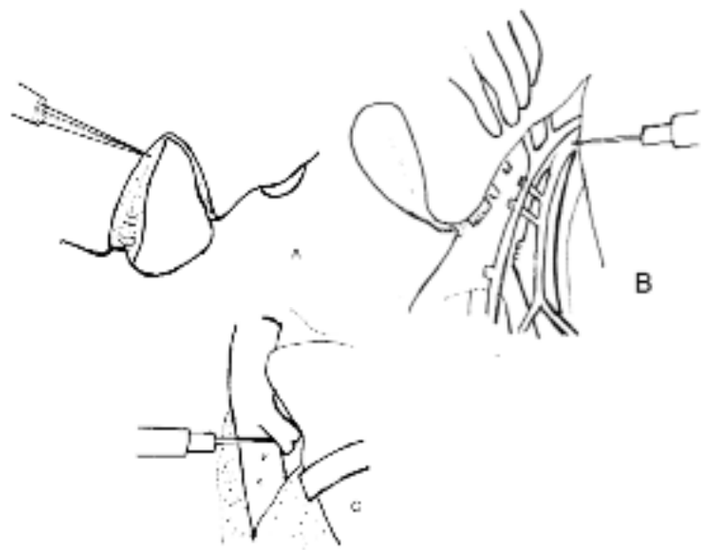

Fig. 24 Disector ultrasónico. A) Resección atípica. B) Disección pedicular. C) Disección de vena suprahepática.

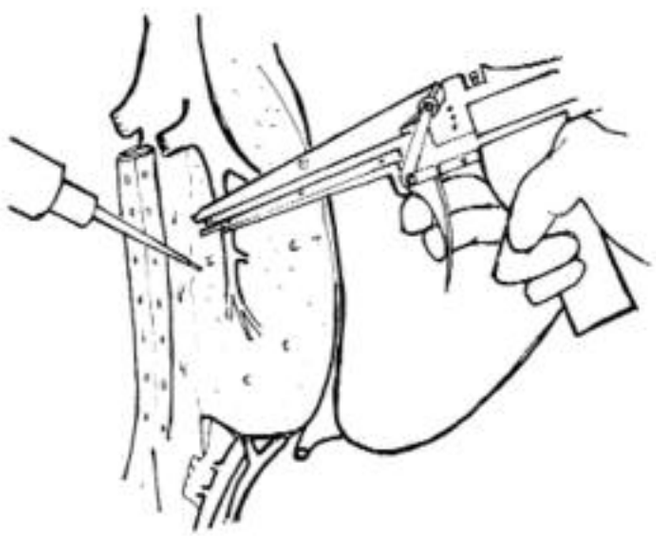

Fig. 23 Disector ultrasónico y clipera automática.

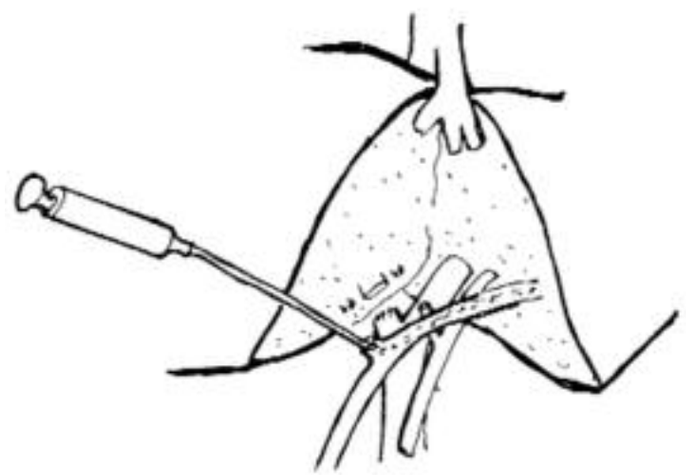

Fig. 25. Control de la bilioestasia. Inyección de solución fisiológica a través del cístico o conducto hepático seccionado.

Ultimamente en algunos casos se usan clips de PDS de distintos tamaños que son más seguros que los metálicos. Se asocian estas maniobras con el empleo intermitente (15 minutos) de la maniobra de Pringle para evitar congestión intestinal .Durante el desclampeo (5-10 minutos), se utiliza la compresión manual del borde y con gasas de la superficie de sección para evitar sangrado. En algunas ocasiones se utiliza el disector ultrasónico, especialmente en resecciones atípicas o cercana al pedículo o a venas suprahepáticas. Es más lento que la Kellyclasia y de difícil aplicación en hígados cirróticos (Fig. 24).

3. Superficie cruenta[13-16-20]

Luego de efectuada la resección hepática se procede a realizar una correcta y prolija hemostasia mediante puntos con finas suturas atraumáticas (Prolene 5-0) y de la biliostasia en la misma forma, siendo de mucha utilidad si se efectuó la colecistectomía el lavaje con solución fisiológica a través del conducto cístico o de otro conducto seccionado para detectar pequeñas pérdidas (Fig. 25).

Si no existe hemorragia activa en algún punto, no conviene insistir demasiado en tratar de cohibir con puntos un pequeño babeo, ya que a veces ocurre, que al pasar o ajustar este punto se lesiona otro vaso y la hemorragia aumenta. (Lo mejor es enemigo de lo bueno). En estos casos es útil efectuar compresión del lecho con gasas humedecidas mientras se efectúan otras maniobras y también el uso si se posee de bisturí de Argon, colas biológicas (Tissucol) o planchas de spangostan o surgicel.

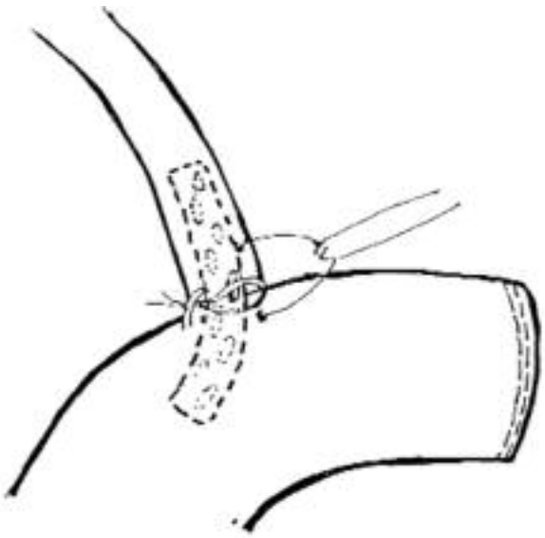

Fig. 26. Stent o drenaje transanastomótico.

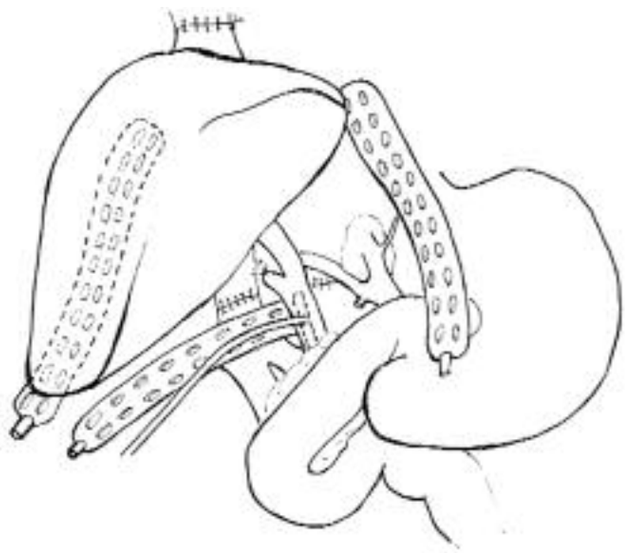

Fig. 27. Tubo en T en la via biliar. Drenajes subfrénico, subhepático y retropedicular.

4. Repaso de la hemostasia, drenajes, cierre

Luego de terminado el tratamiento de la superficie cruenta, se procede a repasar la hemostasia en la superficie retroperitoneal y diafragmática especialmente luego de resecciones derechas. Si se ha efectuado resección diafragmática se procede a su cierre, pudiendo asociarse un drenaje de tórax, aunque si puede lograrse un cierre hermético y mediante la hiperinsuflación pulmonar por parte del anestesista, este drenaje puede evitarse.

Si la resección hepática se acompañó de resección y reconstrucción bilio-biliar o bilio-entérica se evaluará en cada caso la necesidad o no de un drenaje biliar (tubo de Kehr, drenaje transanastomótico, transparietohepático, stent interno, etc.) (Fig. 26 y 27)

Habitualmente se deja dos drenajes uno subfrénico y otro subhepático, que es retropedicular si coexiste reconstrucción vascular o biliar, de no ser así algunos autores no dejan drenajes. Cierre de la laparotomía por planos con sutura contínua reabsorvible (PDS), la piel es cerrada con stapler o con puntos separados o subarticular.

5. Cuidados post-operatorio[24-30-37-56]

Los pacientes son dejados en UTI por uno o dos días.

Luego de grandes resecciones se chequea diariamente durante dos o tres días hemograma, glicemia, creatininemia, electrolitos, fósforo, coagulación (T.P.), bilirrubinemia y enzimas hepáticas.

Se administra un plan de hidratación para reposición de electrolitos y fósforo, requerido para un proceso de regeneración hepática en las primeras 24 - 48 horas.

Los antibióticos se mantienen durante 48 a 72 horas. Los anticoagulantes como profilaxis tromboembólica no son necesarios hasta que se normalice la coagulación.

Se administran bloqueadores de la secreción ácidopéptica y es importante un buen plan de analgesia y fisioterapia respiratoria para evitar complicaciones pulmonares.

La principal complicación en las primeras horas es la hemorragia por lo tanto ante caídas del hematocrito o hemoglobina (menor de 8 mg) o si el tiempo de protrombina es mayor de 17 segundos, deben corregirse con glóbulos rojos y plasma fresco. El débito de los drenajes o un examen ecográfico pueden certificar la hemorragia y estos pacientes deben ser reintervenidos. Habitualmente al segundo día se retira sonda nasogástrica y al tercer día se comienza con una ingesta por vía oral. Si el débito de los drenajes no es importante o bilioso pueden retirarse a partir del tercer o cuarto día. Ascitis y edemas periféricos pueden producirse luego de grandes resecciones que se tratan mediante la restricción de Na, albúmina y espironolactona. La presencia de fiebre o aumento de bilirrubina en presencia de normalización de las enzimas hepáticas sugiere la posibilidad de colección biliar intra-abdominal, que debe ser confirmada mediante ecografía o TAC y drenada percutaneamente. Raramente estos pacientes deben ser reoperados. El tiempo de estadía promedio luego de una resección hepática mayor no complicada es de 7 a 8 días. La presencia de fístulas biliares si existen, generalmente son de bajo débito, no impiden la externación y suelen agotarse espontáneamente

RESECCIONES HEPATICAS

Resecciones hepáticas mayores

Corresponden a la resección de 3 o más segmentos.

Se describen aquí las técnicas clásicas para su mejor comprensión.

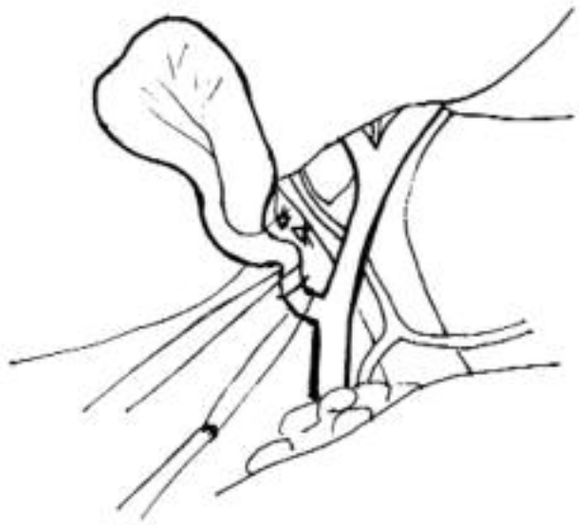

Fig. 28. Disección, ligadura y sección de la arteria y conducto cístico.

Fig. 30 Ligadura y sección de la arteria y conducto hepático derecho.

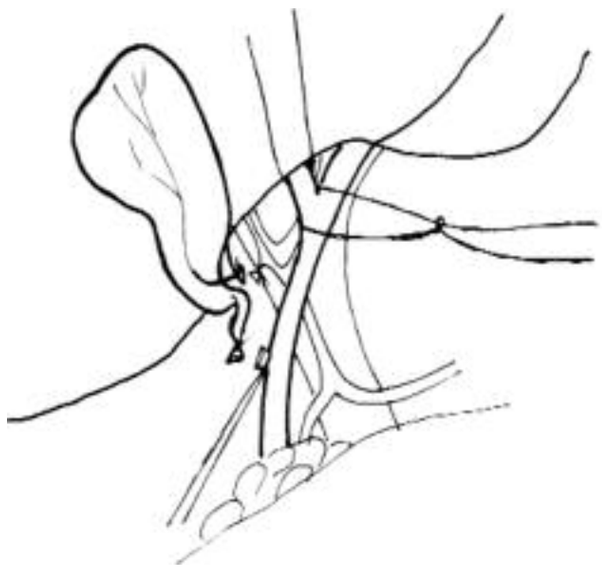

Fig. 29. Liberación y ligadura del conducto hepático derecho

1. HEPATECTOMÍA DERECHA

Significa la resección de todo el parénquima ubicado a la derecha de la vena suprahepática media e incluye los segmentos 5, 6, 7 y 8.[13-37-40]

Luego de efectuada la movilización hepática se procede al control vascular aferente a nivel del epiplon menor, para lo cual se levanta el hígado traccionando del ligamento redondo y la vesícula.

Se incide el peritoneo en el borde derecho del epiplon menor. Se procede a la disección, ligadura y sección de arteria y conducto cístico (Fig. 28).

Si resulta sencillo se procede a la disección, ligadura y sección del conducto hepático derecho.

La tracción de la ligadura del conducto cístico y de la ligadura proximal del conducto hepático derecho hacia la izquierda permite una mejor exposición de los vasos subayacentes (Fig. 29). Si la disección del conducto hepático derecho resultara dificultosa se abandona, para evitar lesiones del confluente biliar o del conducto hepático izquierdo y se deja para controlarlo en forma intraparenquimatosa lo cual es mucho más seguro.

Se procede a la disección, ligadura y sección de la arteria hepática derecha que generalmente pasa por detrás del colédoco (Fig. 29). Debe también reconocerse si existe una arteria hepática derecha proveniente de la arteria mesentérica superior que transcurre en ubicación póstero-lateral al colédoco para su ligadura y sección.

Antes de proceder a la ligadura de estos elementos debe asegurarse mediante palpación que no exista compromiso de la irrigación del lóbulo hepático izquierdo, mediante el clampeo transitorio de los elementos.

La tracción de la arteria hepática común y de la vía biliar hacia la izquierda facilita la disección de la rama derecha de la vena porta (Fig. 31), la cual puede seccionarse entre clamps vasculares y suturar el muñon proximal con sutura vascular, mientras que el muñon distal puede ligarse mediante un punto por transfixión para evitar que se deslice la ligadura.

En casos en que la rama derecha se divida precozmente, sus ramas pueden ligarse por separado.

El extremo proximal de esta vena también puede ser tratado mediante doble ligadura siendo la más distal por transfixión para evitar deslizamientos (Fig. 32). Ver las otras formas de control vascular, las cuales deberán adaptarse a cada caso en particular. El control vascular eferente de la vena suprahepática derecha de acuerdo a las circunstancias también puede efectuarse (Fig. 22) fuera del hígado, preferentemente y si no es dificultoso o de lo contrario en forma intraparenquimatosa al final de la sección (Fig. 33).

Cuando se hace el control extrahepático debe rotarse el lóbulo hepático derecho hacia la izquierda y hacia arriba por el

Fig. 31 Disección de la rama derecha de la vena porta.

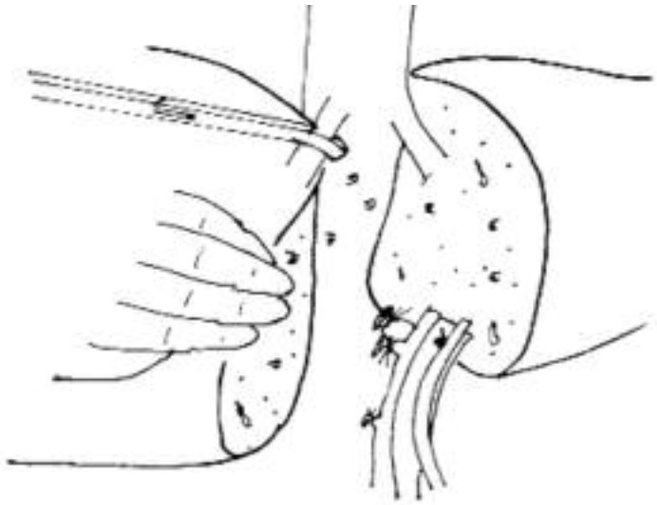

Fig. 33 Control intrahepático de la vena suprahepática derecha

Fig. 32. Ligadura y sección de la rama derecha de la vena porta.

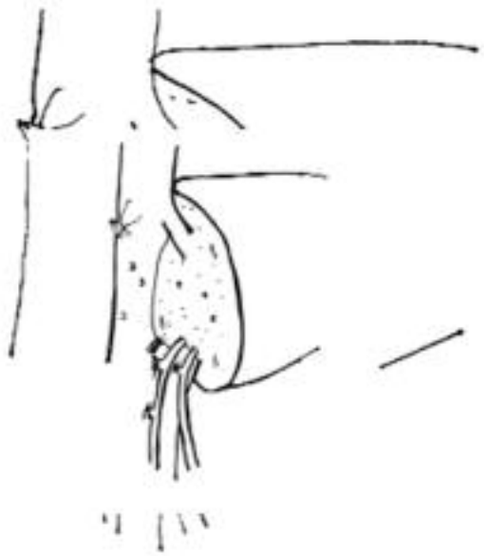

Fig. 34. Hepatectomía derecha terminada.

ayudante, deben ligarse y seccionarse varias venas suprahepáticas accesorias del lóbulo caudado y lóbulo derecho.

Debe disecarse y seccionarse entre ligaduras el "ligamento de la vena cava" que puede tener vasos y sangrar.

La disección de la vena suprahepática derecha debe hacerse con instrumental romo, alternativamente desde la parte póstero-lateral y desde la parte anterior disecando el tejido fibroso que separa el hígado de la vena cava, entre la desembocadura de la vena suprahepática derecha y vena superior media. Una vez que la vena suprahepática derecha es reparada puede seccionarse entre clamps y cerrarse con sutura vascular (3 o 4-0). También puede dejarse reparada para controlarla en forma intraparenquimatosa, en casos de corto recorrido extrahepático o ligarse sin seccionarse y luego volver a ligarse en forma intraparenquimatosa (Fig. 33). Este aislamiento vascular del lóbulo derecho provoca una línea de demarcación vascular en su superficie que va desde la vena cava a la fosa vesicular.

La línea de sección parenquimatosa se marca en la superficie del hígado (si la patología tumoral lo permite) un centímetro a la derecha de dicha demarcación a los fines de disminuir el sangrado durante la sección para lo cual también suele asociarse maniobra de Pringle en forma interrumpida por períodos de 15 minutos. En algunos casos especialmente en tumores ubicados medialmente, la línea de sección parenquimatosa puede dirigirse sobre o hacia la izquierda de la vena suprahepática media (ecografía intraoperatoria). En estos casos hay que estar preparados para poder controlar la misma en forma independiente (E.V.S.)[67-68] o mediante el control de la vena cava inferior suprahepática en forma subdiafragmática o intrapericárdica.[55] En estos casos conviene tener reparada la vena cava antes de comenzar la sección parenquimatosa.

La sección parenquimatosa y el tratamiento de la superficie cruenta se efectúa como ya se ha mencionado (Fig. 34).

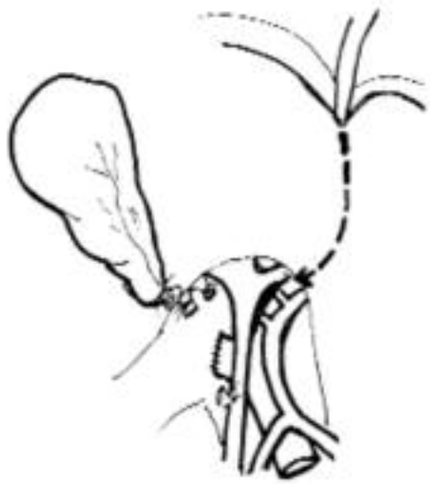

Fig. 35. Exposición de la sutura umbilical. Sección del puente de parénquima con electrobisturí.

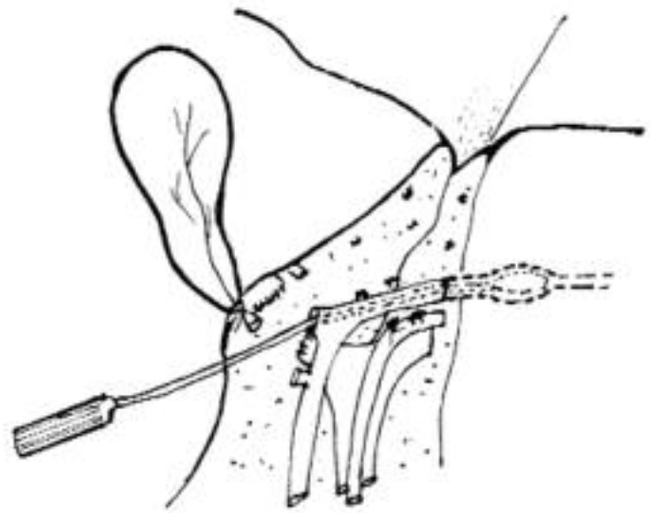

Fig. 37. Maniobra para evitar lesionar el hepático izquierdo. Colocación de un tutor a través del conducto hepático derecho seccionado.

Fig. 36. Sección de elemnetos vasculares del segmento IV respetando ls ramas izquierdas de la arteria hepática, vena porta y via biliar.

2. LOBECTOMÍA HEPÁTICA DERECHA O TRISEGMENTECTOMÍA HEPÁTICA DERECHA DE STARZL[13-37-40-71]

Significa la resección de todo el lóbulo derecho (Segmentos 5, 6, 7 y 8), más la parte medial del lóbulo izquierdo (Segmento 4). Es decir todo el parénquima que se encuentra a la derecha del ligamento falciforme. La movilización hepática en estos casos debe ser completa como ya fue descripta.

Luego de efectuar todas las maniobras de control vascular aferente y eferente como para realizar una hepatectomía derecha se presta atención a:

Un paso fundamental para el control vascular del segmento 4 es reconocer y visualizar claramente la cisura umbilical del hígado.

Mediante la tracción hacia arriba del ligamento redondo se examina la cara inferior del hígado y se localiza la cisura umbilical que muchas veces está oculta por parénquima hepático que a manera de puente une el segmento 3 con el segmento 4 (Fig. 35).

Luego de seccionar este puente con electrobisturí podemos ver claramente el ligamento Teres que corre a unirse con la rama izquierda de la vena porta.

Hay que tener sumo cuidado en preservar intactas las ramas principales de arteria hepática izquierda y rama izquierda de vena porta desde sus orígenes hiliares hasta la cisura umbilical, por lo tanto la disección debe ser siempre en un plano medial a la cisura umbilical, disecando, ligando y seccionando los pequeños vasos y conductos que se dirigen al segmento 4 (Fig. 36 y 37), esta línea de sección se une con otra que comienza en cara anterior a la derecha del ligamento falciforme y progresa hacia abajo. Una maniobra interesante para evitar lesionar el conducto hepático izquierdo, puede ser colocar un probe a través del conducto hepático derecho o cístico seccionados[14], (Fig. 38). Luego de la sección de estos vasos el segmento 4 comienza a ponerse cianótico pero antes de profundizar la sección parenquimatosa, si no se ha hecho antes en la etapa de liberación hepática conviene asegurarse poder controlar las venas suprahepáticas derecha, media e izquierda o la vena cava suprahepática en prevención de accidentes que pudiesen ocurrir (Fig. 38). A continuación se profundiza el plano de sección hacia la vena cava encontrando en el camino la vena suprahepática media que debe ser ligada y seccionada antes de su unión con la vena suprahepática izquierda si es que tienen una desembocadura en común (Fig. 39).

Por último si no se ha controlado la vena suprahepática derecha también se lo hace en este momento intraparenquimatoso (Fig. 40).

En presencia de grandes tumores del lóbulo hepático de-

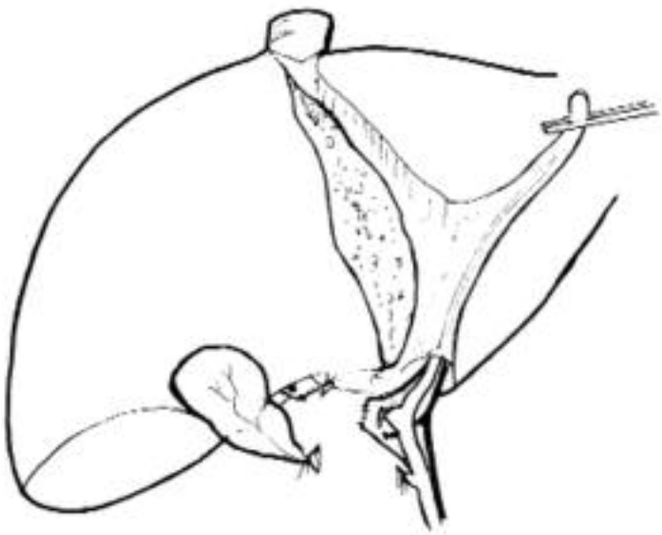

Fig. 38. Profundización del plano de la sección a la derecha del ligamento falciforme.

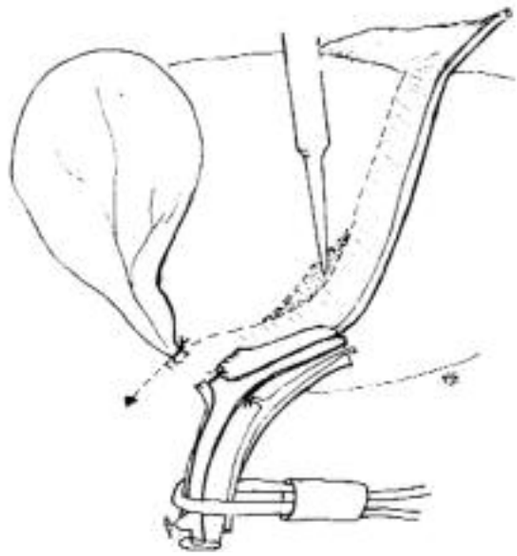

Fig. 40. Después de estar controlado el pedículo derecho, sección parenquimatosa con ultrasónico más maniobra de Pringle intermitente.

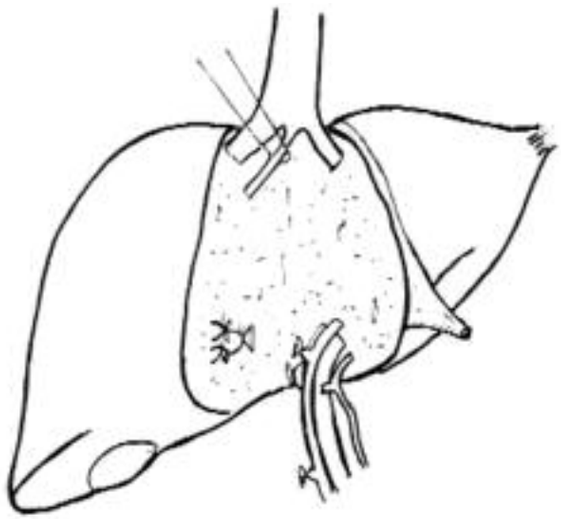

Fig. 39. Control intrahepático de la vena suprahepática media. Posteriormente se liga la vena suprahepática derecha.

recho cuando:

1) la rotación del lóbulo se vea dificultada por gran tamaño del tumor, o porque el tumor está adherido al retroperitoneo y al diafragma.

2) cuando la lesión comprime directamente la vena cava.

3) aún cuando la movilización sea posible pero provoque isquemia del lóbulo remanente por rotación y acodamiento del ligamento hepatoduodenal.

En estos casos puede ser más conveniente optar por un "abordaje anterior" descripto por Lai en 1996.[4-42]

Luego de efectuar la disección hiliar con ligadura y sección de los elementos vasculares del pedículo derecho, se marca en la superficie del hígado con la ayuda de la ecografía intraoperatoria el curso de la vena suprahepática media.

Luego de acuerdo a que se efectúe una hepatectomía derecha o una trisegmentectomía derecha se realiza otra marcación, a la derecha o izquierda del plano de la vena suprahepática media. Con el uso del disector ultrasónico si se dispone, o mediante Kellyclasia se comienza la sección parenquimatosa siguiendo el plano elegido (pudiendo ayudarnos el uso de la maniobra de Pringle en forma intermitente) (Fig. 40), hasta controlar todos los elementos vasculares y biliares intersegmentarios y de acuerdo al caso la vena suprahepática derecha, o derecha y media. Si el lóbulo caudado se planea resecar junto con la pieza operatoria el plano de sección parenquimatosa unirá la marca en la superficie anterior del hígado y la muesca existente entre el lóbulo caudado y el lóbulo hepático izquierdo.

Al finalizar la sección parenquimatosa el lóbulo caudado es retraído hacia la derecha (Fig. 41), en conjunto con el resto de la pieza para exponer, ligar y seccionar los vasos suprahepáticos accesorios que desaguan en la cara anterior de la vena cava.

Terminada esta desconexión vascular, la pieza operatoria puede movilizarse y separarse de sus otras adherencias si existieran (Fig. 42)

Belghiti y colaboradores publican en el 2001 la llamada "Liver Hanging Maneuver"[5] como un seguro abordaje para una hepatectomía derecha sin movilización del hígado.

Consiste en pasar, mediante una disección roma y ciega una cinta o cateter entre la cara anterior de la vena cava y el parenquima hepático, justo por la parte media de la cara anterior de la vena cava, donde teoricamente en un espacio de aproximadamente 1 cm. de diámetro y 4 cms.de longitud desde el borde inferior del hígado hasta el borde superior, entre la desembocadura de la vena suprahepática derecha y la vena suprahepática media no existen venas hepáticas accesorias (Fig. 43).

El autor considera que esta maniobra luego de concretada es muy útil porque expone mejor el plano de sección, facilita el control hemostático, protege la vena cava y permite seguir

Fig. 41. Progresión de la resección. Se despega el lóbulo caudado ligándose los vasos venosos que van a la cava inferior.

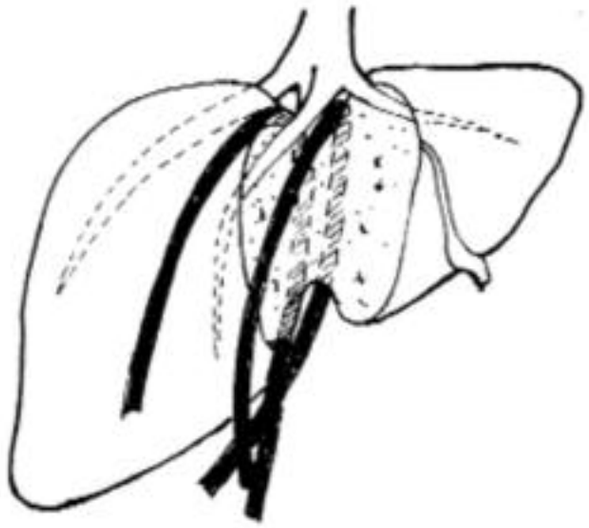

Fig. 43. Abordaje para una hepatectomía derecha. Hanging Maneuver. Pasaje de cinta o cateter siliconado entre la cara anterior de la vena cava inferior y parenquima hepatico a la derecha o izquierda de la vena suprahepática media.

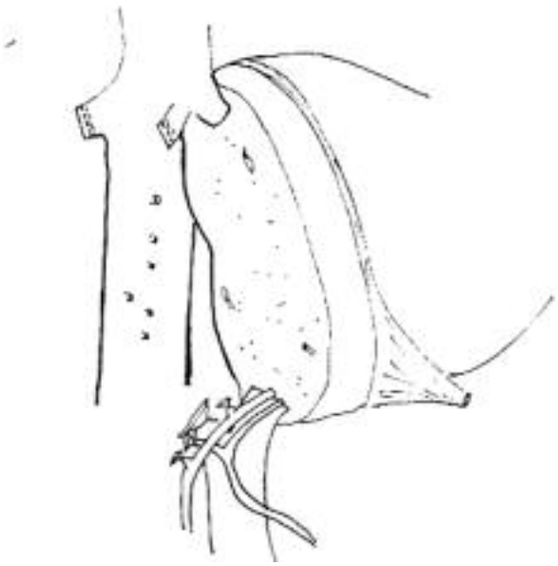

Fig. 42. Resección terminada, luego de haber controlado las venas suprahepáticas en forma intraparenguimatosa y resecado el lóbulo caudado.

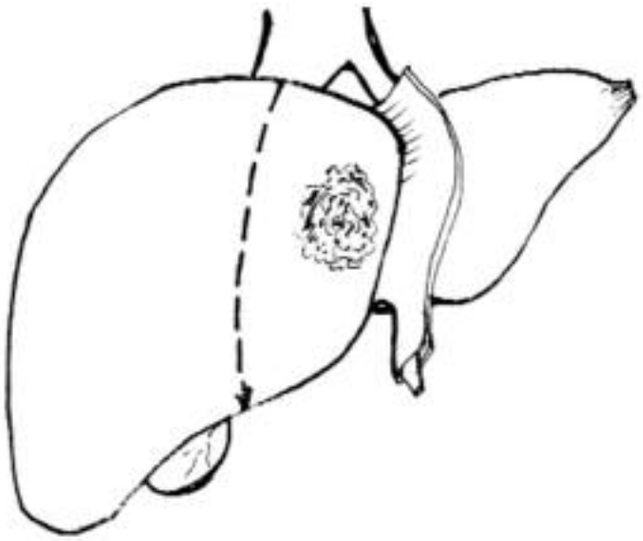

Fig. 44. Hepatectomía izquierda. Reseccion de los segmentos 2, 3 y 4 con o sin el segmento 1.

más facilmente el plano de sección a la derecha del tronco de la vena suprahepática media, o a la izquierda de la misma. No obstante, debe ser efectuada por cirujanos muy experimentados y aún así a veces deberá desistirse del intento.

3. HEPATECTOMÍA IZQUIERDA[13-30-37-40-77]

Significa la resección de los segmentos 2, 3 y 4 con o sin el segmento 1, es decir todo el parénquima hepático, ubicado a la izquierda de la vena suprahepática media o línea de Cantlie, entre la fosa vesicular y la vena cava (Fig. 44).

En estos casos puede efectuarse solamente la liberación del lóbulo hepático izquierdo para evaluación de la resecabilidad, o si esto es claramente factible puede comenzarse por la disección hiliar.

Luego de incidir el peritoneo del borde libre del epiplon menor, se procede en primer término a la disección, ligadura y sección de arteria y conducto cístico (Fig. 45/A). A continuación la tracción de la vesícula y el ligamento redondo seccionado hacia arriba permite una buena exposición de la zona hiliar alta y de la cisura umbilical.

El conducto hepático izquierdo tiene una buena longitud extrahepática y generalmente es de fácil disección, ligadura y sección (Fig. 45/B). Pero de no ser así, la introducción de un probe a través del muñon cístico[14] puede facilitar su identificación o también puede dejarse para un control intraparenquimatoso.

En tumores cercanos a la bifurcación hiliar, es aconsejable efectuar una colangiografía intraoperatoria a los fines de conocer si existen conductos derechos, anteriores o posteriores que pueden desembocar en el conducto hepático izquierdo y no lesionarlos.

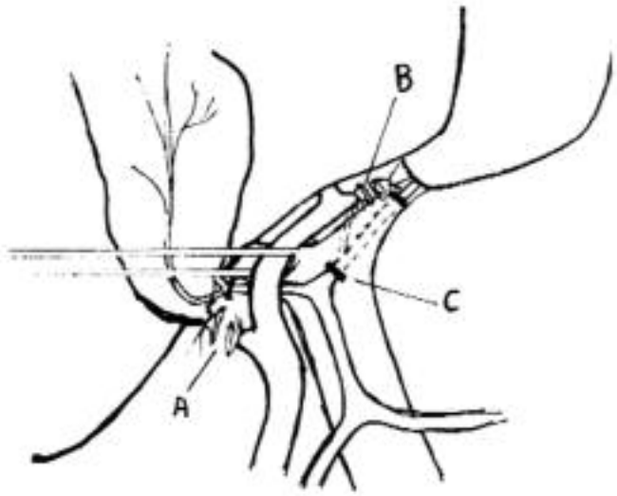

Fig. 45. Hepatectomia izquierda. Disección de los elementos del hilio hepático. A) Ligadura del cistico y arteria cistica. B) Ligadura del conducto biliar hepático izquierdo. C) Ligadura de la arteria hepática izquierda.

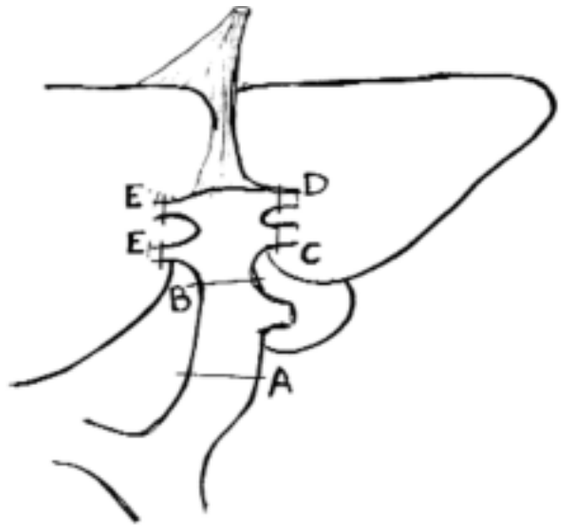

Fig. 47. Hepatectomías izquierdas. Distintos niveles de ligaduras vasculares a nivel de la cisura umbilical, dependientes de la extensión de la reseccion. A) Resección S 1, 2, 3 y 4. B) Resección S 2, 3 y 4. C) Resección del S 2. D) Resección S 3. E) Resección S 4.

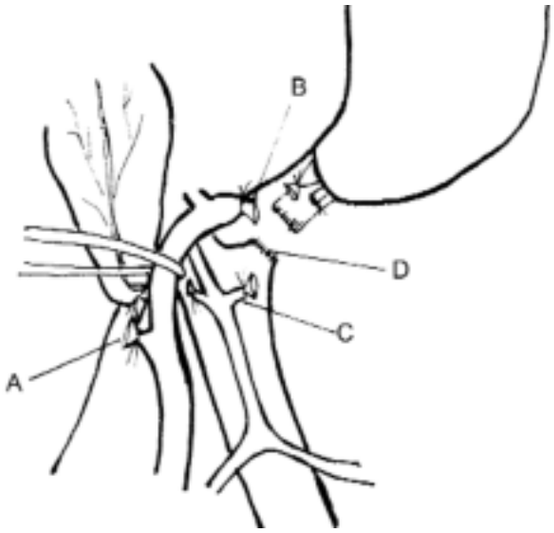

Fig. 46. Hepatectomía izquierda. Disección de los elementos del hilio hepático.: A, B, C) Igual a la fig. anterior. D) Ligadura de la vena hepática izquierda.

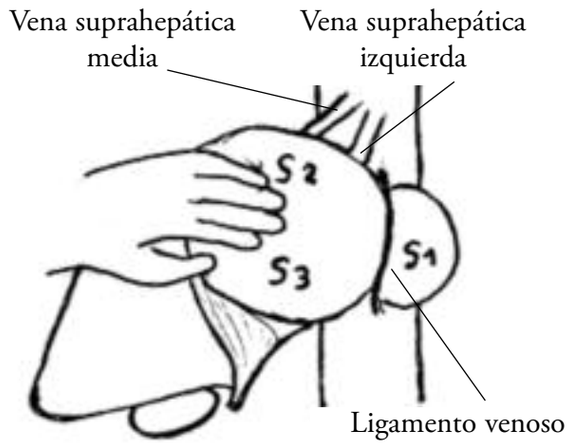

Fig. 48. Maniobra para la disección, reparo y control de las venas suprahepáticas media e izquierda.

A continuación se procede a la disección, ligadura y sección de la arteria hepática izquierda o de sus variantes (arteria hepática media y arteria hepática izquierda propiamente dicha o arteria hepática izquierda proveniente de la arteria coronaria estomáquica) (Fig. 45). Por último se procede a la disección y reparo de la rama izquierda de la vena porta (Fig. 46/D) y se prestará atención en la disección a nivel de la base de la cisura umbilical para preservar la rama del lóbulo caudado, si es que éste no va ser resecado ligando la vena en forma distal a esta rama o de lo contrario proximal a la misma (Fig. 47).

Para el control de la vasculatura eferente (vena suprahepática media e izquierda), luego de movilizado el lóbulo izquierdo, traccionando de éste hacia arriba, adelante y hacia la derecha se centra la disección a nivel del ligamento venoso, seccionándolo a nivel de su llegada a la vena suprahepática izquierda (Fig. 48).

El control de estas venas se obtiene mediante una cuidadosa disección desde arriba y desde abajo en forma alternada hasta poder pasar una lazada entre el lado derecho de la vena suprahepática media por arriba y el borde superior del lóbulo caudado por debajo. Luego estas venas son clampeadas, seccionadas y suturadas o ligadas.

A veces estas venas desembocan en forma independiente y deben ser ligadas por separado. Si existiese dificultad para realizar estas maniobras, las venas pueden dejarse para control intraparenquimatoso. La sección parenquimatosa se efectúa de la forma preferida por el cirujano, siguiendo la línea de demarcación vascular. El plano de sección varía si se reseca o no el segmento 1 (Fig. 49, 50 y 51).

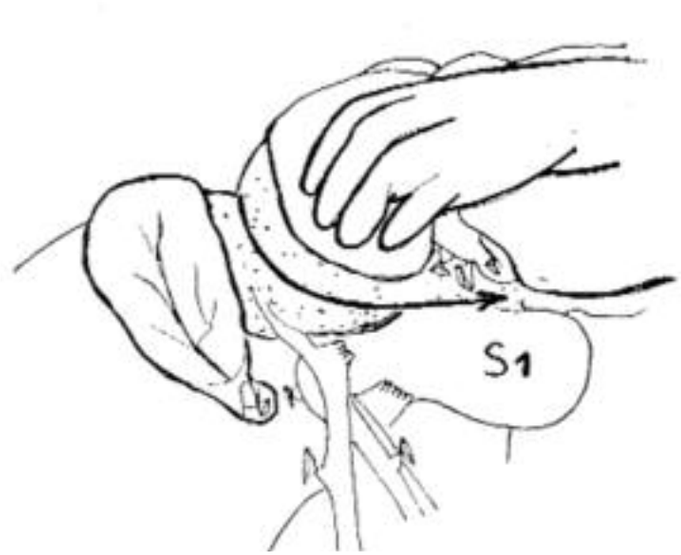

Fig. 49. Plano de sección parenquimatosa para preservar el segmento 1.

Fig. 50. Plano de sección parenquimatosa para resecar el segmento 1.

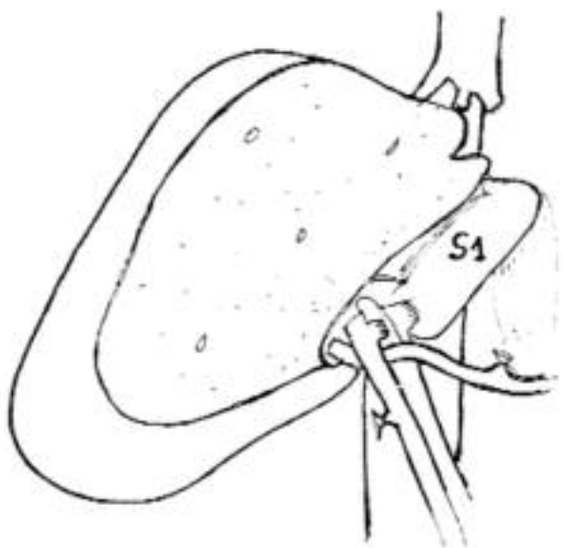

Fig. 51. Resección terminada con preservación del segmento 1.

4. HEPATECTOMÍA IZQUIERDA EXTENDIDA O TRISEGMENTECTOMÍA IZQUIERDA O TRISECCIONECTOMÍA IZQUIERDA[13-37-40-70]

Comprende la resección de todo el lóbulo hepático izquierdo (Segmentos 2, 3, 4 con o sin el 1) más los segmentos anteriores del lóbulo derecho 5 y 8.

Es la resección hepática más difícil por dos motivos:

a. generalmente la indicación está dada por un gran tumor que excede los límites del lóbulo hepático izquierdo extendiéndose a la derecha de la línea de Cantlie lo cual dificulta las maniobras quirúrgicas y la visualización correcta.

b. no existe un reparo anatómico concreto para determinar el plano de sección.

Por suerte es de indicación poco frecuente. Los puntos fundamentales son:

- Correcta movilización de todo el hígado.
- Decidir si se va a resecar o no el segmento 1 para definir la línea de sección de los vasos hepáticos izquierdos (Fig. 52).

-Si es posible control extraparenquimatoso de las venas suprahepáticas

-Control mediante torniquetes de la vena cava supra e infrahepática, por eventuales accidentes.

-Maniobra de Pringle intermitente durante la sección parenquimatosa.

-Si fuese factible la disección pedicular cuidadosa a nivel del pedículo portal derecho, con la ayuda (si se dispone) del disector ultrasónico que permitiría controlar el pedículo anterior derecho para los segmentos 5 y 8 (Fig. 53), de esta manera se logra una línea de demarcación vascular que facilita construir el plano de sección que es horizontal, anterior y paralelo a la cisura derecha.

-Debe tenerse mucho cuidado de no lesionar el pedículo bilioportal posterior.

-Si lo anterior no fuese posible, se marca el plano de sección parenquimatosa mediante el trazado de una línea que une el lado o borde anterior o medial de la vena suprahepática derecha a un punto imaginario ubicado a la derecha de la vesícula (Fig. 54).

-Luego de efectuada toda la movilización y control vascular aferente y eferente como para una hepatectomía izquierda teniendo reparada la vena suprahepática derecha, la vena cava y el pedículo hepático, se traza la línea de sección y se comienza la transacción parenquimatosa (Fig. 55) ayudado con maniobra de Pringle intermitente desde abajo hacia arriba y de derecha a izquierda, dirigiéndonos hacia el pedículo portal en la cara inferior del hígado y hacia la vena cava y vena suprahepática derecha en la cara superior, donde deben ligarse algunas de sus ramas (Fig. 56 y 57)

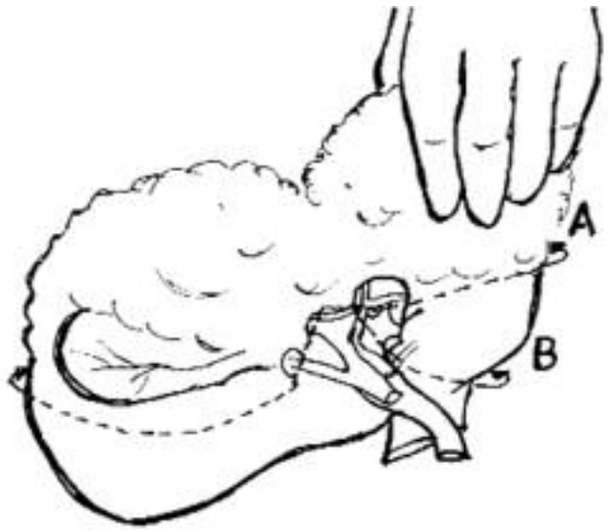

Fig. 52. Hepatectomía izquierda extendida o trisegmentectomía izquierda. A) Preservación del segmento 1. B) Resección del segmento 1.

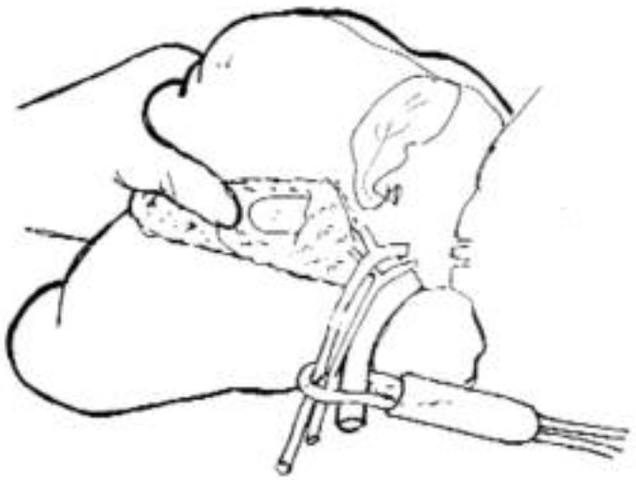

Fig. 55. Comienzo de la transacción parenquimatosa entre los segmentos anteriores y posteriores derechos.

Fig. 53. Ligadura del pedicuro anterior derecho. Demarcación vascular y plano de sección.

Fig. 56. Transección parenquimatosa avanzada. Ligadura de ramas anteriores de la vena suprahepática derecha.

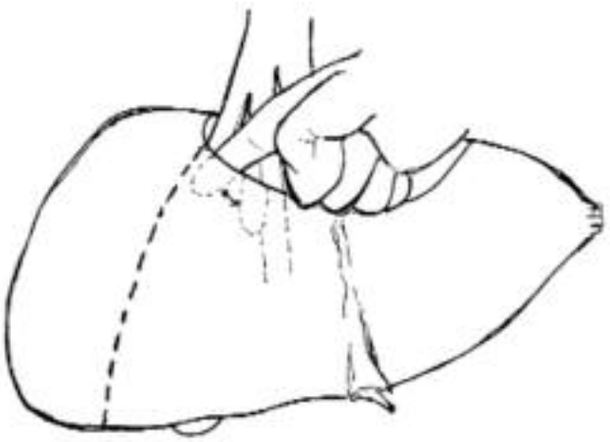

Fig. 54. Plano de sección parenquimatosa imaginario entre cara anterior de la vena suprahepática derecha y punto imaginario ubicado a la derecha de la vesícula.

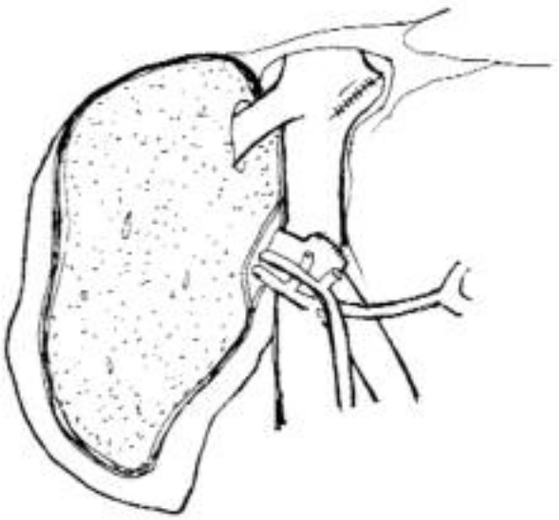

Fig. 57. Resección terminada incluyendo el segmento 1.

RESECCIONES SEGMENTARIAS

Como cada segmento hepático es definido como una estructura anatómica con un pedículo propio, cada segmento puede resecarse separadamente o en conjunto con otros segmentos como parte de una resección mayor, que incluye todas las combinaciones posibles.

Para estas resecciones son fundamentales, como ya dijimos:

a) un exacto conocimiento por parte del cirujano de la anatomía quirúrgica del hígado según Coinaud (Fig. 58).

b) el uso de ecografía intraoperatoria para guiar los planos de sección respecto de las estructuras vasculares intrahepática.[10]

c) la exclusión vascular selectiva del hígado de acuerdo al de los segmentos a resecar, para evitar sangrado innecesario.

d) De menos importancia pero de utilidad, si se dispones de disector ultrasónico para la disección parenquimatosa.

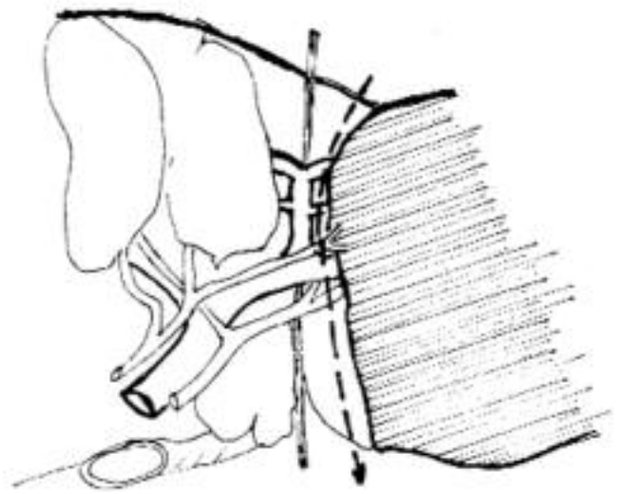

Fig. 59. Lobectomía hepática izquierda. Sección de los vasos en la vertiente izquierda de la cisura umbilical, respetando las ramas del segmento 1.

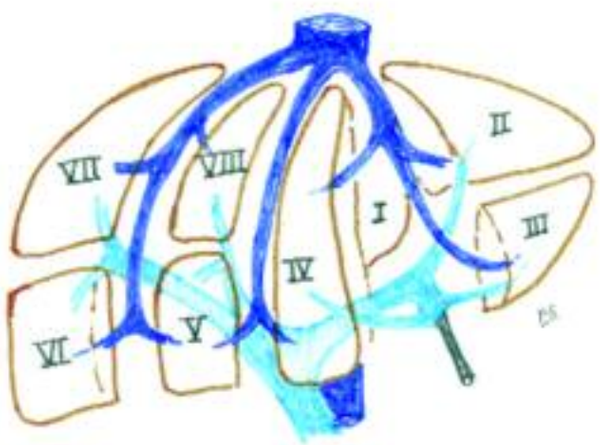

Fig. 58. Segmentación hepática.

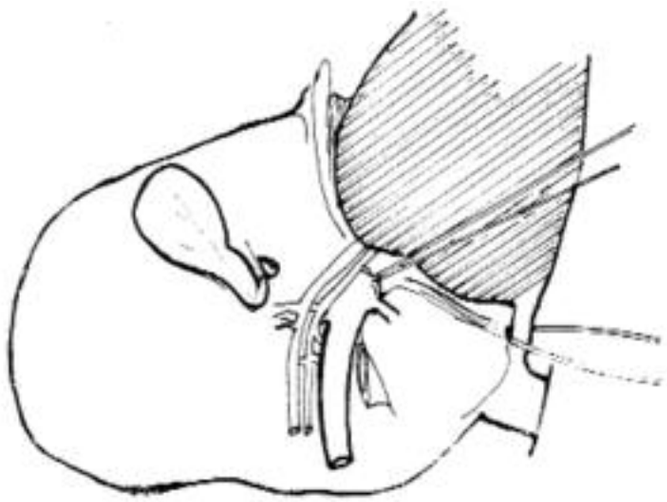

Fig. 60. Lobetectomía hepática izquierda. Reparo de la vena suprahepática izquierda.

1. Lobectomía hepática izquierda sectoriectomía lateral izquierda o bisegmentectomía 2 y 3.[13-30-37-69-77]

Significa la resección de los segmentos 2 y 3 o todo el parénquima hepático ubicado a la izquierda del ligamento falciforme. Esta resección no requiere disección hiliar (Fig. 59).

Si resulta fácil se puede efectuar la disección y reparo de la vena suprahepática izquierda antes de la sección parenquimatosa (Fig. 60), de lo contrario se la deja para control intraparenquimatoso.

Si ésta presenta el puente de tejido que une el segmento 3 con el 4 se lo secciona y puede continuarse la sección parenquimatosa en forma ántero-posterior, manteniéndose a la izquierda del ligamento falciforme y de la cisura umbilical para seccionar las ramas vasculares y biliares de los segmentos 2 y 3 a medida que aparecen y no lesionar las ramas recurrentes que se dirigen al segmento 4 (Fig. 50 a).

El sangrado durante la sección puede disminuirse mediante el uso intermitente de la maniobra de Pringle o mediante la compresión parenquimatosa a nivel del ligamento falciforme con un clamp blando o con las manos de un ayudante.

2. Sectoriectomía o seccionectomía posterior derecha o bisegmentectomía 6 y 7[12-27-37] (Fig. 61).

Hay que efectuar una completa movilización del lóbulo derecho con ligadura y sección de todas las venas suprahepáticas accesorias. Es conveniente además tener reparada la vena suprahepática derecha. A nivel del hilio hepático se diseca el pedículo posterior derecho el cual es clampeado, logrando así una línea de demarcación vascular, luego se lo liga y secciona.

La sección parenquimatosa se hace de la forma ya descripta siguiendo la línea de demarcación vascular que es posterior al plano de la vena suprahepática derecha, la cual si fuese necesario puede ser ligada en forma completa, ya

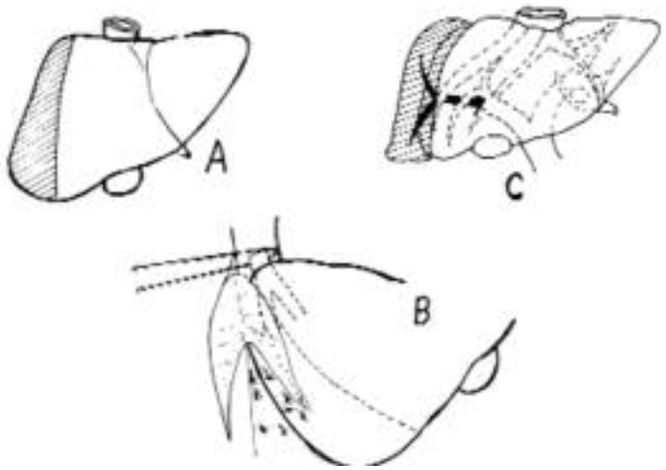

Fig. 61. Sectoriectomía o Seccionectomía posterior derecha o bisegmentectomia 6 y 7. A) Zona a resecar. B) Movilización del lóbulo derecho: ligadura y sección de las venas suprahepáticas accesorias y reparo de la vena suprahepática derecha. C) Limadura y sección del pedicuro posterior derecho.

que la parte anterior del lóbulo derecho puede ser drenado por ramas de la vena suprahepática media.[51]

3. RESECCIÓN DEL SEGMENTO 4[12-27-37]

El segmento 4 se divide en dos porciones el 4-a póstero-superior y el 4-b ántero-inferior (Fig. 63). En esta segmentectomía deberán efectuarse cuatro maniobras. El primer paso es la sección del puente que une segmento 3 y 4 (Fig. 62) .Se marca con electrobisturí la línea de sección parenquimatosa en la cara superior del hígado y que son: la izquierda a la derecha del ligamento falciforme y la derecha a nivel de la línea de Cantlie.

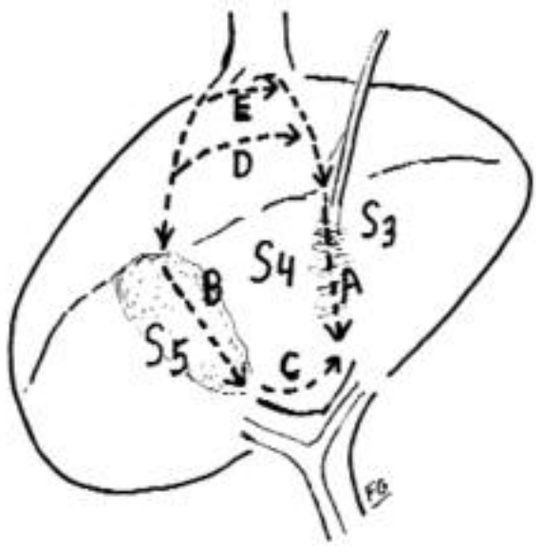

Fig. 62. Se observa el segmento 4 por la cara inferior y anterior con su porción superior (A) e inferior (B). Lineas de sección en la resección del segmento 4. A) Sección del puente parenquimatoso entre segmento 3 y 4 (linea de sección izquierda). B) Linea de sección derecha. C) Linea de sección inferior. D) Linea de sección para reseccion del segmento 4B. E) Linea de sección para resección de segmentos 4ª y B.

En la cara inferior del hígado a la izquierda es por dentro de la cisura umbilical y a la derecha por dentro de la fosa vesicular.

En la línea de transección izquierda deberán ligarse y seccionarse ramas arteriales, portales y biliares que proceden desde la cisura umbilical de las ramas izquierdas de vena porta, arteria hepática y conducto biliar.

A nivel de la línea de sección derecha se tendrán que seccionar ramas izquierdas de la vena suprahepática media. En la cara inferior del hígado deberá descenderse la placa hiliar para poder separar este segmento del pedículo bilioportal y del segmento 1. En la parte póstero-superior la línea de sección transversal que une a los dos anteriores, dependerá de si se quisiese extirpar solamente el segmento 4-b o también el 4-a en cuyo caso el límite póstero-superior será la vena cava (Fig. 63). La vena suprahepática media en lo posible debe ser preservada y ligar solamente sus ramas izquierdas, pero a veces debe ser sacrificada. Durante la sección parenquimatosa es aconsejable el uso de la maniobra de Pringle intermitente.

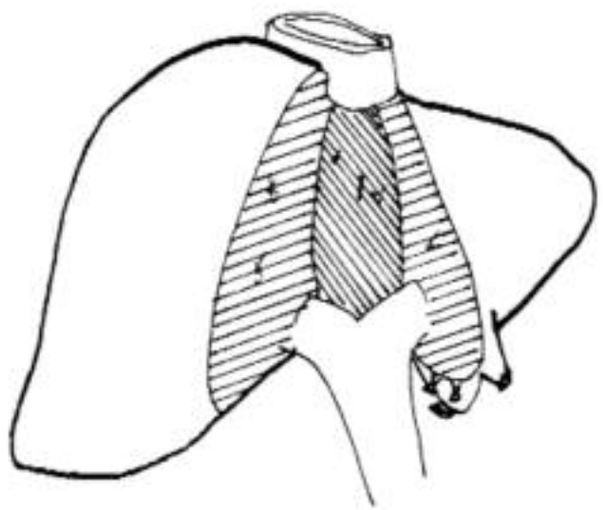

Fig. 63. Reseccion del segmento 4 en sus dos porciones.

4. RESECCIÓN HEPÁTICA CENTRAL[12-37-51-75]

Significa la resección en bloque de los segmentos 4, 5 y 8 (segmentectomía 4 más sectoriectomía anterior derechas 5 y 8) (Fig. 64).

Luego de movilizado completamente el hígado y de ligarse y seccionar las venas suprahepáticas accesorias (si existe, conservar vena suprahepática inferior derecha y venas del lóbulo caudado), si es posible se repararán por separado vena suprahepática derecha y tronco de vena suprahepática media e izquierda (Fig. 19). Del lado derecho el abordaje es como para una sectoriectomía posterior derecha (Fig. 51) con la diferencia que en este caso luego de la disección pedicular derecha, la o las ramas que deben ligarse y seccionarse son los pediculares anteriores. La transección parenquimatosa se hace con

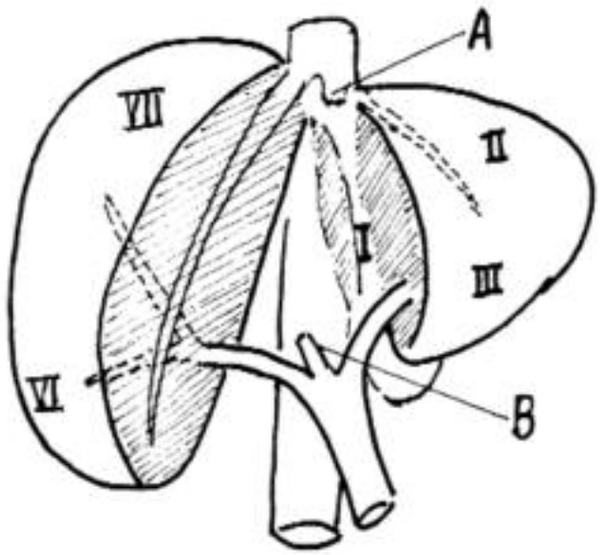

Fig. 64. Resección hepática central. A) Sección de la vena suprahepática media. B) Sección del pedicuro anterior derecho.

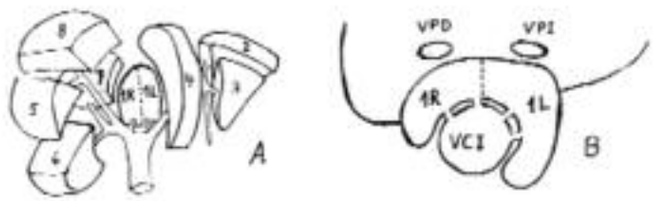

Fig. 65. A.- Esquema de la ubicación del lóbulo caudado. Porta con sus ramas derecha e izquierda por delante y el segmento 4. B.- Lóbulo caudado y su división: 1R, lóbulo derecho y 1L , lóbulo izquierdo. VCI=vena cava inferior. VPD=vena porta derecha. VPI= vena porta izquierda.

el uso de la maniobra de Pringle intermitente.

Del lado izquierdo se procede a desvascularizar el segmento 4 como para su resección (Fig. 53 y 54).

Durante la sección parenquimatosa además de la maniobra de Pringle es útil el clampeo de la vena suprahepática media, la cual debe ser seccionada al final de la resección.

5. RESECCIÓN DEL LÓBULO CAUDADO.[23-27-37-39-46] (Figs. 66, 67 y 68)

Generalmente el segmento 1 es removido en block con resecciones mayores, es excepcional que deba resecarse en forma aislada y en este caso es una de las resecciones más dificultosas.

Los límites de este segmento son muy imprecisos ultimamente Couinaud ha propuesto dividirlo en dos partes (Fig. 65).

Segmento 1L (left) correspondería al lóbulo de Spiegel o usualmente llamado lóbulo caudado y el segmento 1R (right) correspondería al proceso caudado perteneciente a la porción paracaval, enfrente y a la derecha de la vena cava, posterior a la rama derecha de la vena porta, inferior al plano de las venas suprahepáticas media y derecha. Debe efectuarse una completa movilización del hígado reparando los troncos venosos suprahepáticos derecho, medio e izquierdo y seccionar todas las pequeñas venas suprahepáticas accesorias que ingresan a la cara anterior de la vena cava. También deben ligarse y seccionarse las ramas arteriales y portales que alimentan al lóbulo caudado provenientes de las ramas izquierdas de arteria y vena porta, esto se hace cerca de la base de la cisura umbilical antes de que estos vasos entren en el pedículo portal izquierdo (Fig. 66).

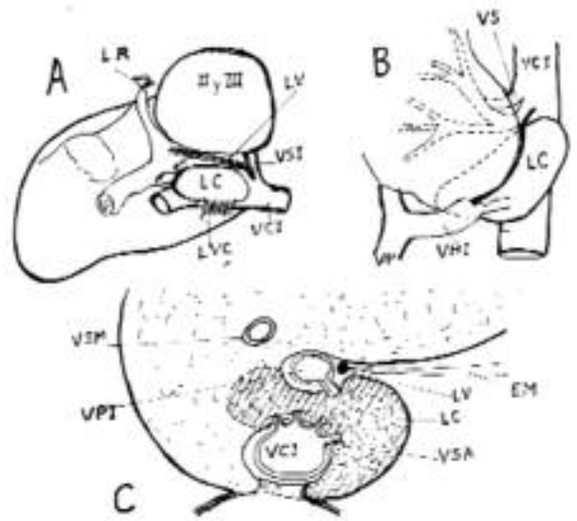

Fig. 66. Relaciones anatómicas del lóbulo caudado. A.- Cara inferior vista desde la izquierda.. B.- Vista en sentido antero-posterior desde la izquierda. El principal flujo venoso portal viene de la rama izquierda. C.- Vista de las relaciones en un corte horizontal.. EM=epiplón menor.LC=lóbulo caudado. LR= ligamento redondo. LV=ligamento venoso LVC=ligamento vena cava. VCI= vena cava inferior. VHI=vena hep VP=vena porta. VPI= vena porta izquierda. VSA=venas su-

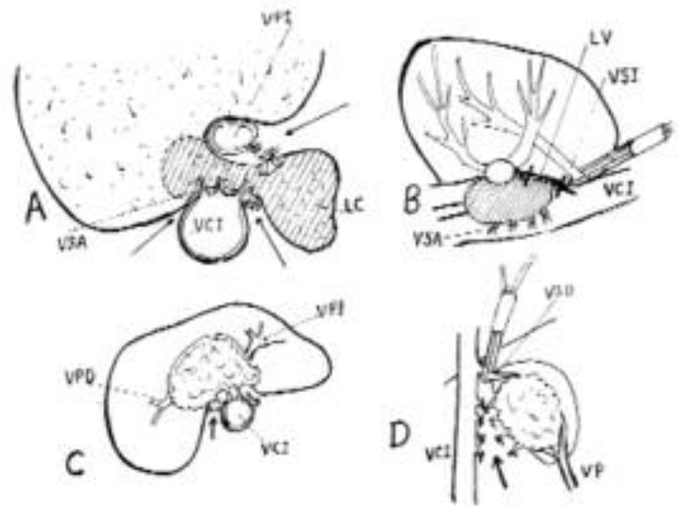

Fig. 67. Resección del lóbulo caudal. A) Ligadura y sección de los vasos arteriales y portales. B) Sección de venas suprahepáticas accesorias y ligamento venoso desde la izquierda. Reparo de las venas suprahepática izquierda y media. C) Sección de venas suprahepáticas accesorias desde la derecha con reparo de la vena suprahepática derecha. D) Iden: vista anteroposterior. LC=lóbulo caudal. LV=ligamento venoso. VCI=vena cava inferior.VP=vena porta. VPD=vena porta derecha. VPI=vena porta izquierda. VSA=vena suprahepáticas accesorias. VSD=vena suprahepática derecha.

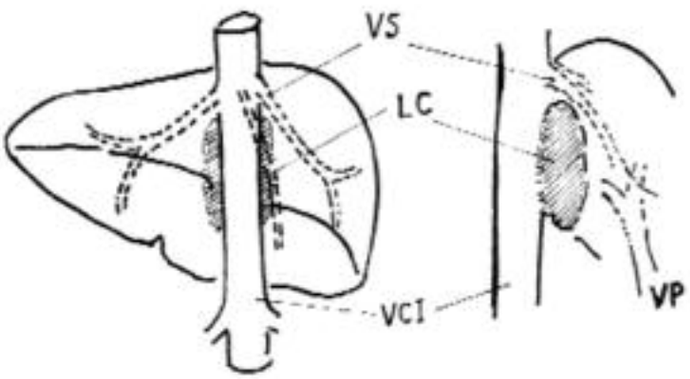

Fig. 68. Relación del segmento con las venas suprahepáticas.

La sección parenquimatosa para separarlo del resto del parénquima debe hacerse bajo una exclusión vascular, mediante el clampeo del pedículo hepático y las venas suprahepáticas, para evitar importante sangrado. El límite ántero-superior de este segmento está dado por el plano que une la cara posterior de las tres venas suprahepáticas las cuales pueden ser lesionadas durante la resección (Fig. 68). La otra forma es efectuar una hepatectomía medial para tener un mejor control visual de estas estructuras y principalmente de límite superior del segmento paracaval derecho (Fig. 69).

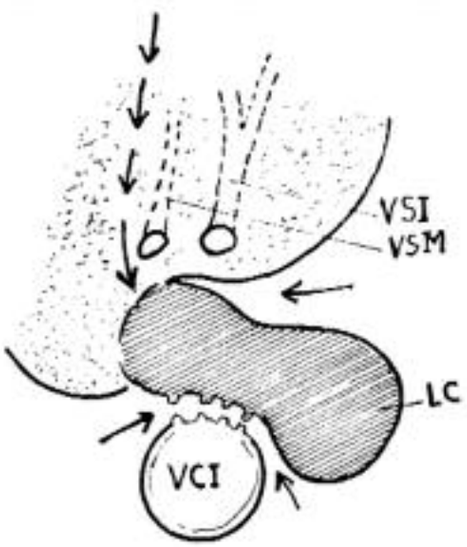

Fig. 69. Abordaje alternativo para el segmento mediante una hepatotomía medial a la derecha de la vena suprahepática media.

6. SEGMENTECTOMÍA 6[12-27] (Fig. 70)

Para efectuar esta segmentectomía debe movilizarse el hígado derecho. Su ubicación es anterior al plano del hilio hepático y a la derecha de la cisura lateral derecha.

Fig. 70. Segmentectomia S6. Planos de sección y elementos del pedículo portal y vasos suprahepaticos seccionados

Se marca con electrobisturí la línea de sección, que correspondan tanto en la cara ántero-superior como ántero-inferior a la cisura lateral derecha, que comienza en el punto medio entre la vesícula y el borde derecho del hígado y se extiende hasta la vena cava. Pero al llegar por la cara inferior al nivel del hilio, la línea de sección se debe dirigir transversalmente hacia el borde derecho del hígado.

En esta transección parenquimatosa se deberán ligar y seccionar el pedículo bilioportal del segmento 6, sin lesionar el del 7 y ramas anteriores de la vena suprahepática derecha.

7. SEGMENTECTOMÍA 8[12-27] (Fig. 71)

Consiste en la resección de la porción superior del sector paramediano derecho que está situado en la parte pósterosuperior del hígado.

Por la parte medial se pone en contacto con la vena cava y el segmento 1. Los límites son: el posterior la línea de inserción del ligamento coronario derecho, el límite derecho la cisura lateral derecha, el izquierdo la cisura principal y el anterior una línea transversal que une a los dos anteriores a nivel del plano del hilio hepático.

Estos límites se marcan con electrobisturí y luego de una exclusión selectiva hepática, se procede a la transección parenquimatosa que sacrificará fundamentalmente el pedículo bilioportal del segmento 8 y ramas suprahepáticas provenientes de la suprahepática media y derecha, en el plano posterior de sección.

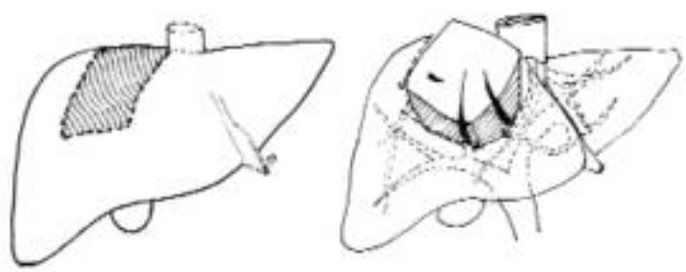

Fig. 71. Segmentectomia S8.- Planos de sección y elementos vasculares comprometidos

8. BISEGMENTECTOMÍA 4B Y 5[12-13-27] (Fig. 72)

La principal indicación de este tipo de resección es el cáncer de vesícula.

Los pasos serían los siguientes:

1.- Ligadura del pedículo portal del segmento 4b a la derecha del ligamento Teres.

2.- La transección parenquimatosa a lo largo y a la derecha de la cisura umbilical en la cara inferior y del ligamento falciforme en la cara superior hasta el plano del hilio hepático.

3.- Sección parenquimatosa en un plano que va unos 2 cms. a la derecha de la cisura lateral derecha hasta el plano del hilio hepático en la cara superior y en la cara inferior dirigiéndose hacia el pedículo portal derecho.

Durante esta transección se encontrarán y ligarán la rama anterior del segmento 5 (5) del pedículo paramediano anterior derecho (5 y 8).

4.- Se ligarán y seccionarán ramas portales que se dirigen a la cara posterior del segmento 4.

5.- En la cara anterior del hígado se unirán los dos planos de sección laterales mediante un plano de sección transverso, en el que se ligarán y se seccionarán ramas de la vena suprahepática media.

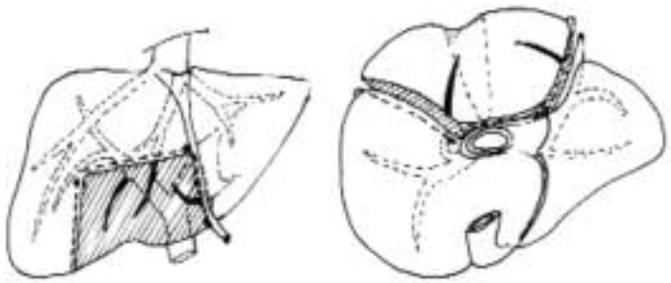

Fig. 72. Bisegmentectomia 4 B y 5. Planos de sección y elementos vasculares comprometidos

9. BISEGMENTECTOMÍA 5 Y 6[12] (Fig.73)

Luego de la colecistectomía. El plano de sección parenquimatosa transcurre 1 ó 2 cms. a la derecha de la cisura principal, para evitar la presencia de la vena suprahepática media. Cuando este plano llega a la altura del hilio se dirige transversalmente hacia el borde derecho del hígado, en este plano de sección, se ligarán y seccionarán los pedículos portales del segmento 5 y 6 y ramas de la vena suprahepática derecha.

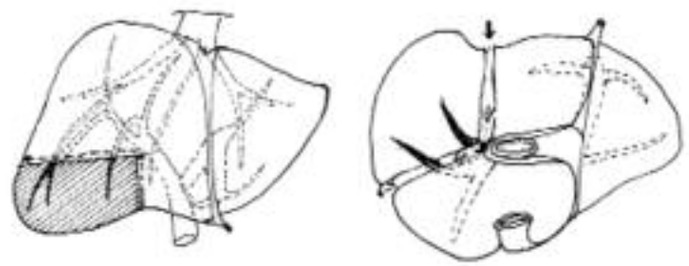

Fig. 73. Bisegmentectomia 5 y 6. Plas de sección y elementos vasculares comprometidos.

10. TRISEGMENTECTOMÍA 4, 5 Y 6[12-73] (Fig. 74)

También denominada por Sugar Baker como hepatectomía transversa, por Ton That Tung como hepatectomía medial extendida, fue propuesta por Couinaud para tratamiento de cáncer de vesícula. Se comienza con la transección parenquimatosa como para la resección del segmento 4 B, aquí se liga el pedículo bilioportal de este segmento y al llegar al plano del hilio, el plano de sección se dirige hacia el borde del lóbulo derecho.

En este largo plano de sección transversal se ligarán y seccionarán los pedículos de los segmentos 5 y 6 y ramas suprahepáticas dependientes de la vena suprahepática media y derecha.

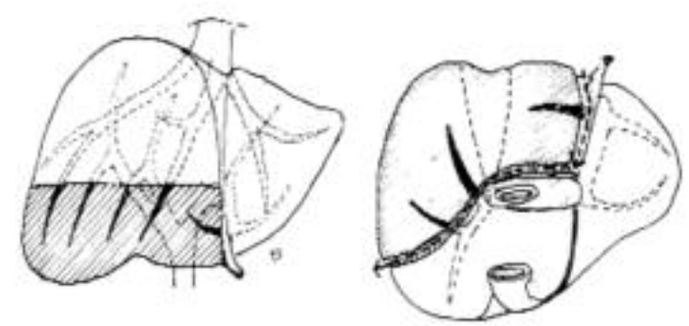

Fig. 74. Trisegmentegtomía 4B, 5 y 6. Planos de sección y elementos vasculares comprometidos.

11. SUBSEGMENTECTOMÍA

Para la realización de segmentectomías o subsegmentectomías en pacientes con hígado cirrótico, donde los clampeos vasculares y la resección de parénquima hepático más allá de los límites oncológicos necesarios pueden desencadenar una insuficiencia hepática, son de utilidad las técnicas de segmentectomías o subsegmentectomías utilizando la técnica de obstrucción portal selectiva con cateter balon descripta por Shimamura (65) y luego difundida por otros autores (Fig. 74)[10-15-27-50]

12. METASTASECTOMÍAS[16-17-20-37] (Fig. 74)

También se conoce como resección en cuña o tumorectomía. En general se reserva para las lesiones superficiales, menores de 3 cms. y de fácil acceso. Se procede a delimitarlos con electrobisturí, respetando el margen de 1 cm. y luego se resecan con la ayuda de la maniobra de Pringle para evitar sangrado. Pueden efectuarse resecciones múltiples.

13. RESECCIONES ATÍPICAS[16-17-20-34-37] (Fig. 75)

Se refiere a algunos casos de lesiones tumorales primitivas o metastáticas, superficiales, mayores de 3 cms. y que no respetan los límites segmentarios.

En estos casos también pueden efectuarse resecciones atípicas (que comprometen parcialmente dos segmentos). Es importante contar con ecografía intraoperatoria para observar la relación con estructuras vasculares y biliares, y el clampeo del pedículo (Pringle) durante la resección.

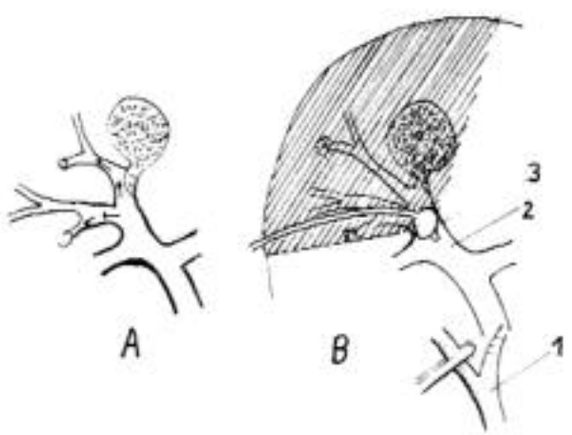

Fig. 75. Segmentectomía o subsegmentectomía con oclusión portal selectiva. A) Forma de diseminación local del hepatocarcinoma. B) Clampeo arterial selectivo(1), más inflado del cateter balon (3) dentro de la rama portal segmentaria (2) lo que demarca la zona a resecar.

Fig. 76. Metastasectomía múltiple. Resecciones atípicas con un margen de tejido sano de 1 cm.

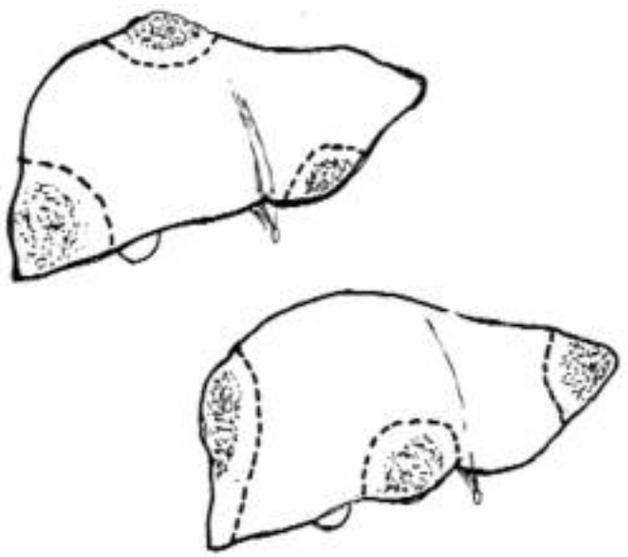

Fig. 77. Resecciones hepáticas atípicas en cuña. Más útil en tumores pequeños ubicados en el borde libre hepático puede realizarse en procesos más voluminosos.

14. PROBLEMAS Y TÉCNICAS ESPECIALES[17-20-34]

l.- Resecciones combinadas bilobares (Fig. 78 y 79)

Este tipo de resecciones se emplea en patología metastática, con el objeto de preservar la mayor cantidad de parénquima sano posible, ya que estos pacientes pueden necesitar cirugías iterativas. Las combinaciones posibles son todas las imaginables.

2.- Invasión tumoral de vena cava y/o venas suprahepáticas[2-31-33-45-49-57]

En casos de pequeños compromisos laterales de la vena cava, este sector de la misma puede ser resecado sin dificultad y procederse directamente a la sutura del defecto o a un parche venoso (Fig. 80).

En casos de compromiso tumoral de la vena cava retrohepática por debajo de la desembocadura de las venas suprahepáticas es factible efectuar la resección y reemplazo de la misma con material autólogo o con prótesis, de elección politetrafluoretileno expandido (Goretex) anillado, de 20 a 22 mms. a los fines de evitar compresiones (Fig. 81).

En estos casos, si bien es conveniente tener control de la vena cava suprahepática o de las venas suprahepáticas propiamente dichas, generalmente no es necesario efectuar exclusión vascular total del hígado.

Se efectúa el control de la vasculatura aferente, ligando y seccionando los vasos del sector hepático a extirpar o bien se emplea un clampeo (maniobra Pringle) intermitente del pedículo ya que generalmente se trata de resecciones hepáticas mayores, luego se procede con la sección parenquimatosa y por último se procede a la ligadura y sección de las venas suprahepáticas a sacrificar y al clampeo de la vena cava por debajo de la vena hepática a conservar (generalmente la izquierda o me-

Fig. 78. Resección combinada. Segmentectomia lateral izquierda (S II + SIII) asociada a resección del segmento VI.

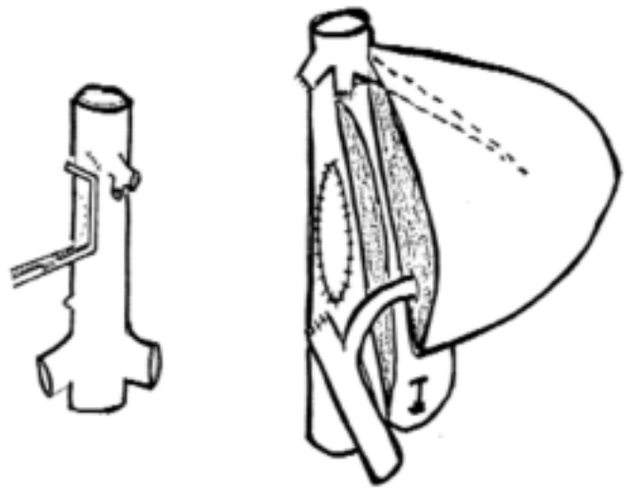

Fig. 80. Resección parcial y parche venoso.

Fig. 79. Resección combinada. Segmentectomia lateral izquierda (S II + S III) asociada a los segmentos IVB, V y VI.

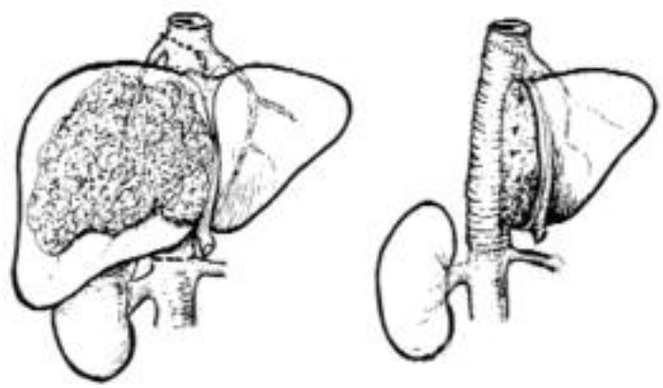

Fig. 81. Reemplazo de vena cava con goretex anillado.

dia e izquierda) y por encima de las venas renales. Luego de resecado este sector de la vena cava se procede a su reemplazo.

En casos donde el compromiso tumoral hace imposible colocar un clamp por debajo de las venas suprahepáticas, se procede como se dijo anteriormente, hasta llegar al momento del clampeo. En ese momento se coloca el clamp superior por encima de la desembocadura de las suprahepáticas, el inferior por encima de la desembocadura de las venas renales y se procede a la resección de la cava en conjunto con la pieza. En la reconstrucción, se efectúa primero la anastomosis de la vena cava suprahepática con la prótesis, luego se reposiciona el clamp por debajo de la vena suprahepática conservada, a continuación se desclampea el hilio hepático, para disminuir el tiempo de exclusión vascular total y finalmente se efectúa la anastomosis inferior.

En casos más favorables puede efectuarse la resección y reemplazo de la vena cava antes de la sección parenquimatosa del hígado, en estos casos se evita el clampeo del pedículo hepático, evitando la isquemia caliente del hígado remanente (Fig. 80).

En casos en que están comprometidas las desembocaduras de las tres venas suprahepáticas puede reemplazarse la vena cava, después de exclusión vascular total y luego reimplantar sobre la prótesis la vena suprahepática del hígado remanente (Fig. 83).

En otros casos cuando hay practicamente una obstrucción de la vena cava y ya se ha creado circulación colateral, lo cual puede conocerse en el pre-operatorio por estudios angiográficos o angioresonancia, la vena cava retrohepática supra-renal puede resecarse sin necesidad de reemplazarla.

También en casos donde esté comprometido el riñón derecho y éste deba resecarse puede no ser necesario el reemplazo.

15. OTRAS ALTERNATIVAS[19-25-26-41-45-48-78]

Con el advenimiento del trasplante hepático se han desarrollado otras alternativas derivadas de él para poder resolver situaciones complejas que hacen fundamentalmente al compromiso del confluente cavo suprahepático y/o al compromiso o relación muy estrecha de tumores con los elementos pediculares bilaterales.

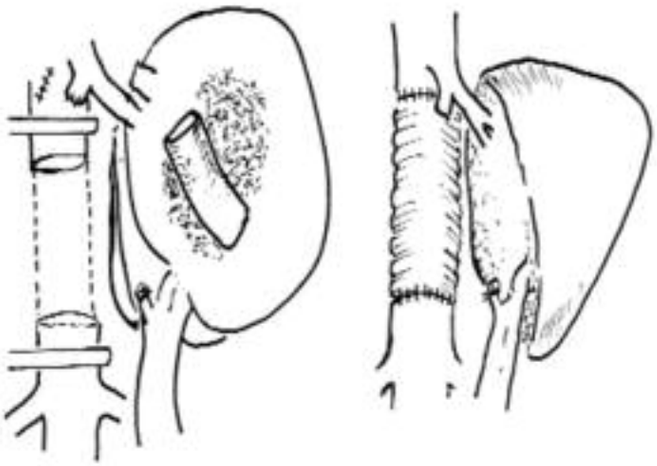

Fig. 82. Resección hepática con escisión de vena cava. Trisegmentectomía derecha y reemplazo de vena cava con prótesis vascular.

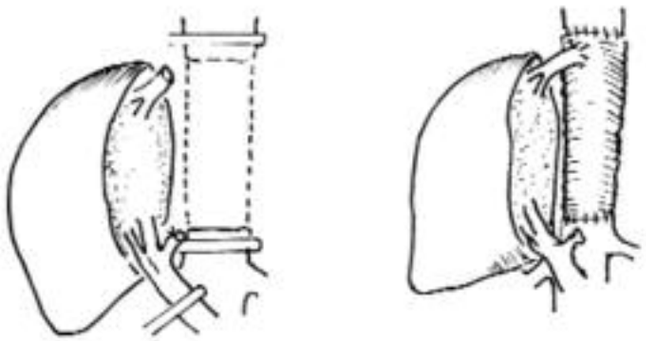

Fig. 83 - Resección hepática con escisión de vena cava. Colocación de prótesis en vena cava y reimplantación de la vena suprahepática derecha.

Para resolver estas situaciones generalmente se necesita tiempo y ausencia de sangrado, además de preservar la integridad anatómica y funcional del parénquima remanente.

En pacientes con hígado cirrótico a la exclusión vascular total, se le suma el uso del by-pass veno-venoso para su mejor tolerancia (Fig. 82). En estos pacientes y en otros no cirróticos donde se necesiten efectuar cirugías complejas, también se ensayó la llamada cirugía de banco (ex situ, ex vivo) seguida de autotrasplante, pero tiene el inconveniente que debe seccionarse y luego reconstruirse el pedículo hepático con lo cual, a las dificultades propias de la resección, se agregan en el post-operatorio las posibles complicaciones vasculares y biliares (Ver capítulo de trasplante hepático).

Otra forma de poder aumentar el tiempo de isquemia sin perjudicar la función del hígado remanente es la perfusión hipotérmica con soluciones de preservación, esto fue iniciado por Fortner, efectuando una perfusión (in situ, in vivo) y luego por otros autores que han desarrollado la perfusión (ex situ, in vivo), que sumado al uso del by-pass veno-venoso (Fig. 82), permite extraer el hígado fuera de la cavidad abdominal, seccionando según fuese necesario la vena cava o suprahepáticas, sin necesidad de seccionar el pedículo hepático y evitando así las complicaciones que de esto pudiera derivarse.

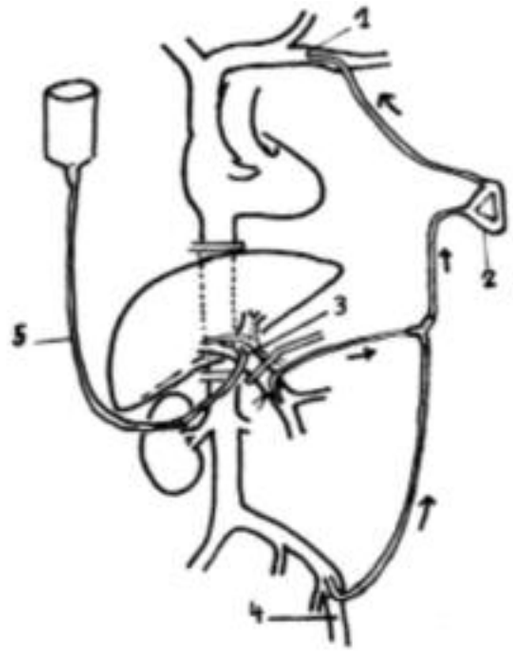

Fig. 84. Exclusión vascular total hepáticacon bypass veno-venoso. Procedimiento necesario para resecciones mayores con compromiso de la vena hepatica (Fig. 80 y 81). 1) Vena axilar. 2) Bomba. 3) Vena porta. 4) Vena femoral.

Como se observa el único límite de la cirugía parece ser la imaginación humana.

16. RE-HEPATECTOMÍAS[1-9-17-20-34]

Tanto las re-resecciones por recidivas como las resecciones programadas en dos tiempos, tropiezan con la dificultad que significa toda reintervención, y que a nivel hepático es mayor, cuanto mayor haya sido la cirugía primitiva, especialmente en lo referido a la movilización hepática. Es de fundamental importancia la ecografía intraoperatoria para conocer la relación de la lesión con la trama vascular y biliar intrahepática, que puede estar distorsionada por la cirugía previa. Si bien las resecciones deben ser oncológicas, respetando el márgen de 1 cm. de parénquima sano, siempre que sea posible. Deben ser lo más económicas posibles por la eventualidad de tener que efectuar futuras resecciones. Actualmente estas resecciones pueden realizarse con baja morbimortalidad en centros especializados.

NOMENCLATURA DE LAS RESECCIONES HEPÁTICAS

Las resecciones hepáticas se pueden clasificar o denominar de distintas formas, pero las divisiones más importantes son:

1.- En cuanto a su magnitud
a) Mayores: más de tres segmentos
b) Menores: uno o dos segmentos

2.- En cuanto a la anatomía
a) **Típicas o regladas:** Resección de una porción de parénquima hepático siguiendo una o varias cisuras anatómicas y se dividen en hepatectomías (derecha e izquierda), sectoriectomías y segmentectomías.
b) Atípicas: Consiste en la resección de parénquima no limitado por cisuras anatómicas.
La terminología que ha sido usada más comúnmente para designar a las resecciones hepáticas típicas o regladas más frecuentes, corresponde a los autores franceses especialmente (Couinaud, 1957) y anglosajones (Goldsmith y Woodburne, 1957) (Fig. 79), más dos términos acuñados por Starzl y colaboradores en 1975 y 1982 (Fig. 80)[7-8-13]

A partir del año 2000 la Ïnternational Hepato-Pancreato-Biliary Association" propone a traves de un Comité de especialistas el uso una terminología uniforme y más actualizada, para ser empleada en las resecciones hepáticas.

Couinaud	Goldsmith y Woodburne	Starzl
Hepatectomía derecha (Seg. 5, 6, 7 y 8)	Lobectomía hepática derecha	
Hepatectomía izquierda (Seg. 2,3 y 4) con o sin Seg. 1	Lobectomía hepática izquierda	
Lobectomía hepática derecha o Hepatectomía derecha ampliada (Seg. 4, 5, 6, 7 y 8) con o sin Seg. 1	Lobectomía derecha ampliada	Trisegmentectomía derecha
Lobectomía hepática izquierda Seg. 2 y 3	Segmentectomía lateral izquierda o Segmentectomía Izquierda externa	
Hepatectomía izquierda ampliada (Seg. 2, 3, 4, 5 y 8) con o sin Seg. 1	Lobectomía izquierda ampliada	Trisegmentectomía izquierda

Cuadro 2. Correspondencia entre las nomenclaturas de Couinaud, Goldsmith y Woodburne y Starzl

THE BRISBANE 2000 TERMINOLOGY OF LIVER ANATOMY AND RESECTIONS[72]
División de primer orden

Término anatómico	Segmentos de Couinaud	Término de la resección Esquema
Hemihígado derecho o Hígado derecho derecha	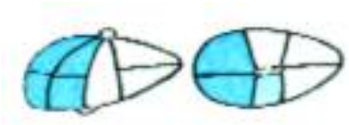 Seg. 5,6,7 y 8 + o - Seg.	Hepatectomía derecha o Hemihepatectomia
Hemihígado izquierdo o Hígado izquierdo	 Seg. 2, 3, y 4 + o - Seg. 1	Hepatectomía izquierda o Hemihepatectomía izquierda

Cuadro Nro. 3. Terminología de las resecciones hepáticas de primer orden.

División de segundo orden

Término anatómico	Segmentos de Couinaud	Término de la resección
Sección anterior derecha	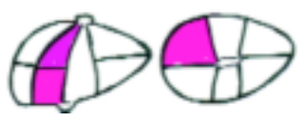 Seg. 5 y 8	Seccionectomía anterior derecha
Sección posterior derecha	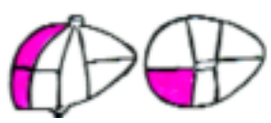 Seg. 6 y 7	Seccionectomía posterior derecha
Sección medial izquierda	 Seg. 4	Seccionectomía medial Izq. Resección del seg. 4 o Segmentectomía 4
Sección lateral izquierda	 Seg.2 y 3	Seccionectomía lateral izquierda o Bisegmentectomía 2 y 3
Hemihígado derecho + Sección medial Izq.	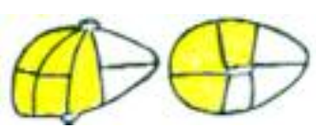 Seg, 4m 5m 6m 7 y 8 + o – seg 1	Triseccionectomía derecha Hepatectomía derecha extendida o Hemihepatectomía derecha extendida
Hemihígado izquierdo + Sección anterior	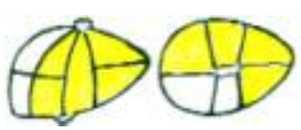 Seg. 2, 3, 4, 5 y 8 + o – Seg.1	Triseccionectomía izquierda Hepatectomía izquierda extendida o Hemihepatectomía izquierda extendida

Cuadro Nro.4. Terminología de las resecciones hepáticas de segundo orden

División de tercer orden		
Segmentos del 1 al 9	Segmentos del 1 al 9	Segmentectomía
Dos segmentos contiguos	Dos segmentos contiguos	Bisegmentectomías

Cuadro Nro. 5 Terminología de las resecciones hepáticas de tercen orden.

División secundaria alternativa (basado en vena porta)		
Término anatómico	Segmentos Couinaud	Término de resección
Sector anterior derecho o Sector paramediano derecho	Seg. 5 y 8	Sectoriectomía anterior derecho o Sectoriectomía paramediana derecha
Sector posterior derecho o Sector lateral derecho	Seg. 6 y 7	Sectoriectomía post.derecho o Sectoriectomía lat. derecho.
Sector medial Izq. o Sector paramediano izquierda	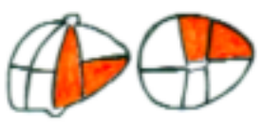 Seg. 3 y 4	Sectoriectomía mediana .Izq. Sectoriectomía paramediana izquierda ó. bisegmentectomía 3 y 4
Sector lateral Izq. Sector posterior Izq.	Seg. 2	Sectoriectomía lateral izqquierda. Sectoriectomía post.Izq. o Segmentectomía 2

Cuadro Nro. 6.- Terminología de las resecciones hepáticas basada en la vena porta (División secundaria alternativa)

BIBLIOGRAFIA

1. ADAM R., BISMUTH H., CASTAING D.,y colab. Repeat hepatectomy for colorectal liver metastases. Ann. Surg. 1997; 225: 51-62.-
2. ARII S., TERAMOTO K., KAWAMURA T.,y colab. Significance of hepatic resection combined with inferior vena cava resection and its reconstruction with expanded polytetrafluoroethylene for treatment of liver tumors.. J. Am.Coll.Surg. 2003; 196: 243-249.
3. AZOULAR D., CASTAING D., KRISSAT I., y colab.. Percutaneous portal vein embolization increases the feasibility and safety of major liver resection for hepatocellular carcinoma in injured liver. Ann. Surg. 2000; 232 (5): 665-672.-
4. AZOULAR D., MARIN-HARGREAVES G., CASTAING D., Y COLAB.. The anterior approach: the right way for right massive hepatectomy. J. Am. Coll. Surg. 2001; 192 (3): 412-417.-
5. BELGHITI I., GUEVARA O., NOUN R., y colab.. Liver hanging maneuver: a safe approach to right hepatectomy without liver mobilization".J. Am.Coll.Surg. 2001; 193 (1): 109-111.-
6. BELGHITI I., NOUN R., ZANTE E., y colab.. "Portal triad clamping for hepatic vascular exclusion for major liver resection a controlled study". Ann. Surg. 1996; 224 (2): 155-161.-
7 BISMUTH H.: Surgical anatomy and anatomical surgery of the liver ". World J. Surg. 1982; 6: 3-9.-
8. BISMUTH H.: Anatomía quirúrgica y cirugía anatómica del hígado en cirugía del hígado y de las vías biliares. Blumgart L.H., Editorial Médica Panamericana S.A., Bs.As. 1990: 3-11.-
9. BISMUTH H., ADAM R., LEVI F.,y colab. Resection of nonresectable liver metastase from colorectal cancer after neoadjuvant chemotherapy. Ann. Surg. 1996; 224: 509-522.
10. BISMUTH H., CASTAING D., EDMOND I.: Ultrasonido intraoperatorio y cirugía hepática en cirugía del hígado y de las vías biliares. Blumgart L.H., Editorial Médica Panamericana S.A., Bs.As. 1990: 1518-1525.
11. BISMUTH H., CASTAING D., GARDEN I. Major hepatic resection under total vascular exclusion. Ann. Surg. 1989; 210 (1): 13-19.
12. BISMUTH H., HOUSSIN D., CASTAING D.: Major and minor segmentectomies "Réglees" in liver surgery. World J. Surg. 1982;6: 10-24.
13. BLUMGART L.R. Resección hepática tumores hepáticos y biliares en cirugía del hígado y de las vías biliares. Blumgart L.H. Editorial Médica Panamericana S.A., Bs.As. 1990: 1477-1516.
14. BROWER S., MILLER C., MC ELHINNER . Avoidance of injury to the left hepatic duct during parenchymal dissection for hepatic trisegmentectomy. Surg. Gynecol. Obst.1989; 168: 457-458.
15. CASTAING D., GARDEN I., BISMUTH H. Segmental liver resection using ultrasoind-guided selective portal venous occlusion. Ann. Surg. 1989; 210 (1): 20-23.
16. CIRIBE J., RONCORONI M., CHIRIFE J.y colab.. Diez años de experiencia en resecciones hepáticas. Rev. Argent. Cirug. 1993; 65: 231-237.
17. CIRIBE J., RONCORONI M., MANCINI M. y colab.. Hepatectomías repetidas por enfermedad maligna. Rev. Argent. Cirug. 2000; 79 (1-2):38-41.
18. CUNNINGHAM J., FONG. Y, SHRIVER C., y colab.. One hundred consecutive hepatic resections. Blood loss, transfusion and operative technique. Arch. Surg. 1994; 129:1050-1056.
19. DELRIVIERE L., HANNOUN L., In situ and ex situ in vivo procedures for complex major liver resections requiring prolonged hepatic vascular exclusion in normal and diseased livers. J. Am. Coll. Surg. 1995; 181:272-276.
20. DE SANTIBAÑES E: Tratamiento de las metástasis hepáticas. Relato oficial del LXIV Congreso Argentino de Cirugía. Rev. Argent. Cirug. 1993 Nº Extraordinario.
21. DE SANTIBÁÑEZ E., BONOFIGLIO F., ACUÑA BARRIOS J: Resecciones hepáticas; Importancia de la técnica quirúrgica y anestésica en el consumo de sangre y hemocomponentes. Rev. Argent. Cirug. 2003; 84(1-2):62-70.
22. DE SANTIBÁÑEZ E., GARCÍA MONACO R., PEKOLJ J. y colab.. Oclusión portal previa a la resección hepática. Indicaciones y resultados".Rev Argent. Cirug. 2002; 83 (3-4):126-133.
23. ELÍAS D., LASSER P., DESRUENNES E. y colab.. Surgical approach to segment 1 for malignant tumor of the liver. Surg. Gynecol. Obst. 1992;175:17-24.
24. FAN S. T., LO C. M., LIU C.L. y colab.. Hepatectomy for hepatocellular carcinoma: toward zero Hospital deaths. Ann Surg. 1999; 229 Nº 3: 322-330.
25. FORTNER J. G., SHIV M.H., KINNE D.W, y colab.: Major hepatic resection using vascular isolation and hypotermic perfusion. Ann Surg. 1974; 180:644-652.
26. HANNOUN L., DELRIVIERE L., GIBBS P, y colab.: Major extended hepatic resections in diseased livers using hypothermic protections: preliminary result from the first 12 patients treated with this new technique. J Am. Coll. Surg. 1996;183:597-605.
27. HASEGAWA H., KAMAZAKI S., MAKUUCHI M.: Segmentectomía y subsegmentectomía guiadas ultrasonicamente . Aplicación en hígado cirrótico en cirugía del hígado y de las vías biliares. Blumgart L.H., Editorial Médica Panamericana S.A., Bs As 1990: 1526-1536.
28. HEANEY J.P., STANTON W.K., HALBERT D.S., y colab.: An improved technique for vascular isolation of the liver; experimental study and case reports. Ann Surg. 1966;163:237-241.
29. HODGSON J., DEL GUERCIO L. Preliminary experience in liver surgery using ultrasonic scalpel. Surgery 1984; 95 Nº2:230-234.
30. HOLT D., VAN THIEL D., EDELSTEIN S. y colab.: Hepatic Resections. Arch. Surg. 200;135:1353-1358.
31. HUGUET C., FERRI M., GAVELLI A. Resection of the suprarenal inferior vena cava". Arch. Surg. 1995; 130:793-797.
32. HUGUET C., GAVELLI A., CHIECO A., y colab.: Liver ischemia for hepatic resections: Where is the limit?" Surgery 1992; 111 Nº3:251-259.
33. IWATSUKI S., TODO S., STARZL T. Right trisegmentectomy with a synthetic vena cava graft.. Arch.Surg. 1988; 123:1021-1022.
34. JAECK D., BACHELLIER P., NAKZNO H. y colab.: One of two-stage hepatectomy combined with portal vein embolization for initially nonresectable colorectal liver metastasis. Am. J. Surg. 2003;185:221-229.
35. JONES R., MOULTON C., HARDY K: Central venous pressure and its effect on blood loss during liver resection. Br J. Surg. 1998;85:1058-1060.
36. KAWASAKI S., MAKUUCHI M., MUYAGAWA S. y colab.. Radical operation after portal embolization for tumor of hiliar Duch. J. Am. Coll. Surg. 1994;178:480-486.
37. KARPOFF H., JARNAGIN N., MELENDEZ J. y colab.. Techniques of hepatic resection in hepatobiliary cancer. Eds. Blumgart. L., Fong Y., Jarnagin N., Bc Decker 200:159-191.
38. KOKUDO N., MIKI Y., SUGAI S., y colab.: Genetic and histological assessment of surgical margins in resected liver metastases from colorectal carcinoma. Arch. Surg. 2002;137:833-840.
39. KOSUGE T., JAMAMOTO J., TAKAYAMA T. y colab.: An isolated, complete resection of the caudate lobe, including the paracaval

portion, for hepatocellular carcinoma. Arch. Surg. 1994;129:280-284.
40. KREMER B. HENNE-BRUNS D: Surgical techniques in hepatobiliary and pancreatic malignancies. Eds.Ligidakis N., Tytgat G., Georg Thieme Verlag Stuttgart, New York. Thieme Medical Publishers Inc, New York 1989:195-218.
41. KUMADA K., YAMAOKA Y., MORIMOTO T., y colab.: Partial autotransplantation of the liver in hepatocellular carcinoma complicating cirrhosis. .Br.J.Surg 1992; 79: 566-567.
42. LAI E., FAN S., LO C., y colab.: Anterior approach for difficult major right hepatectomy. World J.Surg. 1966; 20: 314-318.
43. LAUNOIS B., JAMIESON G.: The posterior intrahepatic approach for hepatectomy or removal of segments of the liver. Surg. Gynecol.Obst. 1992; 174: 155-158.
44. LAUNOIS B., JAMIESON G.: The importance of Glisson's capsule and its sheaths in the intrahepatic approach to resection of the liver. .Surg.Gynecol.Obst. 1992; 174: 7-10.
45. LECHAUX D., MEGEVAND J.M., RAOUL J.L., y colab.: Vivo right trisegmentectomy with reconstruction of inferior vena cava and "Flop" reinplantation . J. Am. Coll. Surg. 2002; 194 (6): 842-845.
46. LERUT J., GRUWEZ J., BLUMGART L.: Resection of the caudate lobe of the liver. .Surg.Gynecol.Obst. 1990; 171: 160-162.
47. LIN T: Results in 107 hepatic lobectomies with a preliminary report on the use of clamp to reduce blood loss. Ann.Surg. 1973; 177 (4): 413-421.
48. LODGE J., AMMORI B., PRASAD R., y colab:. Ex vivo and in situ resection of inferior vena cava with hepatectomy for colorectal metastases . Ann. Surg. 2000; 231 (4): 471-479.
49. MADARIAGA J., FUNG J., GUTIERREZ J.,y colab.: Liver resection combined with excisión of vena cava. J. Am.Coll. Surg. 2000; 191 (3): 244-250.
50. MAKUUCHI M., HASEGAWA H., YAMAZAKI S: Ultrasonically guided subsegmentectomy". Surg. Gynecol. Obst. 1985; l6l: 346-349.
51. MAKUUCHI M., HASEGAWA H., YAMAZAKI S., y colab.: Four new hepatectomy procedures for resection of the right hepatic vein and preservation of the inferior right hepatic vein. Surg. Gynecol. Obst.;164:69-72.
52. MELENDEZ J., ARSLAN V., FISHER M., y colab.: Perioperative outcomes of major hepatic resections under low central venous pressure anesthesia: blood loss, blood transfusion, and the risk of postoperative renal dysfuntion. J. Am. Coll. Surg. 1998;187:620-625.
53. MIES S., RAIA S: A simple method for controlling hemorrhage during hepatectomy. Surg. Gynecol. Obst. 1989;168:265-266.
54. MILLER C., SCHWARTZ M., NISHIZAKI T: Combined hepatic and vena caval resection with autogenous caval graft replacement. Arch. Surg. 1991;126:106-108.
55. MILLER D.R: Median sternotomy extension of abdominal incision for hepatic lobectomy. Ann. Surg. 1972;172(Nº 2):193-196.
56. MORGAN M., WHITWAN J: Cuidados intensivos postoperatorios en cirugía del hígado y de las vías biliares. Blumgart L.H., Editorial Médica Panamericana S.A. Bs. As. 1990:537-548.
57. OHWADA S, OGAWA T, KAWASHIMA Y, y colab.: Concomitant major hepatectomy and inferior vena cava reconstruction. Am. Coll-.Surg. 1999;188(1):63-71.
58. PERSSON B, JEPPSSON B, TRAMBERG K y colab.: Transection of the liver a water jet. Surg. Gynecol. Obst. 1989; 168: 267-268.
59. PICHMAYR R., CROSSE H., HAUSS J., Y COLAB.: Technique and preliminary results of extracorporeal liver surgery (bench procedure) and of surgery on the situ perfused liver. Br.J.Surg. 1990; 77: 21-26.
60. PUTNAM C. Techniques of ultrasonic dissection in resection of the liver. Surg. Gynecol. Obst. 1983; 157: 475-478.
61. RAMACCIATO G, BALESH A, FORNASARI V: Vascular endostapler as and to hepatic vein control during hepatic resection. Am. J. Surg. 1996; 172: 358-362.
62. RAU H, BUTTLER E, BARETTON G, Y COLAB.: Jet-cutting supported by hight frequency. New technique for hepatic surgery. World J. Surg. 1997; 21: 254-260.
63. REYNAUD B, COUCORAVAS G, GIULY J: Basis to improve several hepatectomy techniques involving the surgical anatomy of incisura dextra of gans. Surg. Gynecol. Obst. 1991; 172: 490-492.
64. RÜDIGER H, KANG K, SINDRAM D, Y COLAB.: Comparison of ischemic preconditioning and intermittent and continuous inflow occlusion in the murine liver. Ann.Surg. 2002; 235 (3): 400-407.
65. SHIMAMURA Y, GUNVEN P, TAKENAKA Y, Y COLAB.: Selective portal branch occlusion by balloon catheter during liver resection. Surgery 1986; 100 (5): 938-941.
66. SCHRÖDER T, HASSELGREN P, BRACKETT K, y colab.: Techniques of liver resection (comparation of suction knife, ultrasonic dissector and contact Neodymium-YAG laser). Arch. Surg. 1987; 122: 1166-1171.
67. SMYRNIOTIS V, ARKADOPOULOS N, KEHAGIAS D, Y COLAB. Liver resection with repair of major hepatic veins. Am.J.Surg. 2002; 183: 58-61.
68. SMYRNIOTIS V, KOSTOPANAGIOTOU G, GAMALESTSOS E, y colab.: Total versus selective hepatic vascular exclusion in major liver resections. Am.J.Surg. 2002; 183: 173-178.
69. STARZL T, BELL R, BEART R, y colab.: Hepatic trisegmentectomy and other liver resections. Surg. Gynecol. Obst. 1975; 141: 429-437.
70. STARZL T, IWATSUKI S, SHAW B, y colab.: Left hepatic trisegmentectomy. Surg. Gynecol. Obst. 19882; 155. 21-27.
71. STARZL T, KOEP L, WEILL (III) R, y colab.: Right trisegmentectomy for hepatic neoplasms. Surg, Gynecol. Obst. 1980; 150: 208-214.
72. STRASBERG S, CLAVIEN P, GADZIJEV E, GARDEN J, LAU W, MAKUUCHI M, STRONG R.: The Brisbane 2000 Terminology of liver anatomy and resections HPB, 2000; 2 (3): 333-339.
73. SUGARBAKER P: En bloc resection of hepatic segments 4 b, 5 and 6 by transverse hepatectomy. Surg. Gynecol. Obst. 1990; 170: 250-252.
74. WHITWAN J, MORGAN M Anestesia en cirugía hepatobiliar mayor en cirugía del hígado y de las vías biliares. Blumgart L.H., Editorial Médica Panamericana S.A., Bs. As., 1990: 520-536.
75. WU C, YEH D, HO W, Y COLAB.: Occlusion of hepatic blood inflow for complex central liver resections in cirrhotic patients. Arch. Surg. 2002; 137: 1369-1375.
76. YAMAOKA Y, OZAWA K, KUMADA K, y colab.: Total vascular exclusión for hepatic resection in cirrhotic patients. Application of venovenous by-pass". Arch. Surg. 1992; 127: 276-280.
77. YAMAOKA Y, OZAWA K, SHIMAHARA Y, y colab.: A simple and direct approach to the portal triad structures for a left lobectomy or a left lateral segmentectomy". Surg. Gynecol. Obst. 1988; 166: 78-80.
78. YANAGA K, KISHIKAWA K, SHIMADA M, y colab.: Extracorporeal hepatic resection for previously unresectable neoplasms.- Surgery 1993; 113 (6): 637-643.