CAPITULO IV-425
Enciclopedia Cirugía Digestiva
F. Galindo y colab.

HEPATECTOMIA VIDEOLAPAROSCOPICA.

Pablo Barros Schelotto
Cirujano. Instituto de Trasplante Multiorgánico.*
Docente Autorizado Facultad de Ciencias Médicas.
Universidad Nacional de La Plata.

Guillermo Pfaffen
Cirujano. Instituto de Trasplante Multiorgánico*

* Hospital Universitario Fundación Favaloro.

La cirugía laparoscópica y los procedimientos miniinvasivos han cambiado la evolución de muchos procedimientos quirúrgicos. Al provocar una menor agresión quirúrgica en los pacientes, la recuperación es más rápida, los costos son menores y la supervivencia en pacientes oncológicos puede ser superior a la que se observa con la cirugía abierta.

Dentro de la cirugía abdominal, las hepatectomías videolaparoscópicas tuvieron un lento desarrollo. En un principio se utilizó la cirugía videolaparoscópica como método de estadificación en la patología hepatobiliar y posteriormente se avanzó sobre las resecciones hepáticas. Esto fue debido a la complejidad de los procedimientos, a la necesidad de contar con el equipamiento necesario para poder llevarlas a cabo y a una gran curva de aprendizaje [8].

Las hepatectomías videolaparoscópicas se pueden realizar mediante tres técnicas laparoscópicas [2,3].

1) Laparoscópica pura: todo el procedimiento se realiza por cirugía videolaparoscópica, aunque se requiere de una incisión adicional (ej suprapubiana) o una pequeña prolongación de la incisión del trócar umbilical, para la extracción de la pieza quirúrgica (Figura 1).

BARROS SCHELOTTO P, PFAFFEN G: Hepatectomias videolaparoscópica. Enciclopedia Cirugía Digestiva, F. Galindo y colab. www.sacd.org.ar 2014; Tomo IV-425, pág. 1-6

2) Manoasistida: Es un procedimiento laparoscópico que se realiza con la ayuda de una mano (del cirujano o del asistente) dentro de la cavidad abdominal. Para ello es necesario, una incisión de 7-8 cm y un dispositivo llamado hand-port. Este se utiliza para poder mantener el neumoteritoneo de la cavidad abdominal. La pieza quirúrgica es extraída por este acceso. Este tipo de técnica mantiene todas las ventajas de la cirugía videolaparoscópica. Es muy útil para realizar hepatectomías mayores, resecciones múltiples bilaterales, tumores localizados en segmentos posteriores del hígado o rehepatectomías. Figura 1

3) Híbrida: Combina la técnica laparoscópica con la cirugía abierta. Una parte de la cirugía se realiza con técnica videolaparoscópica pura (generalmente la movilización hepática) y posteriormente se completa el procedimiento por medio de una incisión de 8-12cm. Generalmente esta incisión es de menor tamaño que la que se hace en una hepatectomía por vía abierta.

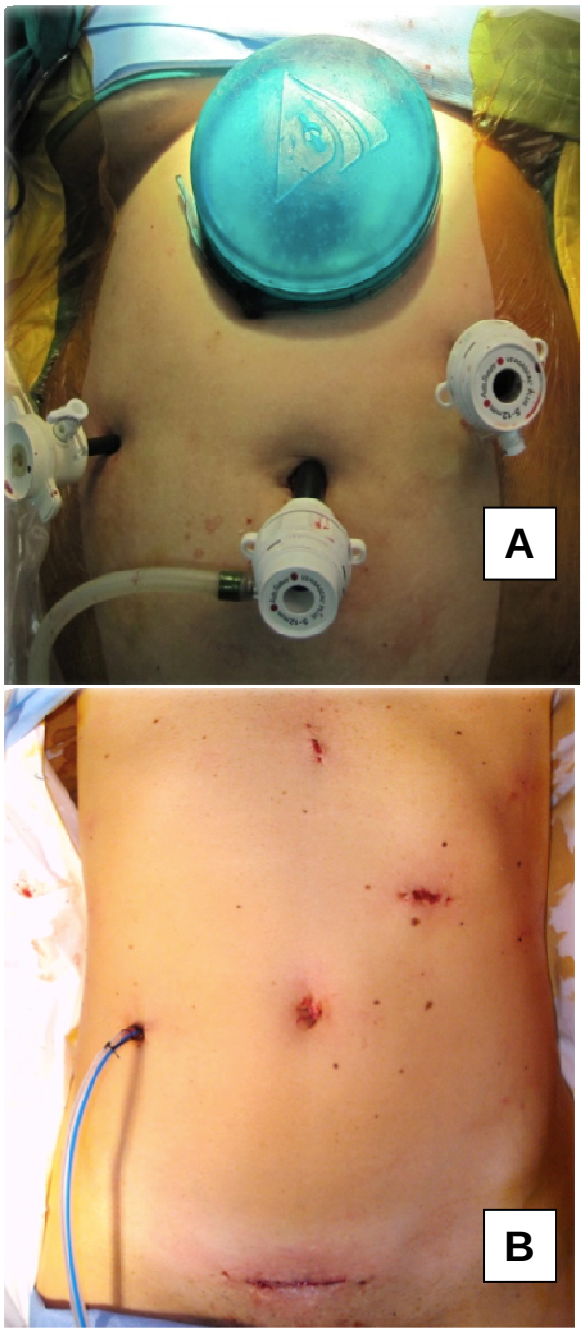

Figura Nro. 1
Tipos de abordajes videolaparoscópicos. A Abordaje manoasistido. B Abordaje totalmente laparoscópico.

INDICACIONES

El hecho de tener una técnica de menor agresión y rápida recuperación para los pacientes, no debe hacer que se cambien las indicaciones de la resección hepática. Por lo tanto las indicaciones deben ser las mismas que para la cirugía abierta [7].

Tumores benignos, malignos, y más recientemente, las hepatectomías para trasplante hepático con donantes vivos son procedimientos cada vez más frecuentes [5]. En el Cuadro 1 se muestran las indicaciones más habituales.

Tumores benignos:	Tumores malignos:
Hiperplasia nodular Focal	Metástasis
Hemangiomas	Hepatocarcinoma
Adenomas	Colangiocarcinoma
Poliquistosis	
Quistes simples complidos	
Quistes hidatídico	
Enfermedad de Caroli	
Hepatectomía para trasplante de donante vivo	

Cuadro Nro. 1
Indicaciones habituales de resección HVL

TIPO DE HEPATECTOMIAS

Muchas de las hepatectomías que se realizan por vía abierta se pueden realizar por cirugía videolaproscópica. En la actualidad, las mayores dificultades para la resección hepática videolaparoscópica las constituyen aquellos tumores de la confluencia de los conductos hepáticos (Tumor de Klatskin) por su cercanía a los pedículos vasculares, los tumores ubicados en los segmentos posteriores derechos, y los grandes tumores, que por su tamaño, dificultan la movilización hepática, incluso con la técnica manoasistida. También, las resecciones hepáticas combinadas con resección vascular son realizadas principalmente por cirugía abierta, debido a su complejidad. Las lesiones ubicadas en los segmentos anteriores (segmentos 2, 3 ,4b ,5 ,6) en cambio, son las mas sencillas de realizar por videolaparoscopía. De hecho, la seccionectomía lateral izquierda, es quizás una de las hepatectomías más realizadas por videolaparoscopía. Creemos que hoy en día, la misma debe realizarse en manera estándar, al igual que la colecistectomía por vía videolaproscópica. A parte de la ubicación, el número de las lesiones y el tamaño de las mismas, son otros dos detalles que debemos tener en cuenta. Se recomienda comenzar la experiencia con casos donde la lesión sea única, menor de 5 cm, y ubicada en los segmentos anteriores. Con mayor numero de casos operados, se puede comenzar a realizar resecciones en tumores de mayor tamaño y en tumores múltiples [1,4].

DETALLES TECNICOS

Posición del paciente:

Tanto la posición americana como francesa son útiles al momento de la cirugía hepática. Creemos que las preferencias del cirujano y sus costumbres son lo más importantes al momento de la elección de la posición del paciente en la mesa de operaciones (Figura 2).

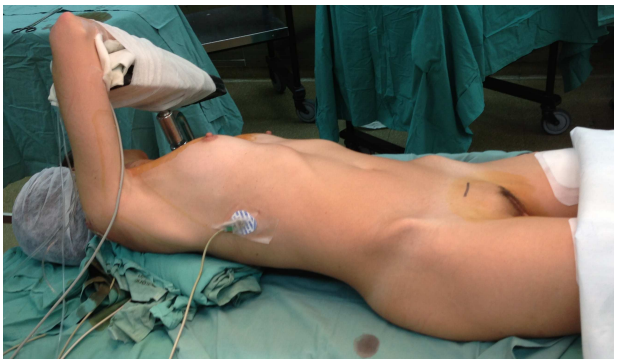

Figura Nro. 2
Posición de paciente en decúbito dorsal para la realización de hepatectomía derecha.

Se recomienda trabajar con un neumoteritoneo de 14-15 mm Hg, siempre que la hemodinámica del paciente lo permita. Este detalle ayuda a que exista un mayor espacio en la cavidad abdominal y menor sangrado en el momento de la transección parenquimatosa. Sin embargo, existe el riesgo potencial de embolismo pulmonar por CO^2, por lo cual se debe prestar mucha atención al trabajar con altas presiones intraabdominales.

Durante las hepatectomías videolaparoscópicas debemos realizar los mismos gestos que se realizan durante la cirugía convencional. Comenzamos con la movilización hepática, para lo cual recomendamos siempre la sección del ligamento redondo y falciforme. Posteriormente se secciona el ligamento triangular izquierdo, en el caso de las resecciones izquierdas, y el ligamento triangular derecho y coronario, en el caso de resecciones derechas. La misma la podemos realizar con electrobisturí monopolar o con algún dispositivo de coagulación (Ligasure, Bisturí Armónico). A continuación, se debe efectuar la ecografía intraoperatoria, igual que en cirugía abierta, para lo cual existen diferentes modelos de transductores.

La manera de abordar el pedículo hepático puede ser por medio de la disección selectiva de cada elemento (abordaje extrahepático) o controlándolo en forma intrahepática (abordaje suprahiliar). Si se opta por el abordaje extrahepático, se dispone de muchos dispositivos para realizar la ligadura de los elementos. Contamos con los clips de titanio convencionales (LT300-400), Haemolock (5 mm-13 mm), la ligadura con hilo y las suturas mecánicas (Figura 3).

Estas últimas son más difíciles de aplicar en forma selectiva por el espacio reducido en el que debemos trabajar. Con este abordaje se requiere de un mayor entrenamiento en cirugía videolaparoscópica e insume mayor tiempo quirúrgico. En cambio, si se realiza un abordaje suprahiliar, el tiempo quirúrgico es menor, pero se requiere de experiencia en cirugía hepática para no dañar los elementos del pedículo hepático. La misma se realiza con suturas mecánicas de 45 o 60 mm.

Una vez realizada la movilización hepática y la disección del pedículo hepatico, estamos en condiciones de realizar la transección del parénquima.

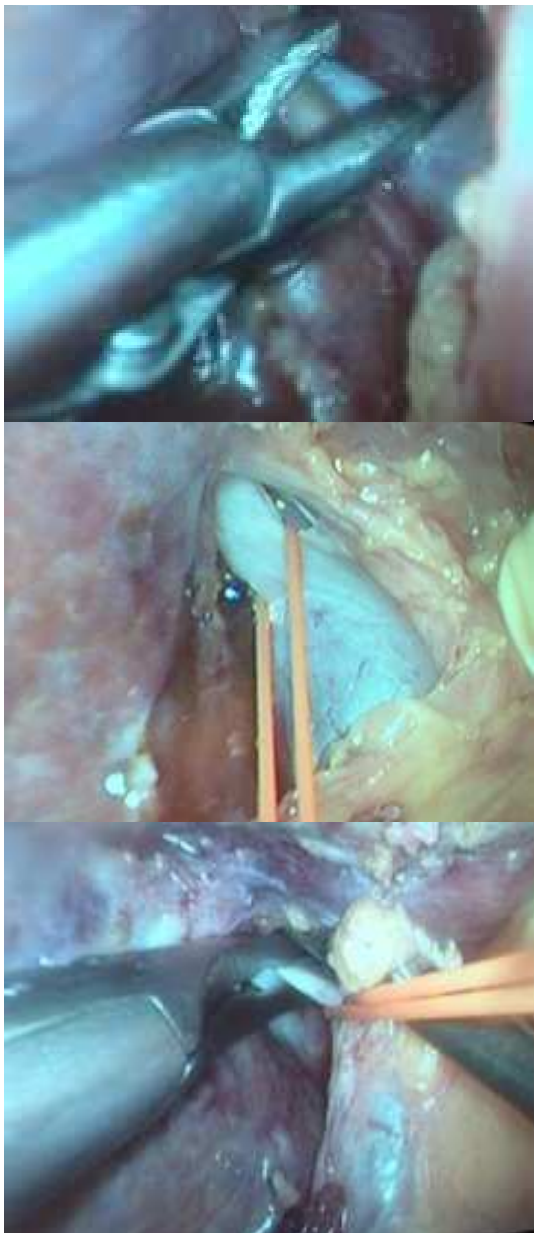

Figura Nro. 3
Disección y ligadura de vena porta derecha con Haemo lock durante hepatectomía derecha video-aparoscópica

Este es el momento de mayor riesgo durante la cirugía, ya que es cuando se producen las mayores perdidas sanguíneas. Dependiendo de la elección del equipo quirúrgico, se puede realizar o no la maniobra de Pringle (clampeo del pedículo hepático) para disminuir el sangrado durante la transección hepática.

En cuanto a los elementos para realizar la transección parenquimatosa, contamos con electrobisturí monopolar, bipolar, Ligasure, bisturí Armónico, Habib 4 X, disector ultrasónico, clips y suturas mecánicas (Figura 4-5).

Figura Nro 4
Sección de parénquima hepático con pinza Ace de bisturí Armónico

La elección depende de la disponibilidad de cada centro quirúrgico y la elección del cirujano. Es de nuestra preferencia combinar el uso del bisturí armónico con las suturas mecánicas. Para controlar la hemostasia de la superficie de corte contamos con diferentes elementos como el gas de argón y las colas biológicas. Si utilizamos el gas de argón debemos extremar los cuidados, ya que se puede producir el embolismo por dicho el gas, llevando al paciente a un paro cardíaco.

La conversión de la vía laparoscópica a la vía convencional ocurre entre un 10-20 % de los casos, dependiendo de la experiencia y de la magnitud de la hepatectomía. Los principales motivos son:

a) Encontrar durante la ecografía intraoperatorias más lesiones de las previstas.

b) Lesión cercana a pedículo portal o vena supra hepática con posibilidad de comprometer el margen de resección. Aconsejamos contar con una distancia mínima entre la lesión y el vaso principal de al menos 2 cm.

c) Dificultad para la movilización hepática o disección del pedículo

d) Sangrado no controlable durante la transección del parénquima hepático.

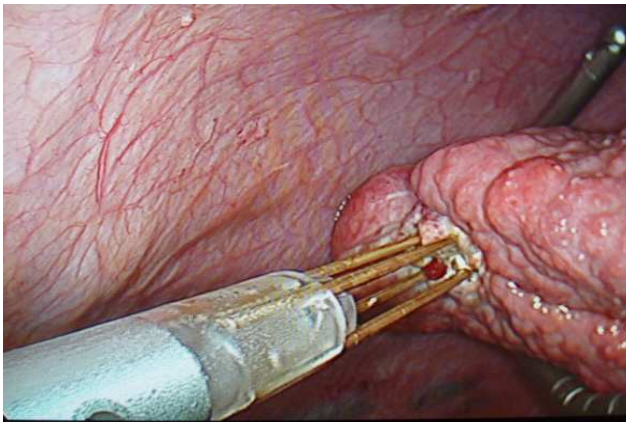

Figura Nro. 5
Sección de parénquima hepático con instrumento de radiofrecuencia Habib 4X.

En el momento de la conversión, si el procedimiento se estaba realizando por la técnica laparoscópica pura se puede pasar a una técnica manoasistida o a la técnica híbrida antes de realizar la laparotomía convencional. No se debe dudar en convertir un paciente si existe hemorragia no controlada, ya que esta demostrado que la conversión temprana disminuye las complicaciones en el postoperatorio.

Dentro de las ventajas de la HVL se nombran la menor pérdida sanguínea, menor tiempo quirúrgico, menor internación, menor consumo de analgésicos, y retorno a las tareas habituales en menor tiempo. Particularmente en pacientes portadores de hepatocarcinoma, la HVL tiene

la ventaja de evitar la ligadura de vasos colaterales, disminuyendo la producción de ascitis postoperatoria y provocando menor adherencias. Esto es de utilidad en pacientes que posteriormente requieran un trasplante hepático. Dentro de las desventajas encontramos: la pérdida de la palpación manual (para la técnica laparoscópica pura), riesgo de embolismo por CO2 y argón, dificultad en el control de sangrado masivo, y riesgo de grandes pérdidas sanguíneas durante la conversión. Se aconseja, en caso de conversión por sangrado, no realizar la misma hasta que se halla controlado el mismo con alguna maniobra hemostática [6].

BIBLIOGRAFIA

1) **DAGHER I, GAYET B, TZANIS D** et al. International experience for laparoscopic major liver resection. J Hepatobiliary Pancreat Sci 2014;10.

2) KOFFRON AJ, AUFFENBERG G, KUNG R et al. Evaluation of 300 minimally invasive liver resections at a single institution: less is more. Ann Surg 2007; 246:385-392.

3) NGUYEN KT, GAMBLIN TC, GELLER DA. World review of laparoscopic liverresection- 2,804 patients. Ann Surg 2009; 250:831-841.

4) REDDY SK, TSUNG A, GELLER DA. Laparoscopic liver resection. World J Surg 2011; 35:1478-1486.

5) SOUBRANE O, CHERQUI D, SCATTON O y colab.: Laparoscopic left lateral sectionectomy in living donors: safety and reproducibility of the technique in a single centger. Ann Surg 2006:244:815-820.

6) **TOPAL B, FIEUWS S, AERTS R** y colab. Laparos- copic versus open liver resection of hepatic neoplasms: comparative analysis of short-term results. Surg Endosc 2008; 22:2208-2213.

7)**TORO A, GAGNER M, DI C, I.** Has laparoscopy increased surgical indications for benign tumors of the liver? Langenbecks Arch Surg 2013; 398:195-210.

8) **VIGANO L, LAURENT A, TAYAR C** y colab.: The learning curve in laparoscopic liver resection: improved feasibility and reproducibility. Ann Surg 2009; 250:772-782