DILATACIONES QUISTICAS CONGENITAS Y DIVERTICULOS DE LA VIAS BILIARES

Fernando Galindo

Profesor Consulto de Cirugía Gastroenterológica,
Facultad de Postgrado de Ciencias de la Salud,
Universidad Católica Argentina (UCA), Bs. As.

Introducción

La primera descripción anatomopatológica de un quiste coledociano se le atribuye a Vater en 1723 [11,27]. Es una mal formación poco frecuente en occidente, encontrándose un caso cada 100.000 a 200.000 nacimientos, siendo mucho más marcada la incidencia en el Extremo-Oriente [81]. A esta localización quística congénita se agregan mucho mas tarde en otros sectores de la vía biliar y efectuado una clasificación de las mismas por Alonso-.Lej (1959) que fuera modificada por Todani en 1977 [3, 70,69].

El interés clínico deriva de las complicaciones a que da lugar como la formación de litiasis, desarrollar infecciones y en algunas ubicaciones colangiocarcinomas.

En este capítulo se verá primero la clasificación clásica de Alonso-Lej y Todani, que debe conocerse por su amplia difusión, y posteriormente una clasificación más sencilla basada en la topografía y características clínicas que considera solamente las dilataciones quísticas excluyendo los divertículos. .

1) Clasificación

a) Clasificación de Alonso-Lej y Todani. La clasificación de Alonso-Lej [3,7] de 1959 describió tres tipos de dilataciones quísticas de la vía biliar Tipo I, Tipo II y Tipo III. Todani en 1977 agregó el Tipo IV y V [69, 70]. (Figura 1)

GALINDO F.: Dilataciones quísticas congénitas y divertículos de las vías biliares. F. Galindo: Enciclopedia Cirugía Digestiva, www.sacd.org.ar 2016; tomo IV-439: pág. 1- 20.

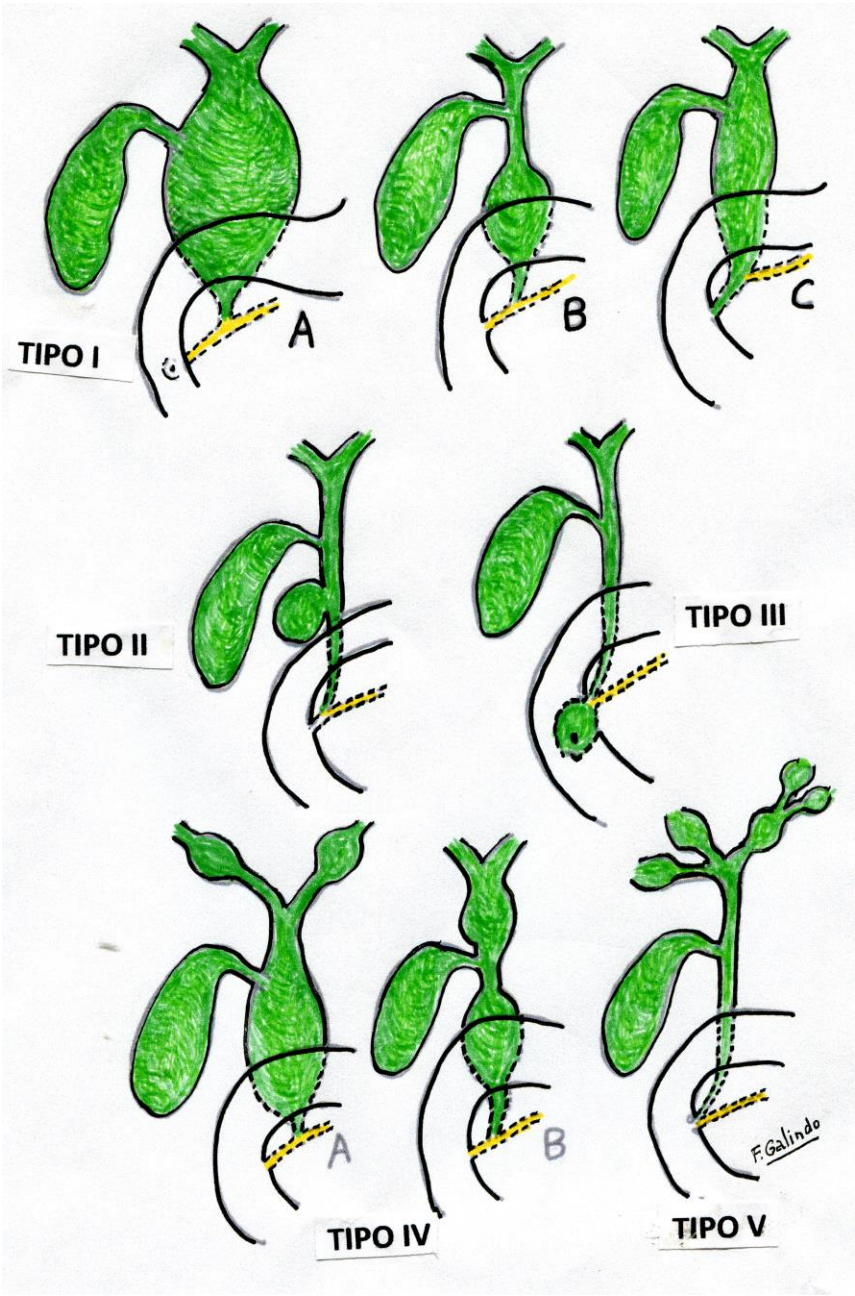

Figura Nro. 1
Clasificación de Alonso-Lej y Todani. Tipo I: A, Dilatación global y sacciforme; B, dilatación localizada; C, fusiforme. Tipo II: diverticular. Tipo III: coledococele. Tipo IV: A, dilataciones quísticas intra y extrahepáticas; B: extrahepáticas múltiples. Tipo V: dilataciones quísticas intrahepáticas.

Tipo I Dilatación del colédoco. Es la forma más frecuente 65 al 80 % [32]. Se describen tres formas:

A) Sacciforme, generalmente compromete toda la vía biliar y es la forma más frecuente. Por arriba llega hasta los hepáticos que

Tipo	Tratamiento
Quistes intrahepático (Enfermedad de Caroli	Resección segmentaria cuando posible y el paciente es candidato adecuado, trasplante hepático con inadecuada reserva hepática
Quiste de la vía biliar extrahepática	Resección completa del quiste con restauración de la continuidad biliar
Quiste intraduodenal (cistocele)	Resección por vía endoscópica. o 2da. opción operatoria

Cuadro Nro. 1
Clasificación simplificada de Martin de las dilataciones quísticas de las vías biliares

contrastan con su calibre normal y en la parte inferior el abocamiento con el Wirsung.

B) Dilatación segmentaria del colédoco.

C) Dilatación fusiforme o cilíndrica de la vía biliar. En esta forma frecuentemente el Wirsung aboca en la vía biliar.

Tipo II Divertículo de la vía biliar extrahepática.

Tipo III Coledococele. Le sigue en frecuencia al Tipo I-A con alrededor del 5 %.

Tipo IV Quistes múltiples extra e intrahepáticos
A-Quistes múltiples extra e intrahepáticos.
B-Quistes múltiples solo extrahepáticos.

Tipo V Quistes intrahepáticos único o múltiples. Es conocida como Enfermedad de Caroli.

b) Clasificación simplificada de Martin.

La clasificación de Alonso-Lej-Todani tiene una larga trayectoria pero tiene algunos reparos. El tipo II es un divertículo de la vía biliar principal y no una dilatación quística de la vía biliar. Deber ser diferenciado de una vesícula biliar supernumeraria.

La clasificación de Martin [51] es más simple y considera tres grupos de dilataciones quísticas biliares: quistes intrahepáticos, quistes de la vía biliar extrahepática y quiste biliar intraduodenal. A estos tres grupos se debe agregar uno mixto poco frecuente formado por quistes extra e intrahepáticas. Cada uno de estos grupos tienen características clínicas y terapéuticas comunes, por lo que resulta útil esta clasificación de Martin Los divertículos por sus características son excluidos de la clasificación de Martin pero serán tratados en este capítulo separadamente.

2) Características clínicas y tratamiento de las dilataciones quísticas de las vías biliares

Serán tratados por separado:
a) Quístes congénitos coledocianos.
b) Quistes congénitos intrahepáticos.
c) Formas quísticas mixtas extra e intra-hepáticos.
d)Quiste biliar intraduodenal (cistocele).

a) Dilataciones quísticas coledocianas.

a*) Incidencia, edad y sexo

Las dilataciones quísticas del colédoco pertenecen al Tipo I de la clasificación de Alonso-Lej-Todani. Pueden tomar toda la vía extrahepática, tener una forma sacciforme o fusiforme y en estos casos el cístico abocar al quiste, o bien ser la dilatación segmentaria.

La forma quística sacciforme es la más frecuente (45 a 55 %) seguida por la fusiforme (alrededor del 40% y la menos frecuente la dilatación segmentaria. Algunos autores señalan el incremento relativo de las dilataciones fusiformes sobre las quísticas[35].

Incidencia. Es poco frecuente en países occidentales 1 cada 100.000 a 150.000 habitantes mientras que en países asiáticos es 1 cada 1000 habitantes [66,21].

Edad La mayor parte se diagnostican en la infancia (alrededor del 80% de los casos). Las formas quísticas predominan en el primer año y las formas fusiformes en el cuarto o quinto año [35]. El 20 % se diagnostican después de los 20 años y un 10 % en mayores de 40 años [46,59,65, 22,50] .

Las dilataciones quísticas de vías biliares representan aproximadamente el 20% de la patología biliar en el niño [61] .

Sexo.- Tanto en países occidentales como orientales hay un predominio franco del sexo femenino en dos o tres veces más que hombres [66, 21,34]. Hay un predominio en el sexo femenino de dos o tres veces con respecto al masculino [34].

b*) Origen y aspectos fisiopatológicos.

La mayor parte de los autores consideran que el origen es congénito. Avalan este concepto la mayor incidencia en la infancia y que estas formaciones han podido ser detectadas por imágenes, en una etapa prenatal [8, 25].

Es importante señalar que en el caso de quistes coledocianos existe con gran frecuencia una terminación anómala del colédoco. Normalmente (65 a 90 % de los casos) la unión del Wirsung y el colédoco se realiza en un ángulo casi recto por fuera de pared duodenal y continua en un canal común. Este conducto común tiene una longitud promedio de 4,6 mm (+ ó – 2,6 mm.) en el adulto [54]. Se considera que este conducto común es anómalo cuando tiene una longitud superior a 12 mm. (Japoneses Study Group [36]). Esta anomalía fue estudiada por Babbit 1969 (7, 69,11) y propuso la conocida “teoría del canal común” en la patogénesis de los quistes coledocianos. Esta disposición facilitaría el reflujo del líquido pancreático a las vías biliares facilitado por una menor presión hidrostática en ésta. El jugo pancreá-

tico y biliar tienen sustancias agresivas (lisolecitina, enzimas pancreáticas) que dañan la pared de la vía biliar dilatada, provocando edema, erosiones, inflamación, y posterior fibrosis. Para algunos sería un factor importante en el origen de los quistes coledocianos y para la mayoría, este proceso crónico con fenómenos de regeneración hiperplasia y displasia llevarían a la degeneración neoplásica [17, 1,50].

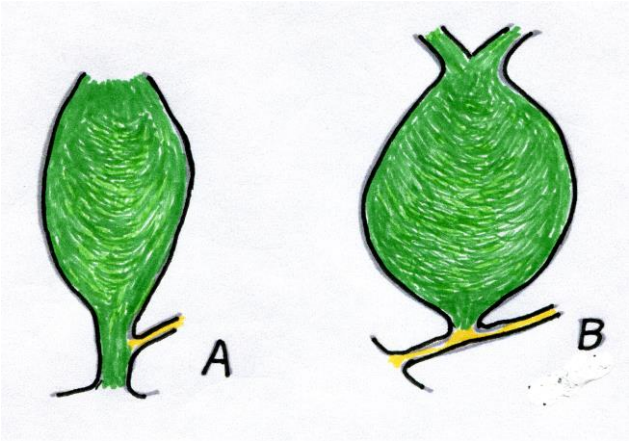

Figura Nro. 2
Anomalías en la unión de los conductos biliar y pancreático. Clasificación de Kimura y colab.. A.- Variedad 1: unión pancreático-coledociana, P-C. B.- Variedad 2: unión coledociana-pancreática, C-P.

Kiruma y colab.(44) describen dos tipos de anomalías en la unión biliopancreática. La variedad I (**P-C**) en donde el conducto pancreático se vierte en el colédoco; y la variedad II (**C-P**) en donde el colédoco se vierte en el Wirsung, anomalía ya referida (Fig. 2).

En la **variedad I** (**P-C**) el ángulo formado entre la vía pancreática (P) y coledociana (C) es agudo. La dilatación de colédoco es moderada de forma fusiforme o cilíndrica y en la bilis del quiste se encuentran valores imtportantes de amilasa. Pueden permanecer buen tiempo asintomáticos y muchas veces se descubren por estudios con imágenes.

En al variedad II **(C-P)** el ángulo formado por la vía biliar y pancreática es recto, hay una franca estenosis de la vía biliar, la dilatación quística es importante y los valores de amilasa en el quiste son bajos. La mayor parte son sintomáticos y se diagnostican en la infancia.

La variedad II de Kimura es más frecuente de observar en quistes sacciforme de colédoco que la variedad I. Esta última también se observa en alrededor de 7 cada 10 pacientes con carcinoma de la vesícula biliar [40] (Ver capítulo IV-471 de anomalías pancreáticas).

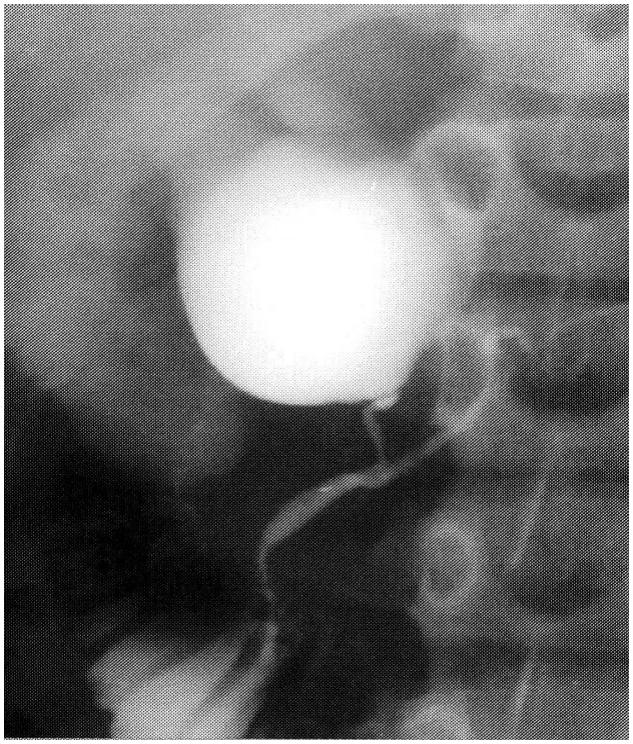

Figura Nro. 3
Colangiopancreatografía por redonancia m+agnetica. Quiste coledociano sacciforme. Union C-P , trayecto común >2 cm.

c*) Anatomía patológica. Incidencia de neoplasia.

En la estructura de la pared de los quistes tenemos los elementos propios de la estructura coledociana. En la parte interna la mucosa con frecuencia falta encontrándose reemplazada por tejido conjuntivo. El resto de la pared esta constituido por tejido fibroso, procesos inflamatorios y de hipervascularización.

La degeneración neoplásica se ha observado en los quistes del colédoco y se ha atribuido al reflujo pancreático-biliar que lleva a una inflamación crónica del quiste. Generalmente se trata de una sola neoplasia en el quiste coledociano, pero se han señalado casos con neoplasias doble en el quiste y en la vesícula biliar [19, 40].

Figura Nro. 4
Colangiografía operatoria. Quiste coledociano grande, atípico y segmentario con vía biliar inferior de calibre normal.

La incidencia de neoplasia es superior a la esperada en la población general [12,33,31,71] y los porcentajes de la literatura oscilan entre 2,5 a 26 % de los pacientes con quistes coledocianos [15, 18, 22, 39, 68]. El mayor riesgo de carcinogénesis se encuentra en pacientes sintomáticos de 60 o más años, siendo rara en la infancia [32]. Nicholl y colab. [58] señalan riesgo de cáncer: de 0 a 30 años el 0%, de 31 a 50 años 19 % y de 51 a 70 años 50 %.

Los pacientes operados sin resección del quiste, con operaciones de derivación cisto-duodenoanastomosis o cistoyeyunoanastomosis. y que mantienen cierto reflujo intestinal a la bolsa quísticas mantienen altas posibilidades de desarrollar un colangiocarcinoma

d*) Aspectos clínicos.

La presentación clínica puede ir desde casos asintomáticos hasta la de manifestarse con serias complicaciones. Loas síntomas son más precoces en la variedad C-P variedad II de Kimura.

Los diagnósticos de formas asintomáticas se han incrementado por el uso más sistematico de la ecografía, que ha permitido detectar formaciones quísticas en pacientes estudiados por otros problemas.

Los síntomas que pueden observarse son variados y entre los más frecuentes tenemos: dolor en hipocondrio derecho, intolerancia a los colecistoquinéticos, ictericia intermitente y rara vez un síndrome coledociano típico.

Una triada muy característica esta dada por: ictericia, dolor y masa palpable. Solo se la encuentra en el 20 % de los casos [11,22].

e*) Estudios por imágenes.

La ecografía y la colangiografía por resonancia magnética son los métodos más utilizados en la actualidad. La ecografía es el primer procedimiento generalmente utilizado para detectar las dilataciones quísticas de vías biliares. El uso más frecuente en el control del embarazo, ha permitido detectar quistes coledocianos en el feto y poder controlar su evolución [25,33,8].

Figura Nro. 5
Resonancia magnética. Se observa el quiste coledociano que compromete los hepaticos, el duodeno y el estómago. Unión biliopancreática C-P.

Las formaciones quísticas del colédoco, poco frecuentes, deben distinguirse por tener un cuello que lo une a la vía biliar y deben diferenciarse de la vesícula biliar. La confusión con un seudoquiste es posible cuando a su vez hay síntomas de pancreatitis [41].

La colangiografia por resonancia magnética es un método rápido, no invasivo, considerado de elección y que también puede utilizarse en mujeres embarazadas. Muestra la formación quística y la vía biliar tanto intrahepática como la terminación y relación con el Wirsung (Fig. 3). Las buenas imágenes que ofrece y no tener el riesgo de complicaciones como la pancreatitis han hecho que sea el método de elección en el estudio de estos pacientes [5, 6,43,63]. Tiene una buena sensibilidad y especificidad (90-100% y 73-100% respectivamente [24].

Entre otros procedimientos tenemos la tomografía computada, la colangiopancreatografía retrógrada endoscópica y la colangiografía percutánea.

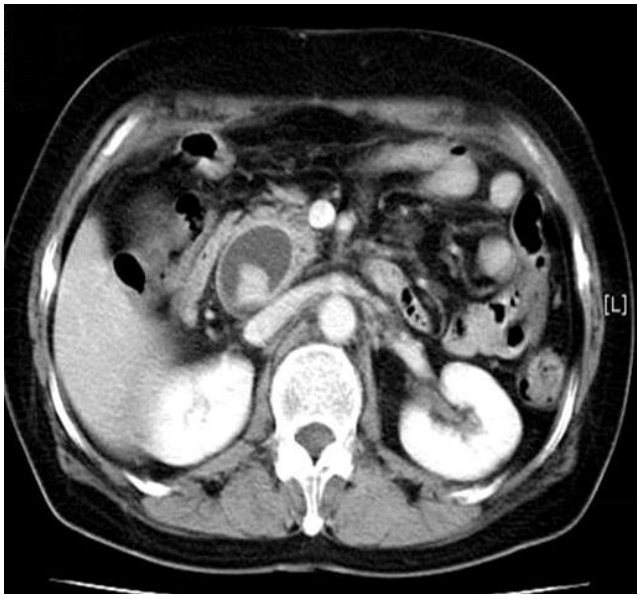

Figura Nro. 6
Tomografía computada. Quiste coledociano.

La tomografía computada permite detectar un quiste coledociano como una formación que se encuentra en el hígado y el duodeno, observándose la vesícula biliar y las vías biliares intrahepáticas generalmente no dilatadas (fig. 6). Ha sido superada por la colangiografia por resonancia magnética que permite ver mejor el estado de las vías

intrahepáticas y la conformación de la unión pancreático-biliar.

La colangiopancreatografia retrógrada endoscópica permite obtener buenas imágenes de las formaciones quísticas y sobre todo de la terminación de la vía biliar y pancreática [29]. Es un método no excento de complicaciones como la infección y pancreatitis, por lo que su uso con fines diagnósticos no es aconsejable.

La colangiografía percutánea con solo fines diagnósticos ha sido reemplazada por la colangiografia por resonancia magnética. Su empleo actual queda reservado cuando tenga también una indicación terapéutica. Es un recurso útil en situaciones de urgencia. Ha sido utilizada en pacientes pediátricos para drenar la vía biliar y obtener muestras de bilis para detectar amilasa y o lipasa [76].

La colangiopancreatografía endoscópica permitió conocer la forma de abocamiento de la vía biliar y pancreática antes del advenimiento de la resonancia [44].

La colangiografía operatoria sigue siendo un buen recurso para el cirujano sobretodo cuando las imágenes preoperatorios no fueron suficientes.

f*) Diagnóstico

El diagnóstico surge de los estudios por imágenes preoperatorios. El número de casos diagnosticados intraoperatoriamente ha disminuido considerablemente dado al mayor empleo de las imágenes y por el tratamiento mininvasivo de muchas complicaciones como las infecciosas y el coleperitoneo.

g*) Complicaciones.

Las complicaciones que pueden encontrarse derivan de infección, litiasis y a ruptura del quiste, como a repercusiones sobre órganos vecinos. Así podemos tener fiebre, colangitis, pancreatitis, coleperitoneo, insuficiencia hepática por cirrosis biliar [4].

Reacciones inflamatorias del páncreas dan lugar a dolor y movilización de enzimas como la amilasa. En el niño pueden hacer pensar en la invaginación intestinal. Se han observado cuadro de pancreatitis aguda recurrente en pacientes con quistes coledocianos. Se considera que el mecanismo puede estar dado por una estrechez a nivel de la papila ya que la esfinterotomía endoscópica puede mejorar el cuadro [42]. No obstante, esta complicación no es prevenida por el drenaje del quiste ni por la esfinteroplastia ya que no impiden la formación de cálculos. Solo la extirpación completa del quiste puede prevenir el desarrollo de una pancreatitis crónica o recurrente [46].

El estasis biliar en los quistes favorece la formación de barro y cálculos biliares, siendo mas frecuente en los intrahepáticos. La inflamación de la pared y distensión del quiste pueden llevar a la perforación y originar coleperitoneo.

La cirrosis se observa con cierta frecuencia. Nguyen y Valayer [57] la señalan en la tercera parte de los casos y aconsejan la biopsia hepática durante la cirugía.

El cáncer de vías biliares se observa en cifras que van del 10 al 16 % [15] siendo más elevado en los pacientes no resecados en que se hizo derivación intestinal del quiste. En estos casos se observa los síntomas propios

de la degeneración neoplásica generales por invasión, ictericia, síndrome pilórico, etc.

h*) Tratamiento quirúrgico

Los quistes coledocianos que llegan a la cirugía pueden ser asintomáticos, sintomáticos, con degeneración neoplásica u otras complicaciones como perforación o colangitis. En todos los casos la operación más recomendable es la resección de la formación quística, reconstruyendo el tránsito biliar con una anastomosis del hepático con asa de yeyuno en Y de Roux [9, 52, 69,71, 22, 50].

Se aconseja la resección en las formas asintomáticas para evitar complicaciones futuras, en donde la alta incidencia de degeneración neoplásica debe ser tenida en cuenta [22]. La degeneración neoplásica es baja en la primera década de la vida (No sobrepasa el 1 %) y se incrementa con la edad [45].

Las operaciones de drenaje interno del quiste coledociano como las resecciones parciales en la actualidad no deben realizarse. El error de la indicación a veces parte de considerar como un colédoco ensanchado una forma fusiforme de quiste. Los pacientes en que no se efectuó resección es aconsejable someterlos a una nueva operación para extirpar el quiste [21, 22].

En situaciones de urgencia como perforación de la bolsa quística y colangitis se efectuará el drenaje suficiente dejando la resección para cuando mejoren las condiciones generales y locales del paciente. Cuando hay una infección biliar y el cístico es permeable puede realizarse un drenaje transcístico.

En caso de degeneración neoplásica se procederá según previa evaluación de la extensión de la lesión. En quistes con degeneración y que comprometen el páncreas tendrán indicación de una pancreaticoduodenectomía cefálica.

En los recién nacidos con una formación quística e ictericia se recomienda no diferir la operación, pero en los no complicados posponer la operación (más de tres meses) para reducir la posibilidad de injuria iatrogénica de la vía biliar y vasos sanguíneos [25].

La técnica de resección por vía laparatómica es la más empleada, La vía laparoscópica es cada vez más utilizada, pero es necesario señalar que si bien es factible su realización, es una técnica difícil, y debe realizarse en centros muy especializados [11].

Técnica para la extirpación del quiste coledociano

Quistes sin degeneración neoplásica. La técnica en las figuras 7 a 13. La extirpación del quiste debe ser completa.

La operación comienza con la liberación de la vesícula y de la bolsa cística (Ver Fig. 7) En la parte inferior hay que liberar la bolsa quística llegando a la zona más estrecha para poder ligar el colédoco lo más próximo al conducto pancreático sin llegar a estenosarlo.

La anastomosis de la vía biliar remanente debe ser lo más amplia posible para prevenir su estenosis posterior. La vía biliar superior, los hepáticos, generalmente no están dilatados y las opciones en la realización de la

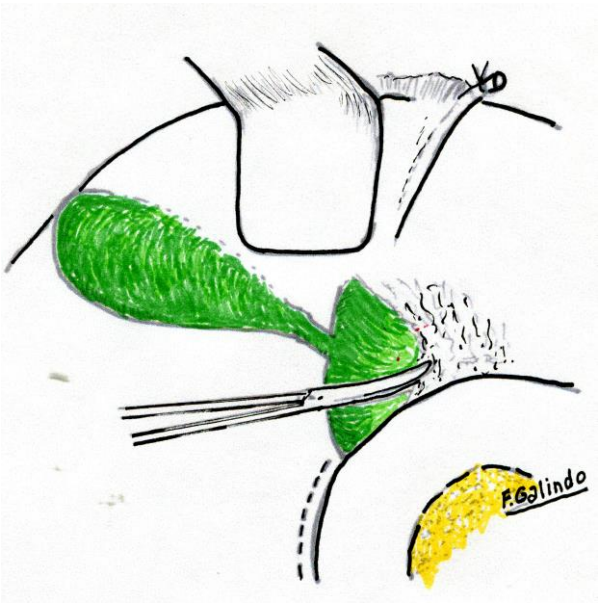

Figura Nro.7
Extirpación de un quiste de colédoco (Tipo I-A). Se observa que se ha comenzado a descubrir el quiste cortando y separando la hoja anterior del hilio hepático. Con línea de puntos por fuera del duodeno la sección del peritoneo para realizar una maniobra de Kocher-Voutrin.

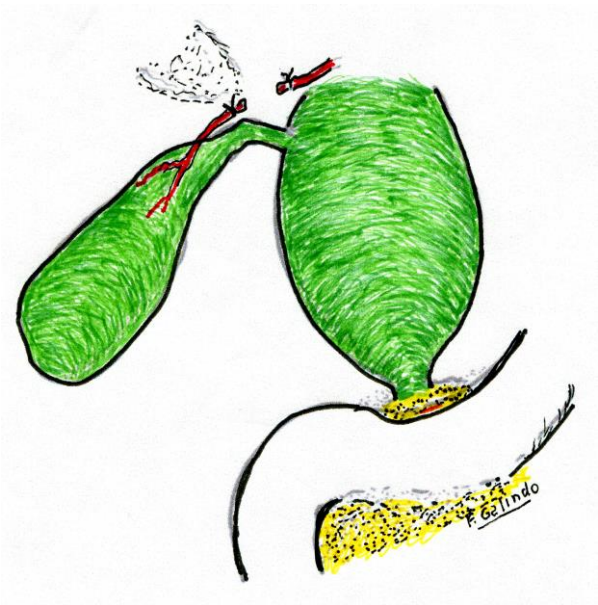

Figura Nro. 8
Extirpación de un quiste de colédoco. Se ha liberado la vesícula de su lecho y ligado la arteria cística. El quiste ha sido totalmente liberado. El duodeno en su primera porción y rodilla superior es llevado hacia abajo para poder ver la parte inferior del quiste y su abocamiento en el conducto pancreático

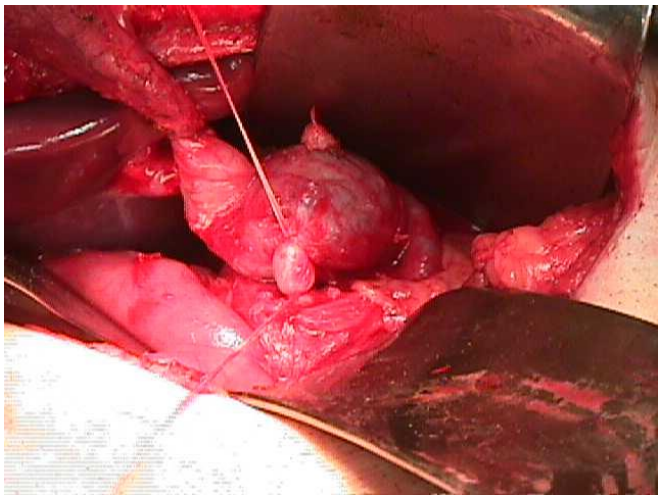

Figura Nro. 9
Se observa el quiste de colédoco. El duodeno (1ra. porción) esta reclinado hacia abajo dejando ver parte del páncreas. Ligadura del colédoco próximo al abocamiento en el Wirsung.

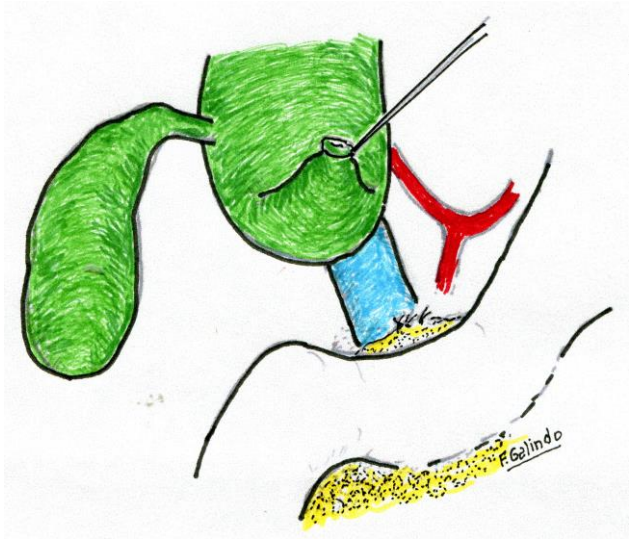

Figura Nro. 10
Extirpación de un quiste de colédoco. El colédoco ha sido seccionado en su comunicación con el Wirsung. Se comienza a separar la bolsa quística en su cara posterior.

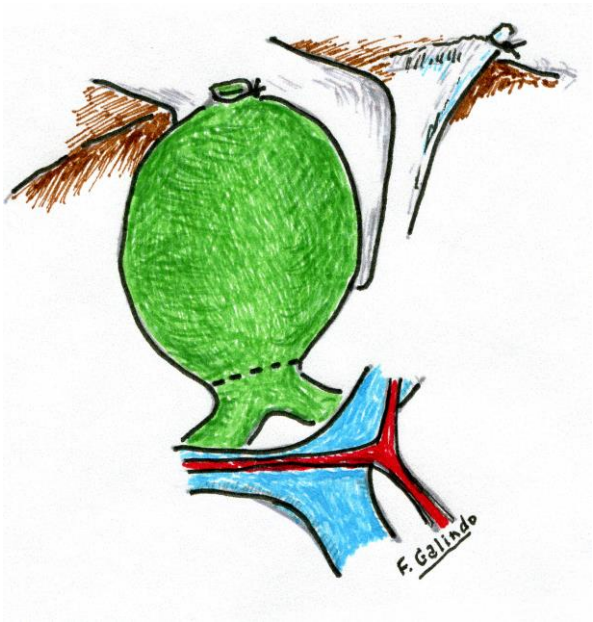

Figura Nro. 11
Extirpación de un quiste de colédoco. Se ha terminado la disección del quiste en su parte posterior hasta llegar a los hepáticos derecho e izquierdo. La bolsa quística esta levantada en dirección cefálica y hacia arriba, dejando ver la vena porta y en su parte interna la arteria hepática.

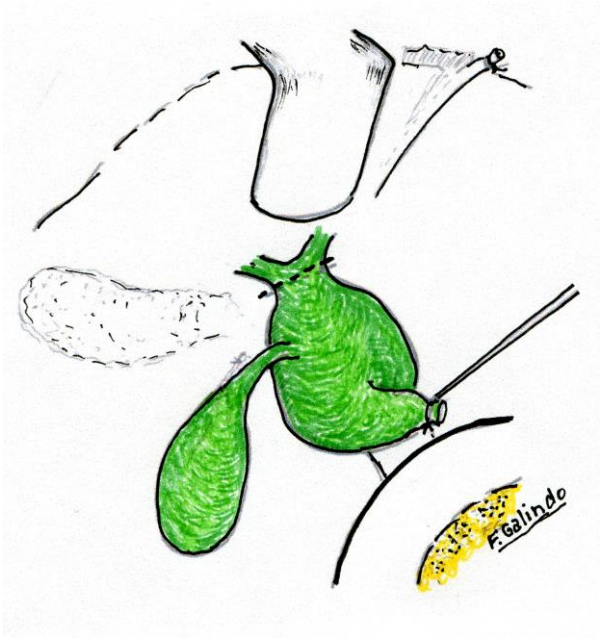

Figura Nro. 12
Extirpación de un quiste de colédoco. Se observa la vesícula y la bolsa quística completamente liberada. En línea de puntos el lugar en donde se efectuara la sección la anastomosis hepaticoyeyunal.

anastomosis con un asa yeyunal en Y de Roux son tres. Seccionar a nivel del hepático común para anastomosarlo al yeyuno haciendo un prolijo afrontamiento con sutura muy delicada (hilo 5-0). El inconveniente esta dado cuando la vía biliar superior no esta dilatada y existe el peligro de estenosis. Las otras dos formas tratan de agrandar la boca anastomótica. Un recurso es dejar un collarete a expensas de la bolsa quística, dejando 3 a 5 mm. con lo que se logra aumentar el diámetro y el otro recurso es recurrir a ampliar la boca anastomótica a expensas del hepático izquierdo. Este último recurso es el empleado en la operación conocida como de Hepp-Couinaud. Conseguir una boca biliar anastomótica de calibre adecuado da mayor seguridad a la anastomosis. La elección del procedimiento dependerá de las condiciones anatómicas de cada caso.

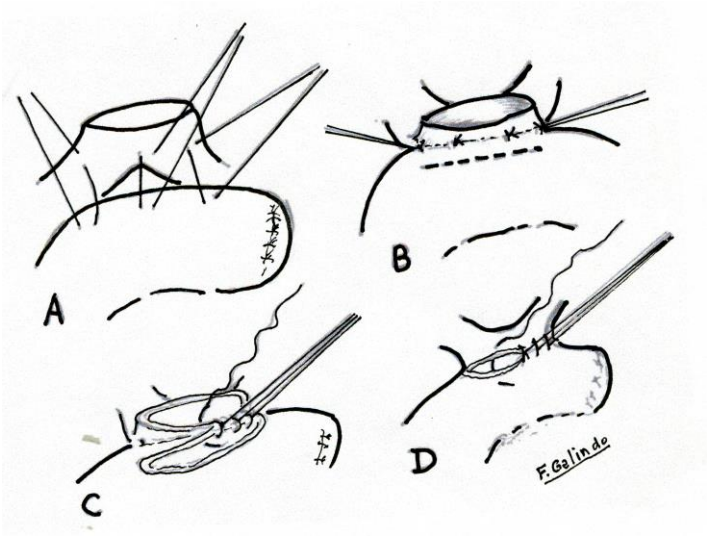

Figura Nro. 13
Extirpación de un quiste de colédoco. Anastomosis del hepático con un asa excluida de la circulación digestiva (Y de Roux) . A.- Colocación de puntos que sirven para mantener aproximada la vía biliar y el yeyuno. B.- Sección del yeyuno. C.- Plano posterior total de coledoco y yeyuno. D.- Plano anterior también a puntos separados y totales de colédoco y yeyuno.

Figura Nro. 11
Extirpación de un quiste de colédoco. Operación terminada. Puede verse la Y de Roux y que el asa desfuncionalizada es transmesocolónica.

Quistes con degeneración neoplásica.- Se extirpara en bloque el quiste con curetaje de los ganglios de la arteria hepática y tronco celiaco.

La resección del segmento hepático IV-b permanece controversial [31, 34]. La inquietud de ir más allá de una resección del quiste extrahepática se origina en la observación de pocos casos de recidiva a nivel hepático, fue señalado en cifras variables 3,4 a 11,4 % [1, 43,32,82]. Las recidivas pueden explicarse porque se mantienen condiciones premalignas o porque una estenosis de la anastomosis ductoyeyunal provoca estasis, cálculos y colangitis que favorecen la carcinogénesis [60,74].

En colangiocarcinomas ubicados sobre todo en la parte inferior en contacto o vecindad con la cabeza pancreática se propicia seguir la misma conducta que en las neoplasias de la vía biliar. Es importante hacer una evaluación previa del compromiso vascular y extensión ganglionar para ver la factibilidad de la ampliar la resección. Esta conducta se asociaría a una supervivencia a 5 años de 25-50 % [2] Conspira contra los buenos resultados márgenes comprometidos y la afectación ganglionar. Habría también un con incremento de la mortalidad hospitalaria (10 a 15 %) [19, 40].

Supervivencia de los pacientes operados con quiste coledociano.-

La supervivencia en los quistes de colé - doco depende si fueron operados o no, y dentro de los operados si se resecó o se efectuó una operación de derivación.

En quistes resecados y sin degeneración maligna la supervivencia es buena. Cuando la excisión es total no se han descripto casos de degeneración neoplásica [18, 19, 34, 57].

La supervivencia de los operados con neoplasia es relativamente baja dada la propagación hepática y ganglionar que imposibilitan una buena exéresis tumoral. Todani en una serie importantes de casos 105 solo 2 sobrevivieron 6 años [69]. La sobrevida media es de 6 a 21 meses y es atribuido generalmente a un diagnostico tardío [22, 39, 47,80].

b) Quistes intrahepáticos (Enfermedad y síndrome de Caroli)

Se caracteriza por dilataciones quísticas intrahepáticas aisladas o múltiples que pueden tomar parcialmente o totalmente un lóbulo o todo el hígado. Corresponden al Tipo V de la Clasificación de Alonso-Lej y Todani. Son de origen congénito y no debida a estenosis de los conductos como son las

dilataciones adquiridas. Es una enfermedad poco frecuente autosómica recesiva descripta por Caroli en 1958 [14] . Puede tomar conductos biliares pequeños y o grandes. Cuando se trata de conductos pequeños las manifestaciones clínicas pueden ser escasas, no así cuando se trata de conductos grandes. Puede estar asociada a fibrosis hepática congénita que puede acompañarse con hipertensión portal. Las dilataciones quísticas predisponen al estasis biliar, a la formación de cálculos y a la infección. El riesgo de colangiocarcinoma intrahepático es elevado 7 %. (5,2 % de colangiocarcinoma en una serie de 159 casos que requirieron cirugía [49].

Clínicamente en la actualidad se distingue la enfermedad de Caroli y el Síndrome de Caroli.

Enfermedad de Caroli. También se conoce como forma simple de dilataciones congénitas de conductos biliares intrahepáticos por no acompañarse de cirrosis o fibrosis hepática congénita.

Síndrome de Caroli. Es más frecuente que la enfermedad de Caroli y se acompaña de fibrosis hepática congénita e hipertensión portal. Puede haber también dilatación biliar extrahepática

Ambas formas clínicas pueden asociarse a poliquistosis renal autosómica recesiva y rara vez autosómica dominante [20].

Clínica

La consulta médica generalmente se hace en la niñez o en la adolescencia. No hay predominio franco de ningún sexo. Un estudio importante de 159 pacientes con dilataciones quísticas intrahepáticas 89 eran hombres y 66 mujeres. Había un predominó la enfermedad de Caroli y solo el 19,4 % (30 pacientes) eran síndrome de Caroli y de estos 17 tenían hipertensión portal y 7 enfermedad renal (Ectasia tubular) [49].

Los síntomas más frecuentes son colestasis, hepatomegalia y dolor, aunque puede haber síntomas derivados de la poliquistosis renal [23]. Episodios de colangitis se manifestarán por fiebre e ictericia.

En el síndrome de Caroli podrán observarse manifestaciones de la hipertensión portal como esplenomegalia, varices esofágicas y hemorragia digestiva.

En la enfermedad de Caroli la función hepática esta conservada pero reiterados episodios de colangitis con obstrucción biliar pueden llevar a una insuficiencia hepática. En el síndrome de Caroli la fibrosis hepática lleva a una insuficiencia.

La poliquistosis puede llegar a ser palpable, y su importancia será evaluada con los niveles sanguíneos de urea, creatinina y pruebas funcionales.

Imágenes

Si bien varios métodos por imágenes pueden detectar las formaciones quísticas intrahepáticas la colangiografia por resonancia magnética se ha constituido en el de elección. Las imágenes obtenidas han sido clasificadas por Guntz y colab. en tres grupos: Tipo I el más frecuente con dilatación sacular semejando “racimo de uva” de los conductos hiliares intrahepáticos periféricos alternando con conductos biliares intrahepáticos normales; Tipo II dilatación fusiforme de conductos biliares grandes; y el tipo III dilatación sacular de conductos biliares intrahepáticos grandes.

Diagnóstico

El diagnostico se hace esencialmente por imágenes. Si bien varios métodos pueden mostrar las dilataciones quísticas intrahe-

páticas (Ecografía, tomografía computada, colangiografia endoscópica retrógrada o percutánea) la colangiografia por resonancia magnética es el método de elección por las imágenes obtenidas y de menor riesgo. Esta permitirá ver la extensión de la enfermedad, y el tamaño de las dilataciones quísticas y el estado de la vía biliar extrahepática que generalmente es normal.

Tratamiento.

El tratamiento debe adecuarse a la evolución de la enfermedad. Para ello se deberán tener en cuenta los siguientes puntos: extensión de la enfermedad en el hígado, si las lesiones son sintomáticas o no, la presencia de otra enfermedad hepática, cirrosis, colangiocarcinoma y o hipertensión portal, enfermedad renal asociada [(49).]

En las formas asintomáticas la conducta es la expectación clínica.

Los episodios de colangitis serán tratadas con antibióticos y la instalación de drenajes por vía percutánea, lo que será imperioso en caso de abscesos. La reiteración de cuadros de colangitis por litiasis agregada lleva a la necesidad de utilizar otros recursos como la administración de acido ursodesoxicólico como recurso para disolver los cálculos [(56)]. El drenaje percutáneo de la vía biliar intrahepática contribuye a paliar la ictericia, la colangitis y lograr la extracción de cálculos. La necesidad de uno o más drenajes dependerá de las condiciones locales de la vía biliar. Este drenaje puede transformarse en permanente mediante la colocación de un drenaje "percutáneo, hepático, vía biliar, que pasa a través de una anastomosis hepaticoyeyunal con salida al exterior" (Fig. 12). Estos tubos deben ser lavados frecuentemente y renovados periódicamente. Condición necesaria es un funcionamiento hepático aceptable [(13)]. Otro recurso es la litotricia colangioscópica percutánea transhepática o por via transduodenal en otros pacientes con esfinterotomía previa si se dan condiciones favorables y se cuenta con esta técnica superespecializada.

La resección hepática es considerada el tratamiento de elección. En las formas localizadas resecciones parciales, siendo la lobectomía izquierda las más efectuada dada la mayor frecuencia de esta afectación parcial. Cuando compromete de todo el hígado por los quistes más la insuficiencia hepática por la fibrosis cabe la indicación del trasplante [(52,70)] y en casos de insuficiencia

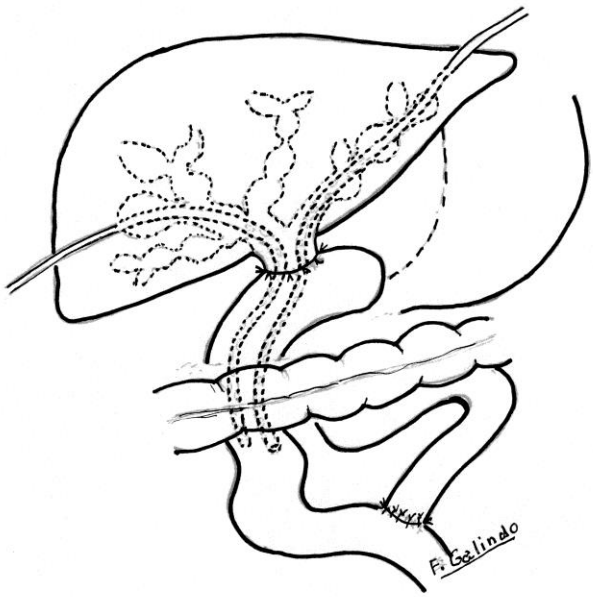

Figura Nro. 12
Colocación de stent en la Enfermedad de Caroli (Imitado de Cameron) Puede observarse que se ha realizado una anastomosis hepático-yeyunal con una asa desfuncionalizada (Y de Roux) y se han colocado dos stent que desde el asa yeyunal van a los hepáticos y salen por la superficie del hígado al exterior.

renal el trasplante combinado hepático y renal [49]. Esta posibilidad debe ser tenida en cuenta para no entorpecer o imposibilitar su realización con tratamientos paliativos previos. Dada la baja mortalidad y morbilidad de las resecciones parciales tienen también indicación preventiva en poliquistosis intra-hepáticas localizadas [49].

c) Quistes biliares intraduodenales.

Los quistes biliares intraduodenales corresponden al tipo III de la clasificación de Alonso-Lej y Todani. Se los conoce también como coledococele, denominación propuesta por Wheeler en 1940 [79] .

La formación quística presenta en su interior epitelio tipo biliar y por fuera tipo duodenal. La bolsa quística ocupa la luz del duodeno pudiendo cuando es grande obstruir la luz. A la bolsa pueden abocar el conducto biliar y pancreático en forma conjunta o por separado. Si el drenaje del quiste no es suficiente puede haber ictericia y o pancreatitis aguda.

La degeneración neoplásica de los coledococele es prácticamente nula. Ziegler y Zyroimski [83] en una revisión de la literatura del año 2011 encuentran 10 casos pero ninguno en su experiencia personal.

El tratamiento del coledococele puede efectuarse por vía endoscópica o por lapa-rotomía.

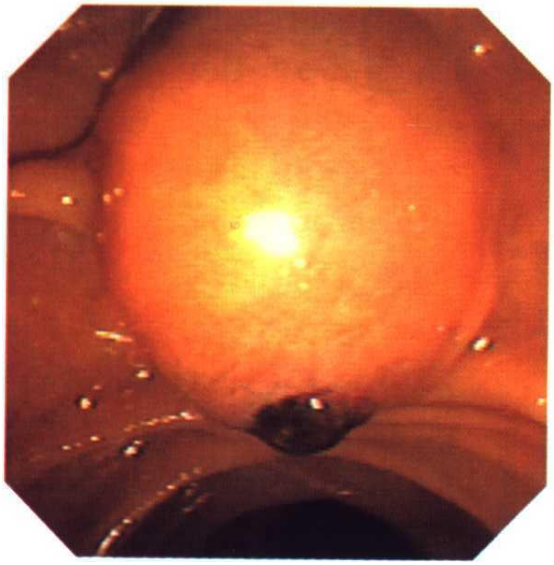

Figura Nro. 13
Imagen endoscópica de un quiste biliar intraduodenal (coledococele)

Figigura No. 14.
Colangiografía operatoria. Coledococele descubierto por colangiografía operatoria en un paciente operado por litiasis vesicular.

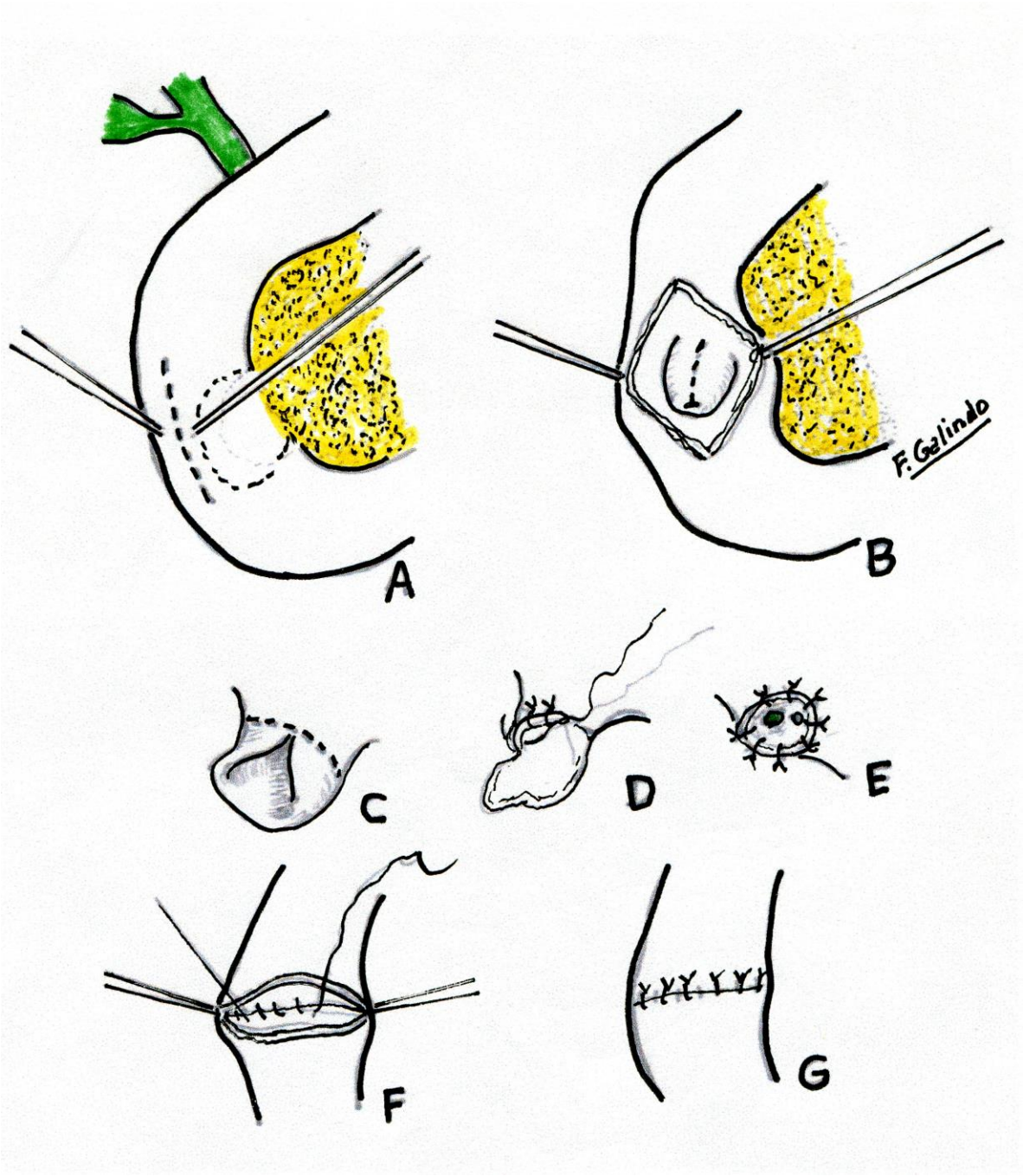

Figura Nro. 13

Extirpación de un coledococele. **A**.- Se ha ubicado el lugar del coledococele y se procede a una duodenotomía longitudinal. Reparos en la parte media de ambos lados de la sección. **B**.- Se observa el coledococele lleno de bilis con un pequeño orificio y en línea de puntos el lugar por donde se comenzará la sección (horas 11). **C**.- Línea de puntos por donde continuara la sección, conveniente es comenzar hacia la derecha. **D**.- A medida que se va cortando se colocan puntos de afrontamiento y hemostático entre la mucosa interna del cistocele y del duodeno. **E**.- Se ha terminado de resecar el coledococele y pude observarse el orificio de la vía biliar y el ostión del Wirsung**. F**.- Cierre del duodeno en forma transversal. Se comienza con un surget uniendo la mucosa. **G**.- Se realiza un segundo plano a puntos separados sero-muscular.

La vía endoscópica por razones lógicas no se logra la extirpación total sino que se efectúa una fenestración con lo que se logra evitar la retención que se produce en la bolsa del coledococele.

Describiremos la técnica por vía convencional. (Fig. 13)

Técnica quirúrgica del quiste biliar intraduodenal por vía convencional.- El paso siguiente a la laparotomía es ubicar el coledocele en el duodeno. Si el paciente tiene un padecimiento vesicular y o coledociano, se aprovecha la vía transcística o la coledocotomía para ubicar la zona de implantación del coledococele. También este puede ser palpado previa maniobra de Voutrin-Kocher.. Se efectúa a ese nivel una incisión del duodeno longitudinal poniendo puntos de reparo en la parte media de ambos bordes. Se ubica el ostium de coledococele y se lo secciona en forma radial en hora 11. Se corta circularmente al coledococele próximo a la pared duodenal colocándose puntos hemostáticos y de afrontamiento.

Es importante en la parte interna reconocer el orificio de abocamiento del Wirsung. En la figura Nro. 12. .Se observa como queda una vez extirpado el coledococele y en el interior el orificio inferior de la vía biliar y del Wirsung.

El duodeno se cierra en forma transversal, pasando los reparados dejados en la incisión a ser los extremos de la misma. Es conveniente efectuar dos planos: el primero afronta la mucosa con un surget 4/0 vicryl o similar y posteriormente otro surget seromuscular. En los extremos es conveniente efectuar una hemijareta invaginante.

d) Tipo mixto: quiste biliar coledociano e intrahepático.

En el tipo IV-A de la clasificación de Alonso-Lej y Todani. La sintomatología puede variar y es esta la que impulsará las medias terapéuticas que se harán y que fueron tratadas a propósito de los quistes biliares coledocianos y los intrahepáticos.

La degeneración neoplásica de los quistes intrahepáticos es inferior a la observada en los coledocianos por lo tanto no es un argumento para su resección. Más frecuentemente son los coledocianos los que dan problemas y la conducta es la resección de los extrahepáticos [17,19,48]. La resección del quiste será completa seguida de la reconstrucción del tránsito biliar mediante una hapaticoyeyunoanastomosis. No obstante, en casos de quistes intrahepáticos sintomático y localizado en un lóbulo se puede completar la resección con una lobetomia hepática [75].

En los del tipo IV-B se aconseja la resección de los quistes y anastomosis hepático-yeyunal con un asa en Y de Roux.

DIVERTICULOS DE LA VIAS BILIARES (TIPO II DE ALONSO-LEJ- TODANI)

Nos se trata de verdaderas dilataciones de la vía biliar sino de divertículos y por lo tanto tienen una porción más estrecha o cuello que los une al conducto biliar. El cuello carece de las válvulas de Heister que sí se observan en el cístico y permite diferenciar un divertículo de una duplicación de la vesícula biliar. Los divertículos de la vía biliar no se acompañan

de anomalías del abocamiento del colédoco-Wirsung.

Los divertículos de la vía biliar son poco frecuentes oscilando entre 0,8 a 5 % % dentro de las dilataciones quísticas de la vía biliar incluyendo esta forma diverticular. En el estudio multicéntrico más importante de la Asociación Francesa Quirúrgica encontraron 19 casos del tipo II de Todani (5,4%). Ubicados en la parte superior de la vía biliar 11 casos (58%) , media 4 (21 %) e inferior 4 (21%) [49]

En estos casos corresponde hacer la resección del divertículo teniendo cuidado de vía biliar principal. Se impone la extirpación de la vesícula biliar. Es conveniente aprovechar el cístico para dejar drenada la vía biliar [66, 77, 72] . En la experiencia francesa en algunos casos la extirpación del divertículo incluyo la vía biliar [62].

BIBLIOGRAFIA

1) **AKHAN O, DEMIRKAZIK F B, OZMEN MNY ARIYUREK M**: Choledochal cysts ulrasonography. Findings and corelation with ather imaging modalities. Abdom.Imagin 1994; 19: 243-7.
2) **ALJIFFRY M, WALSH MJ, MOLINARI M**: Advances in diagnosis, treatment and palliation of cholangiocarcinoma: 1990-2009. World Gastroenterol 2009;15:240-262.
3) **ALONSO-LEJ F, REVER WB, PESSGNO DJ**: Congenital choledochal cyst with a report of two and an análisis of 94 cases. Int Abstr Surg 1959; 108: 1-30.
4) **ANDO H, ITO T, WATANABE Y** y colab.: Spontaneous perforation of choledochal cyst. I Am Coll Sup 1995; 181: 125-8.
5) **ANGLADE E, AUE C, LEIGOT J** y colab.: Preoperative evaluation of choledochal cyst with MR cholangiopancreatography. Arch Pediatr 2000; 7: 49-53.
6) **ARCEMENT CM, MEZA MP, ARUMANLA S, TOWBIN RB:** Magnetic resonance cholangiopancreatography in the evaluation of pancreaticobiliary disease in children. Pediatr Radiol 2001; 31: 92-97.
7) **BABBIT DP**: Congenital cyst: new etiological concepts based on anomalous relationschips of common bile duct and pancretic bulbo. Ann Radiol 1969; 12: 231-40.
8) **BANCROFT JD, BUCUVALALAS JC** y colab.: Antenatal diagnosis of choledochal cyst. J Pediat-Gasroenterol-Nutr 1994; 18: 142-145.
9) **BISMUTH H, DRISSAT J**: Choledochal cystic malignancies. Ann Oncol 1999; 10: 94-98.
10) **BRACCO RA, GRONDONA JP, LO VECI J, MORENO A**: Tratamiento quirúrgico de kas dilataciones congénitas del arbol biliar en el adulto. Rev Arg Cirug 2007;93(5-6):206-213
11) **BRANCHEREAU S, VALAYER J**: Malformación kystiques de la voie biliare chez l'enfant : dilatation congénitale de la voie biliare principale. Traitment Chirugical. Ann Chir 2002 ; 40 : 976.
12) **CALDERON-DUQUE T, ORTIZ OSHIRO E, RIMEZAL M** y colab.: Colangiocarcinoma en un quiste de colédoco. Rev. Esp. Enferm. Dig. 1994; 86: 553-6.
13) **CAMERON JL**. Atlas of Surgery. BC Decker Inc, Toronto, Philadelphia (USA). Volumen I, 1990.
14) **CAROLI J, SOUPAULT R, KOSSAKOWAHI J, PLOKER L, PARADIWSKA M**: La dilatation polykystique congénitale des voies biliares intrahepatiques. Sem Hop Paris1958;34:128-135.
15) **CHAPMAN R W**: Risk factors for biliary tract carcinogenesis. Ann Oncol 1999; 10: 308-311.
16) **CHIJIWA K, KIMURA H, ANAKA M**: Malignan potential of the gallbladder in patients with anomalous pancreatico biliary ductal junction the different, in risk between patients with and without choledochal cyst. Int Surg 1995; 80: 61-4.
17) **CHIJIWA K, KOG A**: Surgical management end-long term follow up of patients with choledochal cyst. Amer. Jour. Surg. 1993; 165: 239.
18) **CHI-LEUNG LIU, SHEUNG-TAT FAN, CHUNG-MAU LO** y colab.: Choledochal cyst in adults. Arch Surg 2002; 137: 465-8.
19) **CHOI KK, CHOI SB, PARK SW**, y colab.: Synchronous double primary cancers associated with a choledochal cyst and anomalous pancreticobiliary ductal union. J Korean Surg Soc 2011;81:281-86.
20) **D´AGATA ID, JONAS MM, PEREZ-ATAYDE AR, GUAY-WOODFORD LM**: Combined cystic disease of the liver and kidney. Sem Liver Dis 1992;15: 228.
21) **DABBAS N, DEVENPORT M**: Congenital choledochal malformation: not just a problem for children. Ann R Coll Sursg Engl 2009;91:100-105.

22) **DE VRIES JS, DE VRIES S, ARONSON DC, BOSMAN DK** y colab.: Choledochal cysts : age of presentation, symptoms, and late complications related to Todani's classification. J Pediatr Surg 2002; 37: 1568-73.
23) **DESMET VJ**: Congenital diseases of intrahepatic bile ducts. Variations on the theme of ductal plate malformation. Hepatology 1992;16:1069-1083.
24) **DOMINGUEZ-COMESAÑA E**: -Dilataciones congénitas de la via iliar. Revisión de conjunto. Cir Esp 2010;88:285-291.
25) **DUNDAS SE, ROBINSON-BRIDGEWATER LA, DUNCAN ND**: Antenatal diagnosis of a choledochal cyst. Case management and literature review. West Indian Med J 2002; 51: 184-7.
26) **FUJITA T, SHIMODA H, NAKAGAWARA G**: Cell kinetic study of the gallbladder epithelium with special reference to the pncreatic biliary maljuntion. J Hep Bil Paner Surg 1994; 1: 229-35.
27) **GOLBERG K, STEIMBERG S**: Choledochal cyst with anabnormal juntion of the pancreticobiliary system.Part I. Surg Rounds 1993; oct. 755-70.
28) **GROSFELD JL, RESCORTA FJ, SKINNER MA** y colab.: The spectrum of biliary tract disorders in infant and children. Experience with 300 cases. Arch Surg. 1994; 129: 513-8.
29) **GUELRUD M, MORERA C, RODRIGUQEZ M, PRADOS JG, JAEN D**: Normal and anomalous pancreaticobiliary union in children and adolescents. Gastrointest Endosc 1999; 50: 189-193.
30) **GUNTZ P, COPPO B, LORIMIER G, CRONIER P, GUNTZ M**: Single-lobe Caroli´s disease. Anatomoclinical aspects. Diagnostic and therapeutic procedure. A propos of 3 personal cases and 101 cases in the litderature. J Chir (Paris) 1991;128(4):167-181.
31) **GUTIERREZ VP, LENDOIRE JC, AOZAMENA C, MAGNANINI F**: Carcinoma en quiste de colédoco. Arch Argent Enf Ap Dig 1989 ; 3 :21.
32) **HE X, WANG L, LIU W, QU Q, LI B, HONG T**: The risak of carcinonogeneesis in congenital choledochal cyst: an análisis of 214 cases. Annals Hepatology 2014;13(6):819-826.
33) **HEWITT PM, KRIGE JE, BOMMAN P, TERBLANCHE J** : Choledochal cyst in pregnancey : a therapeutic cilemma. I Am Coll Surg 1955 ; 181 : 237-46.
34) **HSU YC, LIN TY, LEE HC, HUANG FY, SHEU JC**: Congenital biliary dilatation in infancy and childhood: 74 cases expirence . Changgeng Yi Xue Za Zhi 1994; 17: 301-8.
35) **HUKKINEN M, KOIVUSALO A, LINDAHL H, RINTALA R, PAKARINEN MP**: Increasing occurrence of choledochal malformation in children: a single-cendter 37 year experience from Finland. Scand J Gastroenterology 2014;49:1255-1260.
36) **JAPONESE STUDY GROUP ON PANCREATICOBILIARY MALJUNCTION (JSPBM)** Diagnostic criteria of pancreaticobiliary maljunction. J Hepatobiliary Pancreat Surg 1994;1:219-221.
37) **JIMENEZ-BALLESTER MG, SORIA-ALEDO V, MARTIN-LORENZO JG, OLALLA-MUÑOZ R** y colab.: Type II intrapanc reatic choledochal malignant cyst in adults: duode-nopancreatectomy. Rev. Esp. Enferm Dig 2014;106(3):223-226.
38) **KAMISAWA T, ANDO H, SUYAMA M, SHIMDA M, MORINE Y, SHIMADA H** y colab. Commitee of clinical practice guidelines for pancreaticobiliary maljunction , Gastroenterol 2012;47:731-759.
39) **KAMISAWA T, OKAMOTO A, TSURUTA K, TU Y, EGAWA N**: Carcinoma arising in congenital choledochal cysts. Hepatogastroenterology 2008;55:329-332.
40) **KANG CM, KIM KS, CHOI JS, LEE WJ, KIM BR**: Gallbladder carcinoma associated with anomalous pancreaticobiliary duct junction. Can J Gastroenterol 2007;21:383-387.
41) **KAPCZY T, ANGUEIRA CE** y colab.: Choledochal cyst mimicking a pancretic pseudo cyst. J Clin Gastroenterol 1995; 20: 139-41.
42) **KATSINELOS P, DIMIROPOULUS S, KATSIBA D, GALANIS I** y colab.: Acute recurrent pancreatitis associated with anomalous pancreaticobiliary ductal union and choledochal cyst of mixed type I plus II. Surg Endosc 2003; 17: 162.
43) **KIM SH, LIM JH, YOON HK, HAN BK, LEE SK, KIM YL**: Choledochal cyst: comparison of magnetic resonance and conventional cholangiography. Clin Radiol 2000; 55: 378-83.
44) **KIMURA K, OHTOM, ONO T, TSUCHIYA Y, SAISHO H, KAWAMURA K**: Congenital cyst dilatation of common bile duct: relationship to anomalous pancreatobiliary ductal union. AJR Am J Roentgenol 1977; 128: 571-577.
45) **KOIRE M, YASUI K, SHIMIZU Y, KODERA Y, HIRAI T** y colab.: Carcinoma of the hepatic hilius developing 21 years after biliary diversion for choledochal cyst: a case report. Hepatogastroenterology 2002; 49: 1216-20.
46) **KOMURO H, MAKINO SI, YASUDA Y** y colab.: Pancreatic complications in choledochal cyst and their surgical outcomes. World J Surg 2001; 25: 1519-23.
47) **LIU CL, FAN ST, LO CM, POOM RT, WONG J**: Choledocchal cysts in adults. Arch Surg 2002;137:465-468.
48) **LOPEZ RR, PINSON CW, CAMPBELL JR, HARRISON M, KATTON R**: Variation in manegement based on type of choledochal cyst. Am J Surg 1991;161:612-615.
49) **MABRUT JY, KIAMMANESH R, NUZZO G, CASTAING D** y colab.: Enfermedad y Síndrome de Caroli. Ann Surg 2013;258(5):713-721.
50) **MAKIN E, DAVENPORT M**: Understanding choledochal malformation. Arch Dis Child 2012;97:69-72.
51) **MARTIN RF**: Biliary cysts. A review and simplified clssification scheme. Surg Clin N Am 94, 2014:219-232.
52) **MATTEW S, METCALFE MD, SIMON A** y colab.: Management dilemmas with choledochal cyst. Arch Surg 2003; 138: 333-9.
53) **MERCADIER M, CHIGOT JP, LANGLOIS P, LANSIUX P**: Caroli's disease. Jour Surg 1984 ; 8 : 22-29.
54) **MISRA SP,GULATI P, THORAT UK, VIJ JC, ANAND BS**: Pancreaticobiliary ductal union in biliary diseases. An endoscopic retrograde cholangiopancreatographic study. Gastroenterology 1989;96:907-912.
55) **NAGOMEY DM** : Quistes coledocianos en el adulto. Blumgart, Cirugía del Hígado y Vías Biliares. Ed. Med. Panamericana, 1990, pág.1187.
56) **NAVARRO S, BRU C** y colab.:Ursodecoxycholic acid treatment of primary hepatolithiasis in Caroli´s syndrome. Lancet 1993;342:404-406.

57) **NGUYEN TL, VALAYER J**: Dilatation congénitale de la voie biliare principal chez l'enfant. A propos d'une série de 52 cas. Presse Méd 1994 ; 23 : 1565-8.
58) **NICHOLL M, PITT HA, WOLF P, COONEY J, KALAYOGLU M, SHITYANSKY J, RIKKERS LF**: Choledochal cysts in western adults: compolexities compared to children,. J Gastrointest Surg 2004;8:245-252.
59) **OHI R, YAUITA S, KAMIYAMA T,IBRAHIM M, HAYASHI Y, CHIBA T** : Surgical treatment of congenital dilation of the bile duct with special referente to late complications alter total excisional operation. J Pediatric Surg 1990; 25: 613-7.
60) **ONO S, SAKAI KJ, KIMURA O, IWAI N**: Development of bile duct cancer in a 26-year-old man after resection of infantile choledochal cyst. J Pediatr Surg 2008;43:E17-19
61) **PUIGDEVALL JC**: Contribución al trabajo de Garcia Casella MA y colab. sobre Dilataciones quísticas de Vías Biliares. Rev Argent Cirug 1996; 71: 57.
62) **QUAISSI M, KAMMANESH R, BELGHITI J, RAGOT E, MENTHA G**, y colab.: Todani Tipo II congenital bile duct cyst: European Multicenter Study of the Franch Surgical Association and literature review. Ann Surg 2015;262(1): 130-138.
63) **RABIE ME, AL-HUMAYED SM, HOSNI MH, KATWAH RA, DEWAN M**: Coledococele the disputed origin. Int Surg 2002; 87: **221-5.**
64) **RUSH E, PODESTA L, MORRIS M** y colab.: Late surgical complications of choledochal cystoenterostomy. Am Surg 1994; 60: 620-624.
65) **SCHIER F, CLAUSEN M** y colab.: Late results in the management of choledochal cyst. Evr J Pediatr Surg 1994; 4: 141-4.
66) **SINGHAM J, YOSCHIDA EM, SCUDAMORE CH**: Choledochal cysts: part 1 of 3: Clsification and patogénesis. Clin J Surg 2009;52:434-440.
67) **STAIN SC, GUTHRIE CR** y colab.: Choledochal cyst in the adult. Am Surg 1995; 222: 128-33.
68) **TASHIRO S, IMAIZUMI T, OHKAWA H, OKADA A, DAOH T** y colab.: Pancreaticobiliary maljunction: retrospective and Nationwide Surrey in Japan. J hepatobiliary Pancreat Surg 2003;10:345-351.
69) **TODANI T, WATANABE Y** y colab.: Choledochal cyst pancreaticobiliary malunion and cancer. J Hep Bil Pancr Surg 1994; 1: 247-251.
70) **TODANI T, WATANABE Y, FUYI T, TOKI A, UEMERA S, KOIKE Y:** Congenital choledochal cyst with intrahepatica involvement. Arch Surg 1984: 119: 1038-43.
71) **TODANI T, WATANABE Y, TOKI A, URUSHIHARA N**: Carcinoma related to choledochal cysts with internal drainage operation. Surg Gynecol Obst 1987; 164: 61-4.
72) **TODANI T, WATNABE Y, NARUSUE M, TABUCHI K,OKAJIMA K**: Congenital bile duct cysts. Classification, operative procedures and review of thierty seven cases including cancer arising from choledochal cyst. Am J Surg 1977; 134: 233-269.
73) **TODANI T**: Diagnostic criterio of pancreaticobiliary maljuntion (JSPBM). J Hep Bil Pancr Surg 1994; 1: 219-21.
74) **TOKIWA K, ONO S, IWAI N**: Mucosa cell proliferation activity of the gallbladder in children with anomalouis arrangement of the pancreaticobiliary duct. J Hepatoiliary Pancret Surg 1999; 6:213-217.
75) **URIBARRERNA AMEZAGA R, RAVENTOS N, FUENTES J, ELIAS J, TEJEDO V, URIBARRENA ECHEBERRIA R:** Diagnóstico y tratamiento de los quistes de colédoco. Presentación de 10 nuevos casos. Rev Esp Enferm Dig 2008;
76) **VALAYER J:** Congenital dilation of the main bile duct in children. Chir Inernat 1995; 12-15.
77) **VISSER BC, SUH I, WAY LW, KANG SM**: Congenital choledochal cysts in adults. Arch Surg 2004;139:855-862.
78) **WATANABE Y, TOKI A, TODANI T:** Bile duct cancer developed after cyst excision for choledochal cyst. J Hepatobil Pancreat Surg 1999; 6: 207-12.
79) **WHEELER W:** An usual case of obstruction of the common bile duct (choledochocele?) Br J Surg 1940;27:446-448.
80) **YALCIN S:** Diagnosis and Management of choledochal cysts. Hepatograsroenterology 2000;47:43-50.
81) **YAMAGUCHI M**: Congenital choledochal cyst. Analysis of 433; patients in the japanese lierature. Am J Surg 1980; 140: 653-657.
82) **ZHENG X, GU W, WIS H, HUANG WM, KUABG BM, YANG T, YANG S,** Y COLAB.: Surgical treatment of type IV-A choledochal cyst in a single institution: children vs. Aduots. J Pedriatr Surg 2013;48:2061-2066.
83) **ZIEGLER KM, ZYROMSKI NJ**: _Choledochoceles: are they choledochal cysts? Adv Surg 2011:45:211-224.