CAPITULO TOMO IV-484
Enciclopedia Cirugía Digestiva
F. Galindo y colab.

LESIONES QUÍSTICAS DEL PANCREAS

FERNANDO GALINDO
Profesor Consulto Cirugía Gastroenterológica
Facultad de Ciencias Médicas
Universidad Católica Argentina (Bs. As.)

SUMARIO:

1) Introducción
Clasificación de las lesiones quísticas pancreáticas.
2) Aspectos anatomopatológicos, clínicos y evolutivos de las lesiones quísticas pancreáticas.
A) Neoplasias quísticas pancreáticas
a) Neoplasia quística serosa (NQS).
b) Neoplasia quística mucinosa (NQM).
c) Neoplasia intraductal papilomucinosa (NIPM).
d) Tumor sólido seudopapila (NSSP).
B) Neoplasias pancreáticas infrecuentes con presentación quística.
a) Tumores endocrinos.
b) Carcinoma ductular quístico
c) Carcinoma acinar quístico
c) Quiste linfoepitelial
d) Tumores quísticos de origen mesenquimático.
C) Lesiones quísticas de origen congénito o embrionario
a) Quistes congénitos,
b) Quistes enterógenos
c) Quistes endometriales
d) Enfermedades hereditarias con quistes pancreáticos.
D) Lesiones quísticas de origen inflamatorio y Necrótico.
3) Pautas generales para el diagnóstico y tratamiento de los tumores quísticos exocrinos del páncreas.
A) Diagnóstico preoperatorio.
B) Conducta a seguir. Tratamiento quirúrgico u observacional. Factores predictivos de malignidad.
C) Tratamiento quirúrgico.
D) Evolución alejada postcirugía y pautas de control.
Bibliografía

GALINDO F. Lesiones quísticas del páncreas. Enciclopedia Cirugía Digestiva, F. Galindo y colab. www.sacd.org.ar 2015; tomo IV-488, pág.1-41

1) INTRODUCCIÓN

Las lesiones quísticas del páncreas tienen en común cavidades únicas o múltiples con contenido líquido, demostrable por imágenes, y que por una conveniencia clínica son tratadas en forma conjunta. Tienen orígenes múltiples: en la estructura glandular exocrina, endocrina o tejidos mesenquimatosos. Pueden ser proliferativos o neoplásicos, inflamatorios o congénitos.

La presentación clínica es variada pudiendo ser sintomaticos o asintomáticos. El mejoramiento y mayor empleo de las imágenes ha incrementado el número de casos y el diagnóstico de formaciones quísticas asintomáticas que se conocen como inciden-tales. El mejor conocimiento de la evolución natural y factores de riesgo de cada una de las lesiones quísticas es importante en la conducta y tratamiento. La cirugía se ha incrementado dado la disminución de la mortalidad y morbilidad operatoria, y el tratamiento oportuno de las neoplasias quísticas, ha mejorado la supervivencia de los pacientes.

El estudio de las neoplasias quísticas es el motivo principal de este capítulo pero por razones clínico-diagnósticas se incluyen lesiones quísticas no tumorales, las que son abordadas más profundamente en los capítulos correspondientes.

INCIDENCIA

Las lesiones quísticas del páncreas representan aproximadamente el 10% de la patología de la glándula. Si se evalúa el origen de todas las formaciones quísticas de páncreas la tercera parte aproximadamente corresponde a tumores quísticos y dos tercios a seudoquistes[36].

.

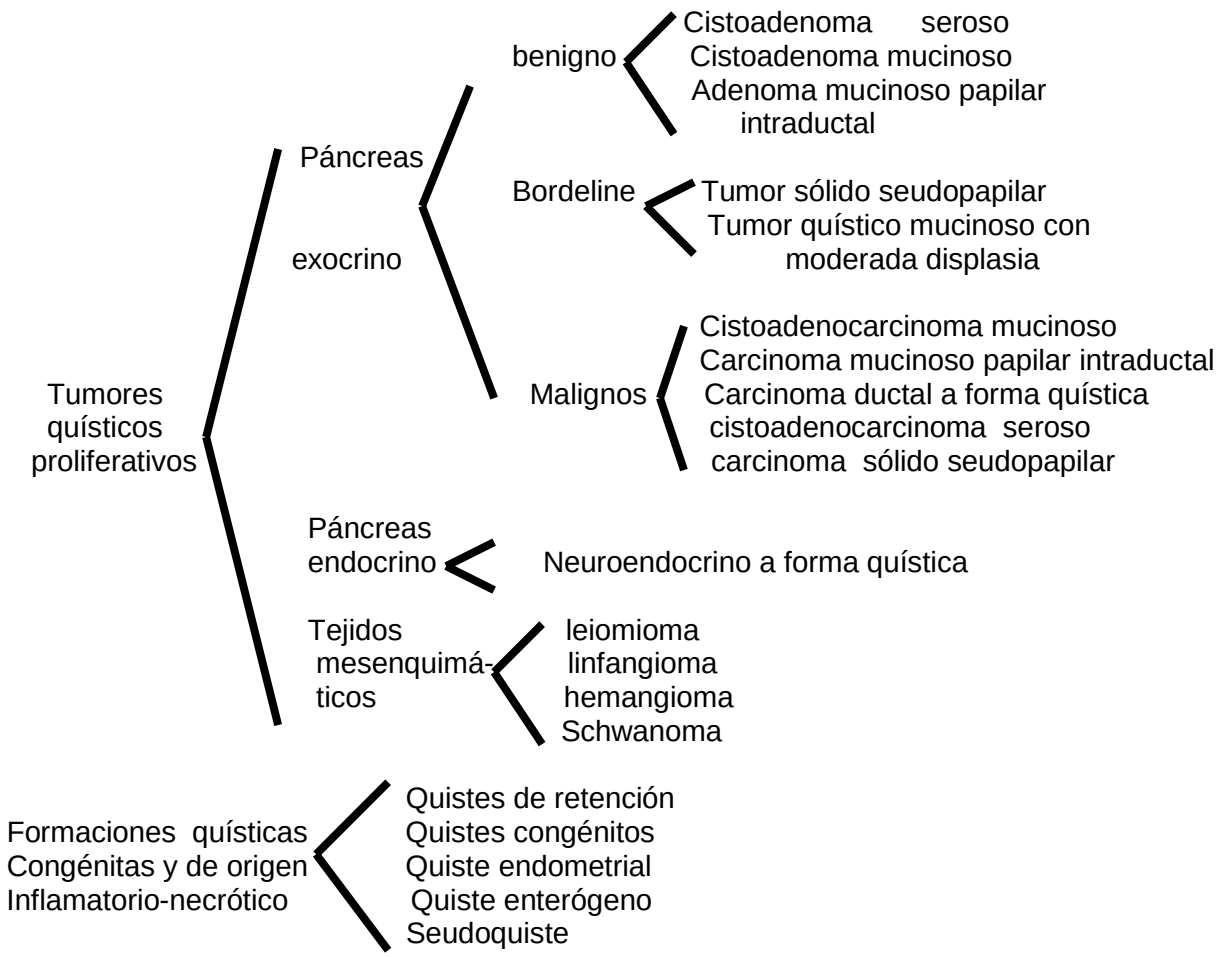

Cuadro Nro. 1
Clasificación de las lesiones quísticas del pàncreas

CLASIFICACION

a) **Anatomo-patológica**. Se distinguen dos grupos: los quistes neoplásicos y los quistes no neoplásicos (Ver Cuadro 1). Los quistes neoplásicos pueden ser originadas en la parte exócrina del páncreas, siendo el grupo más importante, seguido por el endocrino y menos frecuentemente los que derivan de tejidos mesenquimáticos.

b) Clínico.- Los quistes pueden ser sintomáticos y asintomáticos. Estos últimos se los conoce como incidentales. Su descubrimiento era frecuente durante en la exploración intraoperatoria en pacientes operados por otras causas, pero en los últimos años al mejoramiento y el uso más sistemático de las imágenes ha incrementado el número de casos incidentales

b) Diagnóstico.- Desde el punto de vista diagnóstico hay quistes característicos y otros indeterminados. Los primeros presentan antecedentes, síntomas clínicos, imágenes que permiten llegar a un diagnóstico con alta probabilidad en el preoperatorio. Hay un grupo de quistes en donde no es posible llegar a un diagnóstico preoperatorio y es necesario la biopsia o la exploración quirúrgica para llegar a un diagnóstico. Es conveniente denominarlos provisoriamente como quístes indeterminados.

c) Biológico.- Se refiere al comportamiento de las neoplasias quísticas, pudiendo ser benignos o malignos. Hay un grupo intermedio bordeline en donde no es posible establecer la benignidad o malignidad como ocurre en la neoplasia sólida seudopapilar o cuando se tiene displasias de alto grado.

2) ASPECTOS ANATOPATOLÓGICOS, CLÍNICOS Y EVOLUTIVOS DE LAS LESIONES QUÍSTICAS DEL PÁNCREAS.

Los tumores quísticos más frecuentes son el seroso, el mucinoso, el mucinoso papilar intraductal y el sólido seudopapilar. Otros tumores infrecuentes que también pueden presentarse como lesiones quísticas también serán tratados, tumores neuroendocrinos y de origen mesenquimático, carcinoma ductular y acinar pancreático. Las formaciones quísticas fruto de procesos necróticos e inflamatorios como los seudoquistes son tratados en otros capítulos y en este capítulo son referidos a propósito del diagnóstico diferencial.

Se trataran los siguientes tópicos:

A) Neoplasmas quísticas pancreáticas

a) Neoplasia quística serosa (NQS)
b) Neoplasia quística mucinosa (NQM)
c) Neoplasia intraductal papilomucinosa (NIPM)
d) Neoplasia sólida seudopapilar (NSSP)

B) Neoplasias que pueden presentar formas quisticas:

a) Neoplasias endocrinas
b) Adenocarcinoma ductal
c) Carcinoma de células acinosas pancreáticas
d) Quiste linfoepitelial
e) Neoplasias de origen mesenquimático

C) Lesiones quísticas de origen congénito o embrionario

a) Quistes congénitos
b) Enfermedades congénitas con quistes pancreáticos
c) Quiste endometrial

D) Lesiones quísticas de origen inflamatorio y necrótico

Seudoquistes

A) NEOPLASMAS QUÍSTICAS PANCREÁTICAS

a) NEOPLASIA QUISTICA SEROSA

Anatomía patológica.- Los cistoadenomas serosos pueden ser microquísticos, macroquísticos y mixtos. Los microquísticos se asemejan a un panal de abejas (Fig. 1, 2 y 3) con una porción central compacta, a menudo con calcificaciones, sobre todo en los que tienen mas de 5 cm. de diámetro [110], del que parten septos conectivos en forma radiada (Fig.2) [19,28].

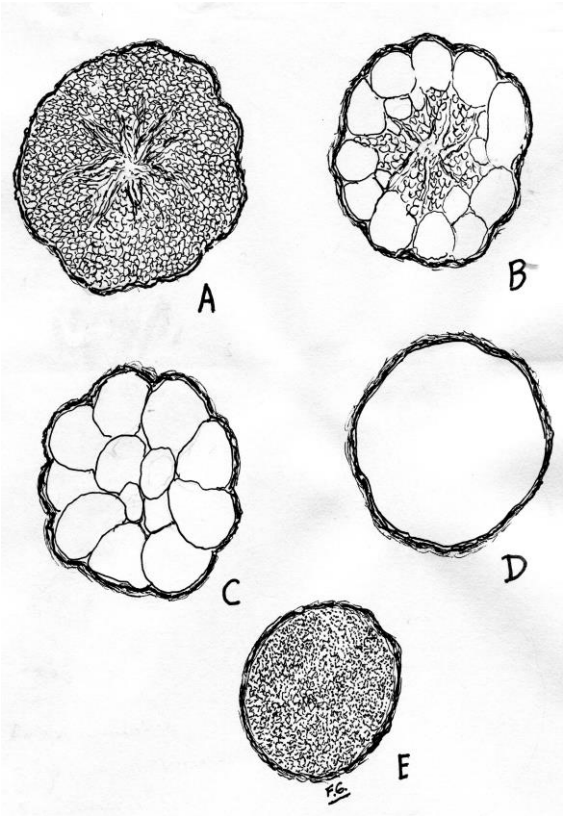

Figura Nro.1
Distintas formas de quistes serosos: A Microquístico, B Macro y microquístico, C) Macroquístico, D Unilobular, E Sólido.

El tamaño puede variar entre 1 y 25 cm.[110]. A veces el tumor está compuesto de quistes muy pequeños, microscópicos, no detectables por imágenes, dando la apariencia de un tumor sólido [59].Generalmente son únicos y cuando son múltiples debe pensarse en el poco fre-cuente síndrome de Hippel Lindau

Pueden tener aspecto abollonado, en racimo de uvas y desarrollo predominantemente extrapancreático. En algunos casos la existencia de un plano de clivaje permite la enucleación quirúrgica. Microscópicamente las cavidades quísticas están recubiertas de un epitelio cuboide o plano, PAS (Perioidic Acid

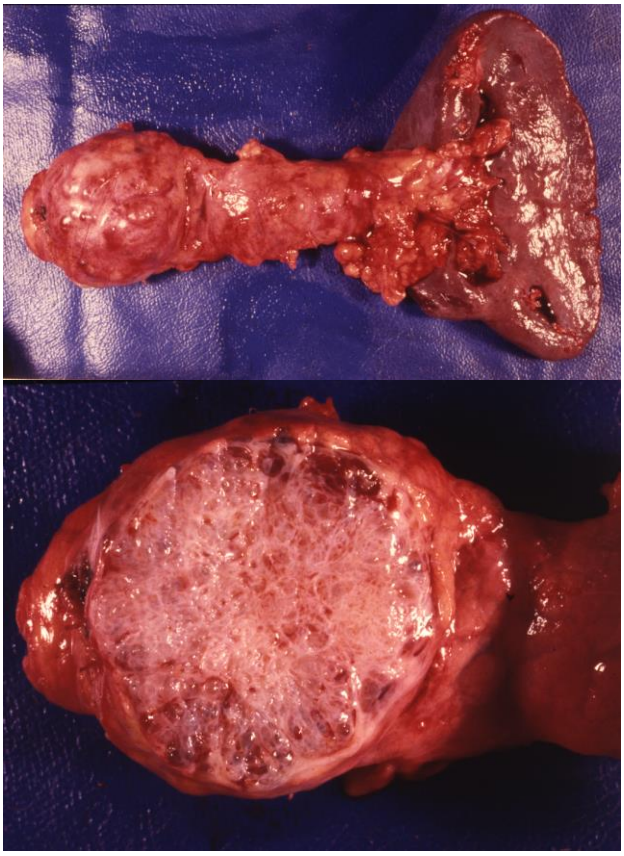

Figura Nro. 2
Tumor quístico de cuerpo pancreático. A) Vista externa. B) Vista de un corte mostrando el aspecto microquístico

Schiff) positivo sensible a la diastasa, por lo tanto con contenido de glucógeno. Es positivo con la técnica de inmunohistoquímica de citoqueratina de reconocimiento epitelial.

La degeneración neoplásica de los quistes serosos sería excepcional. La mayoría considera que estos tumores serosos no sufren degeneración maligna y en los casos en que ocurre se debería a zonas con epitelio mucinoso[19, 28, 43]. Esto es muy importante tenerlo en cuenta en pacientes de riesgo aumentado para optar por una conducta expectante. Hasta el año 2015 se conocen 12 casos de cistoadenocarcinomas serosos con un tamaño medio de 12 cm. superior a la media de los quistes serosos benignos (4,1 a 5,1 cm.) [59].

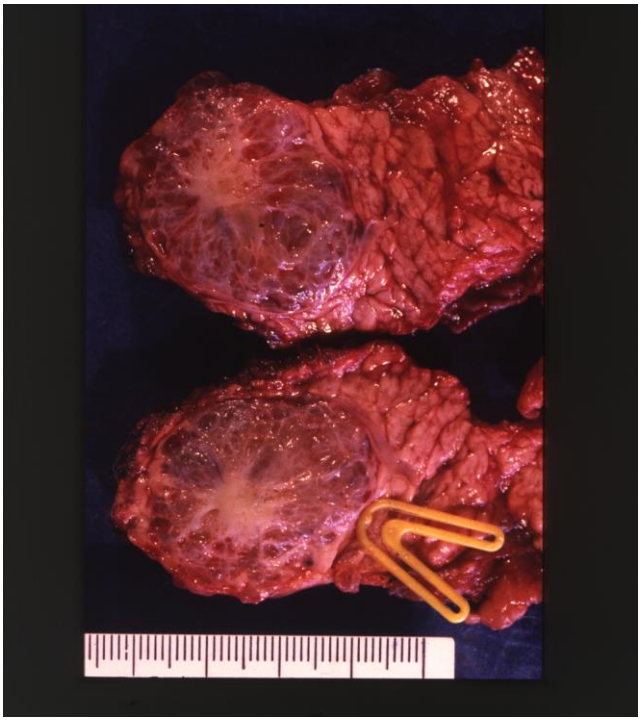

Figura Nro. 3
Quiste seroso microquistico. Observese la parte central mas compacta con calcificaciones.

Origen y evolución.- Su origen se considera canalicular [19]. La falta de células columnares de mucina sugiere que los grandes conductos no están relacionados con su origen y podría estar vinculado a células centroacinosas [19, 20].

Presentación clínica.- Hay un amplio predominio en el sexo femenino (70 a 80%). Aproximadamente la tercera parte son asintomáticos y son descubiertos en forma incidental. En los sintomáticos el dolor es la manifestación más frecuente, habitualmente es leve e incaracterístico. Los síntomas también dependen del tamaño y ubicación de la lesión, provocando desplazamientos de estructuras vecinas. Los quistes serosos pequeños o me-dianos (4 a 6 cm.) ubicados en cabeza de páncreas raramente se acompañan de ictericia, los ubicados en cuerpo desplazan al estómago que no provocan problema al tránsito digestivo.

Los quistes de mayor tamaño pueden dar síntomas por compresión: obstrucción biliar, compresión venosa esplénica o mesentérico-portal, etc. Raramente un quiste puede presentarse por dolor y hemorragia intraquística y en algún quiste grande venir a la consulta por ruptura traumática.

Diagnóstico por imágenes.- El objetivo es ver las características del quiste para poder llegar a un diagnóstico. Por razones prácticas el primer medio utilizado es la ecografía, la que permite

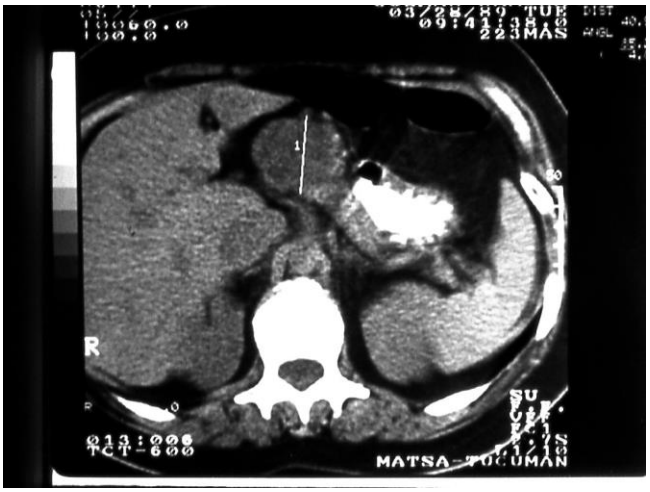

Figura Nro. 4
Tomografia computada.Quiste seroso microquistico

ver su localización, establecer su tamaño, ver si es macroquístico, microquísticos y en raros casos presentarse como una formación sólida. Es frecuente observar un núcleo fibroso central con calcificaciones con disposición estrellada. Muchos detalles no son bien apreciados por la ecografía por lo que es necesario recurrir a la

tomografía computada y o la resonancia magnética que es considerada como el método de elección (Fig 4 y 5). Otros procedimientos son excepcionalmente utilizados como la angiografía que muestra una hipervascularización y que puede ser útil en raros casos de hemorragia. La pancreatografía retrograda endoscópica, dado que es un método invasivo, su uso con fines diagnósticos ha sido reemplazado por la colangiopancreatografia por resonancia magnética que permite ver la relación del quiste con los conductos pancreáticos.

Cuando se trata de quistes como se observa en las Figuras 4 y 5, se puede establecer con seguridad el diagnóstico de quiste seroso, pero esto ocurre en alrededor del 30% de los casos.

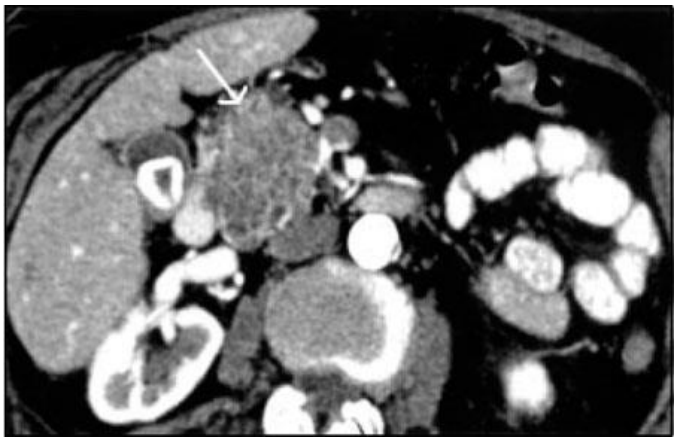

Figura Nro. 5
Tomografía computada. Quiste seroso, imagen macro y microquística

Entre los detalles a analizar se tienen: aspecto abollonado y fino de la pared externa y de los septos del quiste, vesículas como panel de abejas y cuando estas cavidades no son iguales las más grandes se ubican en la parte periférica del quiste, la baja viscosidad acuosa del líquido de los quistes, que puede apreciarse por resonancia magnética, detalles que permiten hacer el diagnostico presuntivo de seroso. Queda un grupo importante sobre todo en los macroquísticos en donde las características son semejantes a otros como los mucinosos y en los pocos frecuentes quistes pequeños y sólidos que serán catalogados como indeterminados hasta no contar con estudios anatómicos.

La biopsia por punción no es recomendable como método de rutina por no ser representativa de la totalidad del quíste y estaría indicada en caso de duda diagnóstica y paciente considerado no apto para la cirugía. En estos casos el estudio del líquido del quiste puede ser útil (cuadro Nro. 2).

Tratamiento.- En los quistes considerados como indeterminados y los sólidos la propuesta es el tratamiento quirúrgico. En los que se pudo establecer el diagnóstico de quiste seroso asintomático y pequeños (< 4cm.) serán observados por imágenes anualmente. La expectativa de vida es importante para no someter a tratamiento quirúrgico a personas añosas con morbilidades.

En la práctica no se tiene en consideración la posibilidad de degeneración neoplásica para operar a todos los quistes serosos, porque esta complicación es inferior al 1 % [(1)]. El tratamiento quirúrgico está indicado en los sintomáticos y también en los observados cuando hay un crecimiento de los mismos. No obstante, ante el riesgo que sigan creciendo y produzcan complicaciones, hay quienes opinan, dada la seguridad de la cirugía en centros especializados de recomendar la resección en todos los casos serosos si las condiciones de los pacientes lo permiten[(27).]

El objetivo de la cirugía es la resección de todo el quiste preservando en todo lo posible el tejido glandular. En algunos casos la enucleación es posible en quistes benignos y capsulados. Siendo la ubicación de los quistes serosos más frecuentemente en cuerpo y cola la operación más realizada es la pancreatectomía izquierda, caudal o corporocaudal.

B) NEOPLASIA QUISTICA MUCINOSA

Las neoplasias quísticas mucinosas se caracterizan esencialmente por tener un epitelio productor de mucina, un estroma ovárico y potencialmente ser malignos. Los primeros en diferenciar el epitelio de los serosos fue Compagno y Oertel en 1978 [19] y muchos años después se estableció como requisito el de tener estroma de tipo ovárico (Consenso de Sendai [121]). Son más frecuentes que los serosos [27, 87, 43,126].

Anatomía patológica. Los tumores quísticos mucinosos pueden ser benignos, bordeline o malignos. Los bordeline tienen displasia moderada. Los malignos (7 al 30 %) pueden ser: no invasivos cuando la degeneración neoplásica o displasia de alto grado es intracapsular o invasivos cuando el tumor invade la cápsula o estructuras vecinas.

Los cistoadenomas mucinosos presentan cavidades medianas o grandes, uniloculares o multiloculares. El líquido de los quistes es de alta viscosidad, semejante a clara de huevo. No tienen comunicación con los conductos pancreáticos. El tamaño puede variar en un rango de 2 a 26 cm. ubicándose los dos tercios de los casos en cuerpo y cola. La capa de epitelio que lo recubre es cilíndrico con células de tipo caliciforme., PAS positivo diastasa resistente.(mucina). Puede haber zonas desnudadas de epitelio y podría llegar al 40 %.[129]. Detalle importante para no confundirlos con los seudoquistes. Es importante el estudio completo del quiste para detectar zonas de displasia, establecer su grado y si la neoplasia es invasiva o no. Los cistoadenocarcinomas generalmente son de tipo mucinoso, pero pueden ser anaplásicos o tener células gigantes tipo osteoclástico.

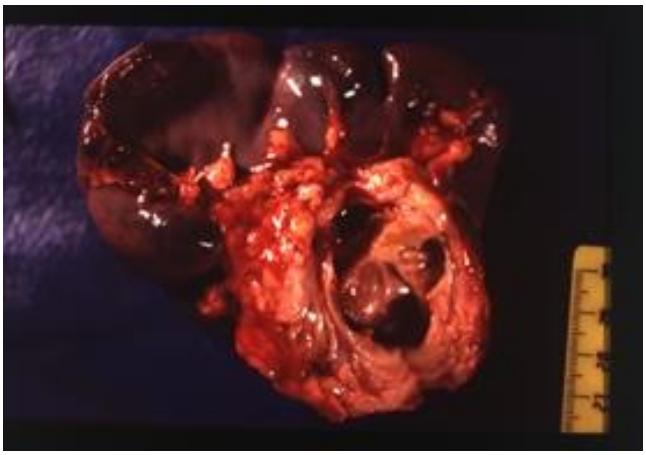

Figura Nro. 6
Quiste mucinoso macroquístico de cuerpo pancreático.

El estroma componente de la cápsula del quiste tiene células en forma de huso (spindle) que recuerda a lo observado en cistoadenomas ováricos. Por acción hormonal la luteinización llevaría células de tipo epiteliode. Técnicas especiales de inmunohistoquímica muestran receptores para estrógenos (20 a 60 %), progesterona (40 a 100 %) y gonadotrofina coriónica humana (60 %)[34]. En tumores mucinosos de gran tamaño el estroma puede estar reemplazado por fibrosis.

Asociación con otras neoplasias.- La asociación de quistes mucinosos con otras neoplasias extrapancreáticas como antecedentes, especialmente de mama, ha sido señalado en cifras que no superan el 10 % y más raramente de neoplasias pancreáticas especialmente neuroendocrinas[135, 22]. No hay una explicación de esta asociación es verdadera o simple coincidencia.

Origen.-. El origen de estos tumores estaría relacionado a los conductos pancreáticos. Compagno [20] observa 4 casos sobre 41 con células argirófilas que sugieren el probable origen en conductos mayores o desde el epitelio intestinal. Genéticamente los mucinosos son diferentes a los serosos. Se ha encontrado alteración en los genes supresores (p16INK4a, p53 y DPC4) en los mucinosos y

ninguna en los serosos [37]. Otras hipótesis hablan de tejido ovárico ectópico en páncreas o la acción de hormonas femeninas sobre el mesénquima endodérmico del páncreas[143].

Presentación clínica.- Hay un franco predominio del sexo femenino, siendo la década de los 40 la más afectada pero con un amplio rango desde los 20 a 95 años y la ubicación más frecuente es corporocaudal [27,28,36,43, 87].

Alrededor de un 30 % son asintomáticos o incidentales. El síntoma más frecuente es el dolor pudiendo tener las características de una pancreatitis aguda (10 a 20%) debiéndose hacer el diagnóstico diferencial con los seudoquistes.

En pacientes embarazadas portadoras de quistes mucinosos se ha observado un aumento del tamaño atribuido a la influencia hormonal [26].

Diagnóstico.- Los quistes mucinosos pueden ser multiloculares microquísticos y uniloculares a igual que buena parte de los serosos. El diagnóstico diferencial preoperatorio es posible en la mitad de los casos, pero en todos se deberán analizar los factores probables de malignidad, lo que permitirán tomar una conducta terapéutica.

El primer método de estudio es la ecografía que será seguida por la tomografía y o la resonancia magnética, que se considera el método de elección. Los detalles que se tendrán en cuenta son:

Tamaño.- Los tumores pequeños (< 3 cm.) raramente son malignos[22, 122]. A mayor tamaño mayor posibilidad de malignidad.

Estado de la pared externa y de los septos. Generalmente estos tienen igual grosor. Se debe ver si existen irregularidades y o nódulos parietales. La invasión de órganos vecinos o estructuras vasculares vecinas son signos evidentes de malignidad.

La **densidad aumentada del líquido quístico** de los mucinosos se manifiesta por una mayor intensidad con la Resonancia Magnética en T2.

A los datos por imágenes de malignidad o sospecha debemos agregar la **edad y la sintomatología** como elementos predictivos. Los tumores malignos y los invasivos se encuentran en pacientes de mayor edad que los benignos. La diferencia del promedio de edad entre invasivos y no invasivos es de alrededor de diez años (55 a 44 años) [87]. La presencia de síntomas es muy sugestivo de malignidad, aunque su ausencia no lo descarta.

Otros estudios invasivos como la biopsia o análisis del líquido quístico no son de rutina y únicamente estarían indicados en pacientes que se niegan al tratamiento quirúrgico o tienen un riesgo quirúrgico elevado.

Tratamiento.- El tratamiento es quirúrgico dado que se trata de una lesión premaligna o maligna.

Se incluyen todos los quistes mucinosos cualquiera sea su tamaño y los indeterminados en que no se pudo establecer el diagnóstico. La baja morbilidad y mortalidad de la cirugía ha contribuido a sentar esta conducta.

La expectación clínica es una conducta no aceptada salvo en pacientes con alto riesgo quirúrgico (añosos o con morbilidades) o negativa del paciente.

La cirugía consiste en la resección del todo el quiste, siendo la operación más frecuente por la ubicación de estos quistes la pancreatectomía izquierda. La linfoadenectomia estaría indicada en los quistes invasivos. En caso de metástasis hepática se procederá a su resección siguiendo los lineamientos generales de la cirugía oncológica.

Evolución.- En los quistes mucinosos benignos incluyendo los que tienen carcinoma no invasor

la supervivencia es del 100 o/o a los 5 años. En estos pacientes no es necesario el seguimiento postoperatorio [22, 121, 122].

Cuando hay invasión neoplásica la supervivencia a los 5 años es del 50 o/o. con un rango de 20 a 63) [107]. Hay variaciones en cuanto a la evolución, es mejor en neoplasias con invasión local pero sin compromiso ganglionar que cuando están comprometidos los ganglios. Comparado los resultados con el carcinoma ductal los resultados son mejores.

El control postoperatorio, como pauta general, es cada 6 meses dentro de los primeros dos años, para detectar recurrencia local o a distancia. En caso negativo los controles serán anuales.

En cuanto a la quimioterapia y o radioterapia no existe un consenso especial y en líneas generales son tratados como el carcinoma ductular pancreático.

C) NEOPLASIA INTRADUCTAL PAPILOMUCINOSA

La primera descripción fue en el año 1982 por Ohashi y colab. y le dieron el nombre de ectasia mucinosa ductal[89]. La denominación actual es la propuesta por la Organización Mundial de la Salud (OMS) de Neoplasia intraductal papilo-mucinosa Los importantes avances de las imágenes en el diagnostico permitió diagnosticarla e incrementar los casos y publicaciones siendo una de las más frecuentes[106, 109, 118,100]. Conocer mejor su evolución y potencial malignidad, y establecer consensos sobre la conducta y tratamiento. Se estima que su incidencia es del 7% (0,5 al 9,8 %) de los tumores exocrinos y el 24% de las lesiones quísticas del páncreas y aproximadamente la mitad de los quistes incidentales[124,87, 100].

Clasificación.- Se clasifican de acuerdo a su ubicación, número de lesiones, y grado de malignidad.

Por su ubicación:

Tipo I los que se originan en el conducto principal pancreático (30 % de los casos),
Tipo II originado en conductos secundarios (50 %) y
Tipo III o mixto compromete el conducto principal y secundarios.

Por el número de lesiones:

unifocal o polifocal.

Por su grado de malignidad:

Benignos (adenoma), sin alteraciones celulares,
bordeline con lesiones displásicas, y
malignos, carcinoma in situ no invasor y carcinoma invasor.

Según el subtipo de epitelio neoplásico: gástrico, intestinal, pancreaticobiliar y oncocítico.

Anatomía patológica.- El nombre de neoplasia intraductal papilomucinosa indica las dos características más importantes: intraductal, porque originan en el epitelio de los conductos pancreático, tanto principal y o secundarios, y mucinosos porque las células epiteliales cilíndricas producen mucina. La secreción de mucina da lugar dilataciones quísticas.

El tumor mucinoso intraductal puede desarrollarse en cualquier parte de los conductos pancreático pero hay un predominio en la cabeza 70 %, en cola 20% y difuso 10 % [20]. en conductos colaterales.

El Tipo I, compromete al conducto principal pancreático tanto en forma difusa o segmentarla es el de mayor posibilidad de malignidad 70 % 60 a 92%); el **Tipo II** toma conductos secundarios adoptando formas macro o micro-

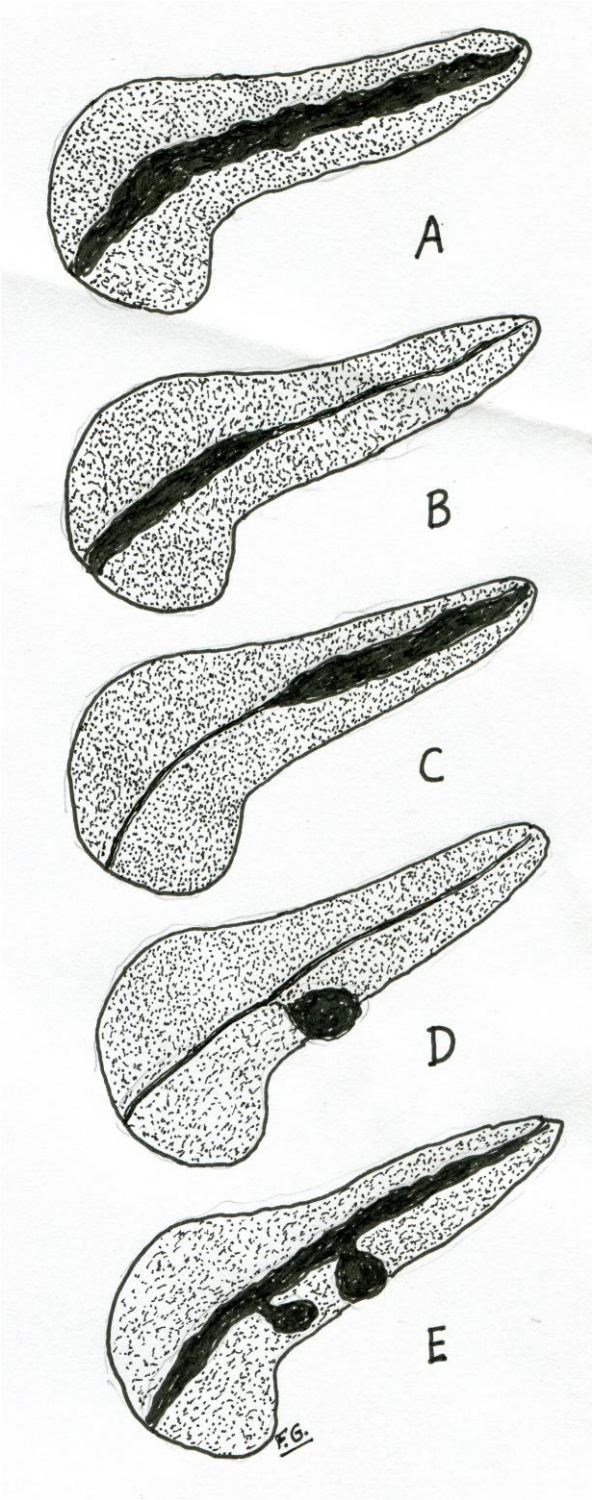

Figura Nro. 7
Tipos de neoplasia intraductal papilomucinosa. A) Tipo I Total, B) Tipo I segmentaria derecha, C) Tipo I segmentaria izquierda, D) Tipo II, E) Tipo III mixto con dos lesiones

quístico siendo malignos el 25 % (6 a 46 %), y el **Tipo III o mixto** tiene características del tipo I y II [106, 27,100].

Histológicamente puede tratarse de un adenoma mucinoso sin atipias, ser borderline cuando hay displasia epitelial moderada o ser francamente un carcinoma mucinoso intraductal. Frecuentemente estos tumores toman un aspecto papilar pero no es una característica constante.

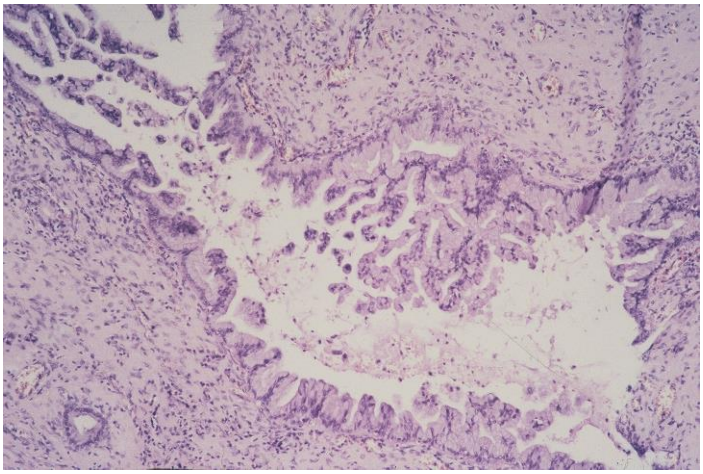

Figura Nro. 8
Pequeña lesión tumoral intramucosa papilomucinosa en Wirsung.

La evolución de una displasia leve a carcinoma es baja y se estima que ocurre en 3-6,4 años [44,49, 106]. Salvia y colab.[106] sobre 140 casos el 60 % eran malignos.

El diagnóstico diferencial más importante es con los quistes mucinosos del páncreas con las neoplasias papilomucinosa intraductal, diferencias que se especifican en el cuadro Nro. 2.

Dentro del epitelio neoplásico se han señalado 4 subtipos: gástrico, intestinal, pancreaticobiliar y oncocítico , que tendrían características morfológicas e inmunohistoquímicas y evolutivas diferentes [74,45, 81]. El gástrico, el más frecuente (49-63%), simula favéolas gástricas,

de bajo grado de malignidad y es MUC5 positivo (marcados de mucinas glicoproteínas), originaria un carcinoma de tipo tubular que semeja al ductular pancreático., y se encontraría preferentemente en las ramas laterales (Tipo II), mientras que los otros tipos se encontrarían en el conducto principal. El intestinal sería el segundo en frecuencia (18-36%), tiene el aspecto de las vellosidades intestinales y es MUC5 y MUC2 positivo y da lugar a carcinoma de tipo coloide.

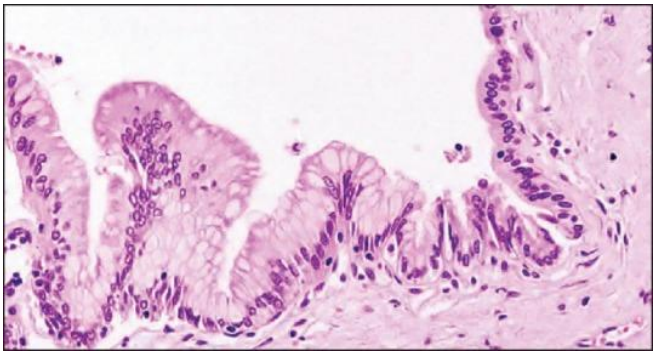

Figura Nro. 9
Epitelio NIPM de tipo gástrico. Células columnares con nucleos basales, atipia mínima. Machado NO y colab.[74]

El pancreaticobiliar es menos común (7-18%) y tendría el aspecto de la neoplasia colangio-papilar y algunos lo consideran como una forma más agresiva del tipo gástrico relacionado al carcinoma tubular [74, 34]. El oncocítico es poco frecuente (1-8%), muestra papilas, células con abundantes mitocondrias, núcleo prominente, pese a su gran tamaño es poco invasor. Muchos estudios de análisis molecular se están efectuando y es de esperar que en un futuro tengan estos conocimientos una mayor aplicación clínica.

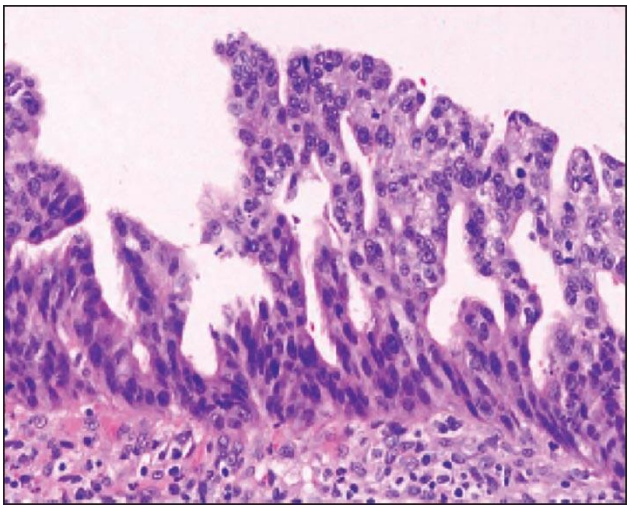

Figura Nro. 10
NIPM con alto grado de atipia (tipo pancreaticobiliar). Machado NO y colab .[74]

Origen.-. Se desconocer los factores que tienen que ver con el origen de estos tumores pero en un número reducido de casos se ha señalado una predisposición familiar [102].

Presentación clínica.- Se observa con mayor frecuencia en hombres (66,6 %) que en mujeres, la edad al momento del diagnóstico es 67 (rango 27-95 años) [118, 100].

El estudio sistemático por imágenes en abdomen ha incrementado el descubrimiento

de quístes asintomáticos considerados incidentales, llegando a la mitad de los casos diagnosticados [100].

Los sintomáticos pueden manifestarse como una pancreatitis: disconfort epigástrico, dolor e hiperamilasemia. Estos cuadros pueden observarse por obstrucción temporaria provocada por la hipersecreción mucosa, manifestarse como único episodio o recurrente (35%) [106,44, 74]. Estos incidentes son más frecuentes en el tipo II que en el tipo I [96]. Otras veces simula una pancreatitis crónica con insuficiencia pancreática (pérdida de peso, esteatorrea y a veces ictericia) debida a la

oclusión del conducto, sobre todo en la cabeza por la secreción mucosa o la proliferación papilomatosa.

La existencia de ictericia y de diabetes, indican una progresión de la enfermedad y se asocian significativamente con malignidad [106]. También son indicadores de malignidad: edad avanzada, abundante secreción mucosa, presencia de nódulos y de grandes quistes y dilatación muy marcada de los conductos pancreáticos, pérdida de peso[118]. La ausencia de síntomas no asegura la benignidad de la lesión, se ha observado un 30 % en enfermos asintomáticos [20, 39].

Caracteristica	MIPM	NQM
Capsula fibrosa	Infrecuente	Presente
Estroma ovárico	Ausente	Usualmente Presente
Comunicación con conductos pancreáticos	Presente	Usualmente Ausente
Crecimiento intraductal	Presente	Ausente
Pancreatitis secundaria	Usualmente Presente	Usualmente Ausente
Edad	Pacientes mayores	Pacientes jóvenes
Sexo	Más frecuente en hombres	Más frecuente en mujeres

Cuadro Nro. 2
Diferencias entre neoplasia intraductal papilomucinosa (NIPM) y neoplasia quística mucinosa (NQM).

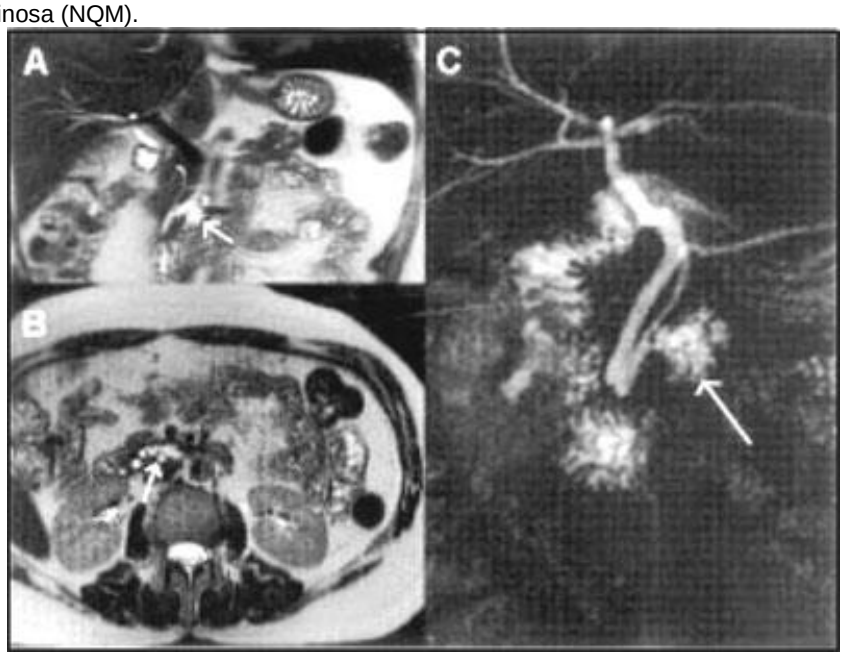

Figura Nro. 11
NMIP Tipo II en conductos secundarios. Resonancia Magnética de abdomen. Corte coronal (A), axial (B) y colangiorresonancia por RM (C). Imagen ponderada en T2, donde se identifican lesiones quísticas multiloculares en el proceso uncinado que conectan con el conducto pancreático principal (flecha blanca) Buttle JM y colab. (Universidad Católica de Chile) [12].

Diagnóstico.- El diagnóstico se basa en imágenes que permitirán apreciar que tipo de lesión es I, II o III , la extensión de la misma, focal o multifocal, y compromiso del conducto pancreático o de sus ramas, y si hay elementos para sospechar la benignidad o malignidad. Varias modalidades diagnósticas pueden ser útiles: la tomografía axial computada y la Resonancia Magnética con la posibilidad de obtener una colangiopancreatografia son las más utilizadas. Tanto la Guía de Consenso Internacional (2012)[121] como el Consenso de supera sus valores normales: 5 mm. en cabeza, Hablará de dilatación del Wirsung cuando supera sus valores normales: 5 mm. en cabeza, 4 mm. en cuerpo y 3 mm. en cola Expertos de Europa (1013) [24] recomiendan como estudio de elección la resonancia magnética. Estos exámenes demostrarán dilataciones canaliculares o quísticas por acumulación de moco, más frecuentes en cabeza y cuerpo (Figura Nro.10) y o en las ramificaciones., formaciones papilares o áreas sólidas debido a carcinoma invasor. Alrededor de un 30 % los nódulos son falsas imágenes positivas y son debidas a conglomerado de moco o engrosamientos no neoplásicos.

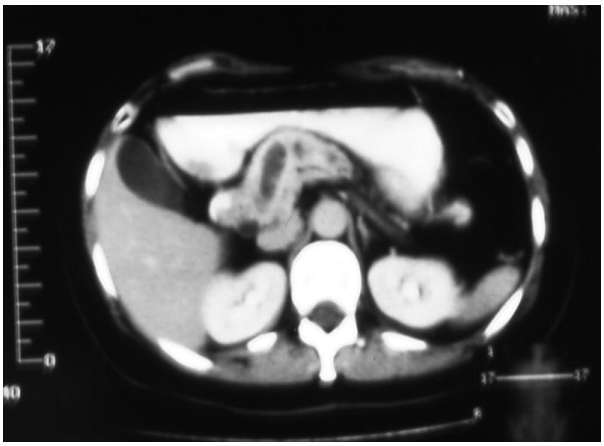

Figura Nro. 12
Tomografía computada. Neoplasia intraductal papilomucinosa Tipo I. Se observa la gran dilatación del conducto pancreático.
.

Figura Nro. 13
NIPM Tipo I dilatación difusa del conducto pancreático principal (flechas blancas) Butte JM y colab. (Universidad Católica de Chi-Le) [12]

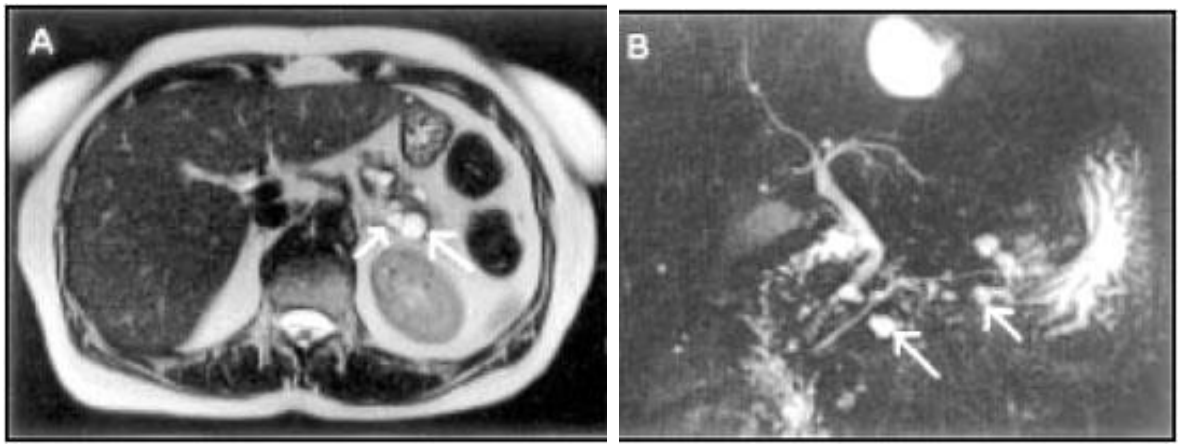

Figura Nro. 14
NMIP variedad conductos secundarios (flecha blanca). A-Corte axial de RM en secuencia ponderada en T2 muestra múltiples lesiones quísticas en cola pancreática. B-Colangiopancreatografía por RM. Se observan múltiples lesiones quísticas en forma difusa en el pacrénquima pancreático sin asociarse a dilatación del conducto principal. Buttle JM y colab. (Universidad Católica de Chile) [12]

La pancreatografía retrógrada, da buenas imágenes, pero por sus riesgos cayó en desuso. Datos útiles son la observación de una papila abombada y la salida de moco, y la posibilidad de obtener material para estudio citológico. Se conoce como triada de Ohashi: papila promi-nente, salida de secreción de moco y conducto pancreático dilatado [89].

La pancreatoscopía, es un método operador dependiente, sólo disponible en muy pocos servicios, puede llegar a contribuir a diferenciar lesiones benignas de las malignas en alrededor del 70 % de los casos y dar información de utilidad para determinar el tipo de cirugía a realizar[132].

La biopsia u obtención de material citológico por sus limitaciones queda relegado a casos especiales dado que la seguridad diagnóstica solo se tiene con el estudio total de la lesión [37, 36].

Asociación con otras neoplasias.-

Se han señalado asociaciones mórbidas de las neoplasias mucinosa intraductal con otras neoplasias [20]. Esta asociación estaría entre el 25 al 33 % ,Aunque algunos autores, dan cifras mas elevadas 52 % [104, 87, 43]). Clínicamente puede darse en pacientes que consultan de primera vez por otras patologías (36) como cáncer gástrico, pólipos o cáncer de colon etc. o que son descubiertas en la evolución quirúrgica. Las neoplasias que se han señalado con muy variadas: de cavidad oral, laringe, faringe, esófago, estómago, colon, mama, útero, próstata, hígado, vías biliares. Se desconoce la causa de estas asociaciones aunque se considera que habría una predisposición genética manifiesta por alteraciones de la frecuencia de Kras o p53.

Factores predictivos de malignidad.-

Los factores predictivos de malignidad sirven para tener una base más racional para indicar el tratamiento quirúrgico o la expectación clínica. Los tumores intraductales papilomucinosos son considerados como premalignos y los métodos diagnósticos frecuentemente son insuficientes para establecer un diagnóstico. Surgió la necesidad de tener guías de consenso basadas en experiencias importantes que sirven para avalar conductas terapéuticas. En el año 2004 y 2012 en Sendai (Japón) se hicieron las "Guías de Consenso internacional para el manejo de las neoplasias intraductal papilomucinosa NIPM [120, 121]. Refrendadas por otros grupos de trabajo, entre estos el Consenso de Expertos Europeos (2013) con algunas pequeñas variaciones [24]. Éstas recomendaciones no fueron hechas para los casos en donde hay evidencia cierta como imágenes de masa o de citología positiva para neoplasia sino para los casos dudosos para ayudar a tomar una determinación terapéutica.

Estas fueron divididas en dos grupos: recomendaciones de resección y un segundo grupo de recomendaciones relativas.

Indicación de resección:

Síntomas relacionados al páncreas

Ictericia. Está indicando invasión de la vía biliar y rara vez simple compresión o moco en la vía biliar.

Pancreatitis

Diabetes. Agravamiento de la existente o nueva.

Pérdida de peso

En relación a las imágenes:

Dilatación del conducto pancreático > ó = 10mm.

Tamaño del quiste > 3 cm.

La existencia de nódulos > ó = 3 mm. refuerza la indicación.

Rápido crecimiento y alto grado de atipía

Nota.- El Consenso de Expertos Europeos difiere con el Consenso Internacional, en considerar la dilatación del conducto pancreático >6 mm. y los quistes > 4 cm.

Recomendaciones relativas:

El consenso de expertos europeos pone dos recomendaciones;

Incremento rápido del tamaño >2 mm. por año.

Niveles elevados de CA 19-9.

La guía internacional de Consenso (2012) agrega:.

Pacientes jóvenes (<65 años) con quistes <2 cm. debido al riesgo acumulativo de malignidad.

Pacientes con características inquietantes, con conducto principal de diámetro 5-9 mm y quistes < ó = 3 cm. con sospecha de malignidad.

Nota.- El estudio de marcados moleculares, analizando genes que se saben que están mutados en quistes pancreáticos, la identificación de la pérdida de heterogenocidad en supresores de tumores, se están estudiando y han permitido identificar correctamente en el 91 % (67 de 74 estudiados) pacientes que no requieren cirugia [(113)] . Estos estudios, muy promisorios, todavía no han entrado a la práctica clínica general.

Indicación operatoria.- Cuando existen factores claros de malignidad no hay duda de la indicación operatoria, pero en otros debemos emplear los factores predictivos de malignidad. Se recomienda el tratamiendo quirúrgico de los casos que reunan cualquiera de los siguientes iten:

1) taaño mayor a 3 cm.,
2) presencia de nódulos murales y o Wirsung dilatado > 6 mm.y
3) en sintomáticos (dolor abdominal, ictericia, pancreatitis aguda y síntomas de cáncer).

No requieren cirugía de entrada los que no tengan ninguno de los iten señalados. El riesgo de malignidad de los que son menos de 3 cm. de diámetro, asintomáticos y sin nódulos, es menor a 3 % en cambio los más grandes llega al 25 % [(114, 109, 79).]

Es interesante señalar que en el tipo II en una compulsa de 237 casos con indicación de resección quirúrgica según las guías internacionales el 41,8 % resultaron malignos y 266 casos sin indicación de resección 1,2% resultaron malignas en la evolución [(101).]

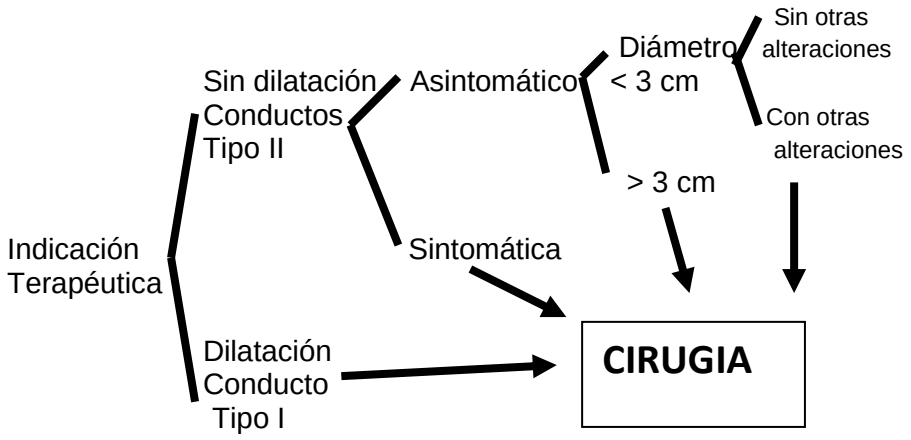

Cuadro Nro. 3
Indicación terapéutica de tumores quísticos pancreático (especialmente mucinosos e indeterminados)

Tratamiento.-

El tratamiento es quirúrgico consistiendo en la resección completa de la lesión. Uno de los problemas que enfrenta el cirujano, sobre todo cuando hay compromiso del conducto pancreático, es delimitar la lesión para hacer una resección completa oncológica. Es importante realizar una buena exploración visual, palpatoria y ecográfica.

El tipo II generalmente la lesión esta localizada y se verá la posibilidad de hacer una resección izquierda o derecha según su ubicación, en algunos casos de lesiones benignas tipo II de cuerpo puede realizarse una resección medial y si anatómicamente es favorable la enucleación es una operación factible, con buenos resultados y amplio consenso [47].

En el tipo I y III puede haber más dificultad en delimitar la lesión siendo necesaria la ecografía intraoperatoria y la necesidad de estudios histopatológicos peroperatorios.

La operación más frecuente es la pancreaticoduodenectomía cefálica con mayor o menor extensión sobre el cuerpo. Es importante asegurarse que el lugar de sección este sana. Asegurarse que el epitelio del conducto pancreático a ese nivel es sano. A veces el epitelio puede faltar y debe tenerse en cuenta que la falta de epitelio en los conducto no es índice de ser un sector sano.

En lesiones extendidas se realiza pancreatectomía total, operación mucho más frecuente si se lo compara con el carcinoma ductal, debido a que son diagnosticados antes que aparezcan metástasis ganglionares y extensión extrapancreática. Es aconsejable en lesiones malignas una linfoadenectomía de zonas aledañas. La pancreatectomía total pone al abrigo de recidivas, pero no es recomendable si está indicada una resección parcial.

Supervivencia y control postoperatorio.-

La supervivencia a los cinco años es satisfactoria. Suzuki y colab. en un estudio multiinstitucional de 1379 casos señalan que la supervivencia a los 5 años fue del 98-100 % en adenomas o carcinoma no invasivo; 89 % en carcinoma invasivo mínimo y 37,5 % en carcinoma invasivo [118]. Es de destacar que la supervivencia comparada con el carcinoma ductal es francamente superior ya que en éste son resecables en alrededor del 15 % y la supervivencia de los R0 es del 60 % a los 5 años [109, 106].

Los pacientes operados deben seguir controlados. El 10 % recidivan después de una resección con márgenes negativos. Las recidivas se producen principalmente en el corto y mediano plazo, pero otras aparecen más allá de los 60 meses por lo que es conveniente mantener la observación [56]. Es una enfermedad multifocal y zonas aparentemente sanas al momento de la operación pueden estar afectadas y manifestarse en la evolución [120]. La colangiopancreatografía por resonancia es útil en el control alejado de los pacientes operados pudiendo demostrar recidivas, presencia de una masa, dilatación progresiva del conducto pancreático o enfermedad extrapancreática[114] . También es útil en casos de pancreatitis postoperatoria o dolores recidivantes, al mostrar dilatación del conducto y pobre secreción pancreática estimulada, lo que sugiere una estenosis de la anastomosis pancreática [114].

El control de los pacientes operados con tumor no invasivo, tanto en la Guía internacional [121] como Expertos Europeos [24] se recomienda hacerlo anualmente. En los que tienen una lesión invasiva el seguimiento es acorde a las guías del cáncer pancreático.

Los pacientes no operados por no tener estigmas de malignidad se recomienda al comienzo un control mensual (3-6 meses) para ver la estabilidad del tumor. Si se observa crecimiento se indica la cirugía. En tumores

estables la frecuencia de su observación dependerá del tamaño.
<1 cm. control cada 2-3 años
1 a 2 cm. control anual por 2 años y si se mantiene igual alargar los periodos
2 a 3 cm. control cada 3-6 meses recomendándose como control apropiado alternar MRI con EUS
> 3 cm. Se recomienda cirugía sobre todo en jóvenes y si no se acepta esta conducta seguir los controles cada 3 a 6 meses.

D) TUMOR SÓLIDO SEUDOPAPILAR

La denominación de tumor quístico papilar y sólido del páncreas se debe a Klöppel en1981 y es una de las más usadas [60]. En honor a los primeros que lo investigaron se lo conoce también como tumor de Franz (1959) y tumor de Hamoudi (1970). La Organización Mundial de la Salud (WHO) lo denomina tumor sólido seudopapilar y considera que es una formación bordeline entre benigno y maligno [110]. En el caso de comprobarse la malignidad se denomina carcinoma sólido seudopapilar.

En la literatura se señala su mayor frecuencia en mujeres [13, 75, 118, 41, 103]. En una revisión de 718 casos se señala el 90 % eran mujeres[92]. Son tumores poco frecuentes, no supera el 2 % de los tumores primarios del páncreas. Hay un predominio franco en el sexo femenino y sujetos jóvenes en la segunda y tercera década de la vida. Se ha observado en todas las razas, aunque parece ser mayor en razas no caucásicas especialmente asiáticas y afroamericanas. Generalmente al momento del diagnóstico son tumores grandes pero resecables y su resección es gratificante por los buenos resultados [75,122].

Origen.-

La hipótesis más sustentada del origen de los tumores sólidos seudopapilares es en células embrionarias pluripotentes que originarían también los islotes como los acinos y ductus pancreáticos [71, 64, 75]. Otra hipótesis es que serían células del esbozo genital que se incorporarían al páncreas durante la embriogénesis [77].

Anatomía patológica.-

Son capsulados, adquieren un gran tamaño (promedio 10,3 cm.), pueden romperse y dar lugar a hemoperitoneo y son malignos en alrededor del 10 % [77, 92, 103]. En su origen y los tumores pequeños son sólidos pero por necrosis y contenido hemático formas cavidades por lo que se consideran como quísticos, aunque no son verdaderos tumores quísticos. Se ubican en cualquier parte de la glándula, aunque predomina en cuerpo y cola, y en pacientes menores de 15 años habría un predominio en cabeza de páncreas [66]. Rodeando al tumor tiene una capsula fibrosa que lo demarca del páncreas. En su evolución pueden romperse y dar lugar a hemoperitoneo.

El diagnóstico de certeza es histológico. Algunos datos clínicos pueden hacer pensar en este diagnóstico: mujer joven con un tumor grande de páncreas frecuentemente quístico localizado y con posibilidades de ser resecado.

Microscópicamente se observan zonas sólidas monoforma y esclerosis, células poligonales, y zonas con suedopapilas y otras de necrosis y cavidades quísticas con sangre y detritus. No se demuestra la existencia de glicógeno ni de mucina. Las mitosis son raras. No es fácil establecer el criterio de malignidad si no se ve signos inequívocos como invasión perineural o vascular, razón por la que se considera un tumor bordeline. Pueden dar

El mayor uso de las imágenes incremento los

hallazg

Figura Nro. 15
Quiste sólido seudopapilar seccionado.

positivos con marcadoress propios de tumores endocrinos como la enolasa y otros, siendo negativo para Cromogranina A y positivos para receptores de progesterona[84]. Las metástasis a distancia también pueden presentar partes sólidas y quísticas.

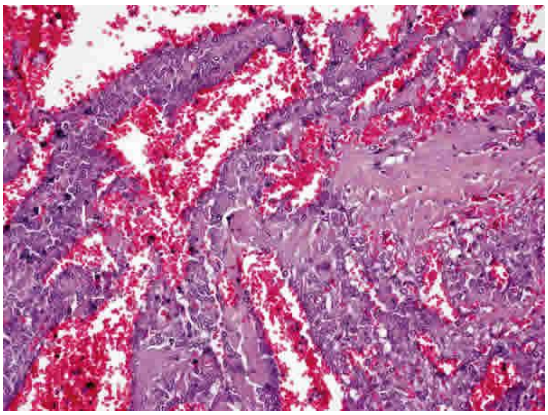

Figura Nro. 16
Neoplasia sólida seudopapilar a pequeño aumento. Se observan las seudopapilas y las cavidades con contenido hemático, eritrocitos.

La biopsia preoperatoria no está indicada en tumores operables y de hacerse muchas veces no es concluyente dada la estructura heterogenea de estos tumores.

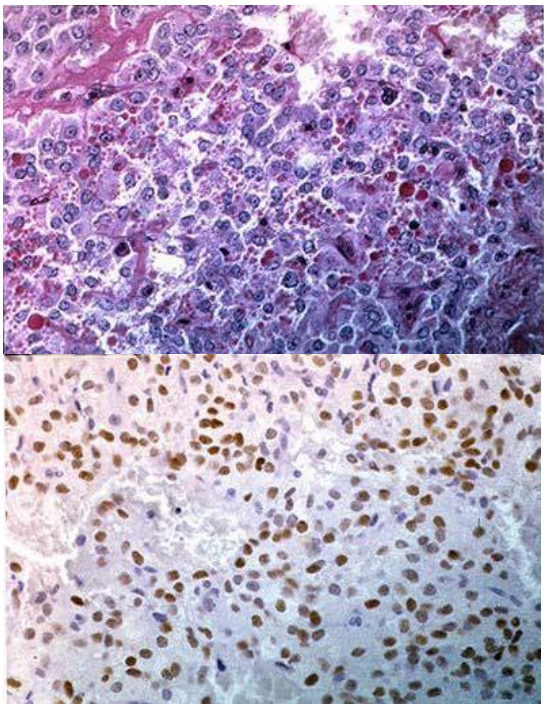

Figura Nro. 17
Neoplasia sólida seudopapilar. Microcospia. Receptores de progesterona

Evolución natural.- Las neoplasias sólida seudopapilar son de lenta evolución, de baja recurrencia y la supervivencia es importante tanto en operados (> a 5 años) como en los no operados. El tiempo de duplicación tumoral seria de aproximadamente 765 días tres veces superior al que se encontraría en el carcinoma ductal 252 días [54].

Presentación clínica.- Predominio franco en mujeres (90 %) jóvenes y en la 2da. y 3era. década de la vida (rango 7 a 78 años) [97]. Los síntomas más habituales son molestias abdominales indefinidas y dolor conjuntamente con tumor palpable. Síntomas por compresión son menos frecuentes, como la ictericia. Una manifestación característica de este tumor pero infrecuente es la ruptura del tumor y el consiguiente hemoperitoneo.

El mayor uso de las imágenes incrementò los hallazgos incidentales sobre todo de tumores más pequeños.

Diagnóstico.- Los estudios por imágenes con contraste endovenoso son útiles para el diagnóstico de la lesión, propagación a ganglios y órganos vecinos como el hígado.

La tomografía computada muestra generalmente un tumor grande, delimitado, capsulado (salvo en caso de degeneración maligna que es rara), de forma redondeada o lobulada. Se observan partes quísticas y otras sólidas[16] aunque existen formas con predominio líquido y otras sólo con componente sólido [122, 87]. Generalmente las formas sólidas se dan en tumores pequeños. En las formaciones quísticas también hay hemorragia. Puede haber calcificaciones de la cápsula o en el interior [133]. Hay un predominio de formas malignas cuando la parte sólida es mayor que las liquidas [48].

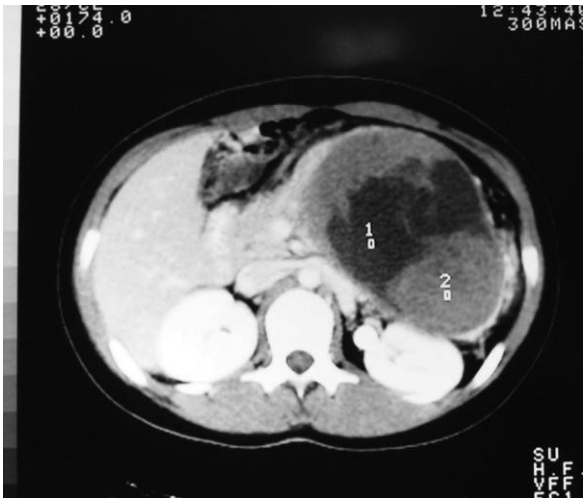

Figura Nro. 18
Tomografía computada. Neoplasia sólida seudopapilar.

El uso de contraste permite mejorar el diagnóstico diferencial, ya que el carcinoma ductal generalmente no toma la sustancia de contraste, los neuroendocrinos se tiñen en la fase arterial y el sólido seudopapilar tiene una densidad muy semejante a lo que se ve en el resto del páncreas contrastando con las zonas hipodensas de contenido hemático.

La RNM compite con la TC y en algunos aspectos supera las imágenes de la capsula que interesa al cirujano y de la existencia de hemorragia tumoral, dato importante en este tipo de tumor, al mostrar una señal alta en T1 [141, 142].

El diagnóstico es fácil cuando se trata de una mujer con un tumor capsulado con componente sólido y líquido no así en los tumores sólidos.

Tratamiento.- El tratamiento de elección es la cirugía y es factible en alrededor del 90 % la resección completa [122, 87]. La imposibilidad de establecer el diagnostico malignidad intraoperatorio, y la necesidad del estudio completo de la lesión, hace que no sea recomendable resecciones limitadas o la enucleación sino recurrir a la pancreatectomía que corresponda según el sitio de la lesión. La lindoadenectomía sistemática no esta justificada dada la muy baja diseminación ganglionar [92, 142]. En formas invasivas se agregara un vaciamiento ganglionar localizado y resección vascular de la vena mesentérico si corresponde. Cuando existan metástasis sincrónicas localizadas y las metacrónicas operables y en pacientes aptos es aconsejable su tratamiento quirúrgico.

La citorreducción es aconsejable su realización cuando sea posible resecar el 80 % o más de la lesión dada la evolución natural de la enfermedad [122, 92, 97]. En casos de recidivas resecables y pacientes aptos la resección es una opción por la alta superviviencia de este tipo de neoplasia [122].

Evolución y control postoperatorio.-

La supervivencia en una revisión de la literatura de 718 casos muestra a los 2 años 97 %, a los 5 años 95 % y 93% a los 10 años [92].

La recurrencia tumoral es de alrededor del 10 a 15 % y se produce en los primeros años del posoperatorio y también en forma tardía [44].

La quimioterapia es recomendable en casos avanzados no resecados y en donde la cirugía no fue R0. Se efectúa tratamiento quimioterápico y o radioterápico sin que exista un consenso reconocido. En cuanto a quimioterapia se ha utilizado cisplatino, 5 FU y gemcitabine. La quimioterapia también fue utilizada como neoadyuvancia obteniéndose en algunos casos reducción del tumor y posibilidad de posterior de resección [(87).] La limitación del número de pacientes, y que la evolución es impredecible, ya que hay muchos casos con larga evolución aun sin cirugía, hace que los resultados del gtratamiento mèdico no sean fáciles de evaluar. Es considerada la neoplasia sólida seudopapilar dentro de los tumores malignos pancreáticas la de mejor pronóstico.

B) NEOPLASIAS PANCREATICAS INFRECUENTES CON PRESENTACION QUÍSTICA

Bajo este título se verán lesiones neoplásicas habitualmente sólidas del páncreas que a veces pueden presentarse en forma quística y que es conveniente tenerlas en cuenta en el diagnóstico diferencial.

a) TUMORES QUÍSTICOS ENDOCRINOS

Tumores originados en los islotes de Langerhans pueden tener cavidades quísticas. El aspecto macroscópico puede variar desde quístes que se asemejan a los cistoadenomas, o lo que es más frecuente es que tenga partes sólidas con cavidades con contenido líquido (Fig. 19, 20, 21 y 22). El líquido es muy similar a lo que se observa en los cistoadenomas serosos (bajos valores de viscosidad, amilasa, y de CEA) y sólo el estudio citológico puede diferenciarlos [(134, 43).]

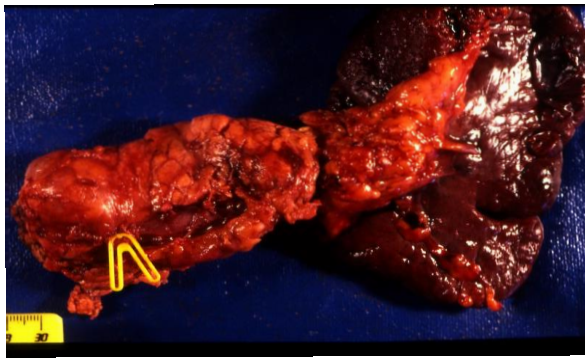

Figura Nro. 19
Tumor quístico neuroendocrino.
Esplenopancreatectomía izquierda.

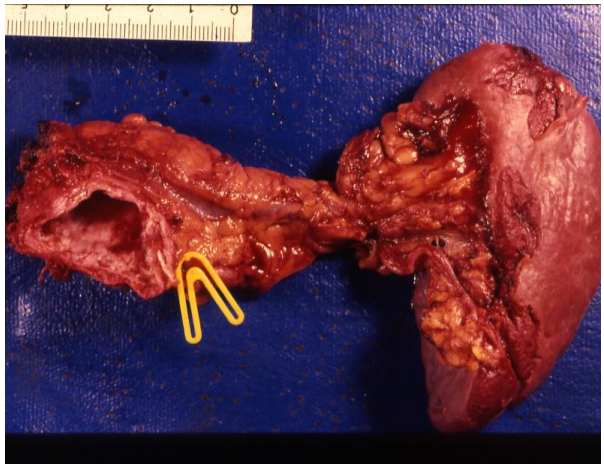

Figura Nro. 20
Quiste neuroendocrino abierto. Cara posterior del páncreas.

Clínicamente pueden manifestarse por síntomas locales y en alrededor de la mitad de los casos por distintos síndromes en relación a las hormonas que producen. El diagnóstico de la tumoración se efectúa por imágenes. En la tomografía contrastada dinámica en la fase arterial se observa una buena vascularización en el tejido endocrino que realza alrededor de la cavidad quística. En caso de duda, durante la cirugía, la biopsia por congelación, al mostrar

un epitelio estratificado, descarta la posibilidad de un cistoadenoma. Otras veces se trata de tumores predominantemente sólidos con cavidades quísticas. Las técnicas especiales de inmunohistoquímica para enolasa, cromogranina y hormonas permitirán considerarlo junto con la clínica como un tumor endocrino funcionante o no.

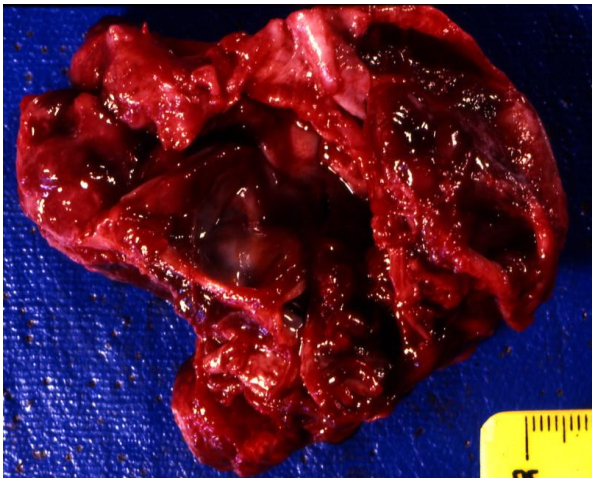

Figura Nro. 21
Tumor neuroendocrino quístico de páncreas.

A

Figura Nro. 22
(vipoma). Arriba) Pieza resecada por enucleación Abajo) Pieza operatoria abierta con varias cavidades quísticas.

En los tumores con posibilidades de resección se impone la exploración quirúrgica y el diagnóstico definitivo se hará con la pieza de resección o biopsia [128, 28]. En los tumores pequeños, que sobresalen en la superficie y que tienen plano de clivaje la enucleación es posible (Fig. 22). En otros casos se debe proceder según su ubicación, tamaño y naturaleza.

b) ADENOCARCINOMA DUCTAL QUISTICO.

El carcinoma pancreático ductal puede dar lugar a formaciones quísticas rodeadas por tejido neoplásico, debido a: procesos necrótico-degenerativos o por formaciones seudoquísticas secundarias. La mayor parte de estas cavidades se observan en el estudio anatomopatológico y pasan desapercibidas en las imágenes. Cuando se trata de cavidades grandes, generalmente necróticas se trata de tumores indiferenciados grandes y con signos de diseminación haciendo que el diagnóstico

sea relativamente fácil. La variedad osteoclastica y escamosa del carcinoma ductal pueden presentar zonas quísticas [88].

c) TUMORES ORIGINADOS EN CELULAS ACINOSAS PANCREATICAS.

Los tumores originados en células acinosas pancreáticas son muy infrecuentes (1 ó 2 % de los tumores pancreáticos) y pueden ser benignos o no, llamándose cistoadenoma o cistoadenocarcinoma de células acinosas. Son verdaderos quistes por tener recubrimiento epitelial [72].

Los síntomas son inespecíficos. Se ubican predominantemente en la cabeza. La edad de presentación alrededor de los 65 años (rango 16-87) [72].

El diagnóstico definitivo es anatomopatológico, salvo en casos especiales en donde se tenga un síndrome paraneoplásico de "hipersecreción de lipasa" caracterizado por necrosis grasa subcutánea, poliartralgias y eosinófilia.

La morfología de las células acinares tiene aspectos comunes con los neuroendocrinos y los seudopapilares que hacen que no sean siempre debidamente diagnosticados. Histológicamente se trata de células acinosas que por inmunohistología que por técnica de inmunohistoquimica se demuestra constituyentes propios como tripsina y quimiotripsina, gránulos que no son fáciles de detectar, debiéndose recurrir a otras técnicas para el diagnóstico diferencial [138]. En el análisis molecular de ese tumor se encuentran anomalías de APC y b-catenina similares a las encontradas en el cáncer colorrectal, razón por la que se emplean quimioterápicos eficaces en páncreas y colorecto como gemcitabina, cisplatino, 5 FU, leucovarina, oxaplatino, irinotecan, capecitabina, etc. [15].

La supervivencia de los pacientes es superior al carcinoma ductal pancreático [15,116].

d) QUISTE LINFOEPITELIAL

Los quistes linfoepiteliales son poco frecuentes. La sintomatología no tiene aspectos particulares y gran parte de los casos publicados han sido detectados en estudios efectuados por otras causas (incidental) [14, 62]. Son quistes uni o multiloculares con pared delgada, generalmente extrapancreático con contacto mínimo sobre el páncreas.

El diagnóstico preoperatorio ha podido ser establecido en algunos casos por biopsia con aguja fina. Ésta muestra tejido epitelial escamoso con infiltrados linfoides y material queratinizado [10]. El contenido del quiste es denso con detritus y keratina. Es un tumor benigno [62], pero dada su poca frecuencia y que el diagnóstico de certeza se establece con la histología, la indicación de resección quirúrgica es la regla. Los pacientes con contraindicaciones quirúrgicas se los someterá a biopsia percutánea.

En los pacientes sometidos a cirugía es conveniente establecer el diagnostico con la ayuda de biopsia peropratoria y realizar exéresis limitada al tumor teniendo en cuenta la ubicación, tamaño y condiciones del paciente [6, 62, 140].

E) TUMORES QUÍSTICOS DE ORIGEN MESENQUIMÁTICO

Las formaciones quísticas de origen mesenquimático son raras. Entre estos tenemos los tumores del estroma gastrointestinal (GIST). El Schwannomas pueden tener una cavidad con un contenido mixoide y manifestarse como una forma quística. Los linfagiomas son infrecuentes, se confunden con otros quistes y no es posible establecer el diagnostico preoperatorio [7]. El diagnóstico se efectúa por imágenes y generalmente por sus características la decisión quirúrgica no ofrece dudas, aunque el diagnóstico definitivo se realiza en la pieza de resección [7, 3].

C) LESIONES QUÍSTICAS DE ORIGEN CONGÉNITO O EMBRIONARIO

a) Quistes congénitos.-

Los quistes congénitos son verdaderos pero no neoplásicos. Están constituidos histológicamente por una capa de células cuboides no mucinosa. Son generalmente únicos y no sobrepasan el diámetro de los 10 cm. El origen estaría dado en un error en el desarrollo embrionario del páncreas por lo que ciertos conductos dan origen a cavidades [9].

La mayor parte de los quistes congénitos se diagnostican en niños menores de 10 años y en la etapa prenatal [9, 32].

Diagnostico.- Pueden ser asintomáticos o dar manifestaciones que dependen del tamaño y de las estructuras que invaden. El diagnóstico por imágenes, pone de manifiesto la existencia de una formación quística, generalmente única, con capsula definida. El rótulo de quiste congénito es fácil cuando la lesión es diagnosticada en la vida fetal, en donde las neoplasias quísticas y los seudoquistes son extremadamente raros, o en los primeros años de vida. No así cuando el quiste es descubierto en sujetos adultos.

Figura Nro. 23
Tomografía computada que muestra una formación quística grande ubicado hacia la cola del páncreas

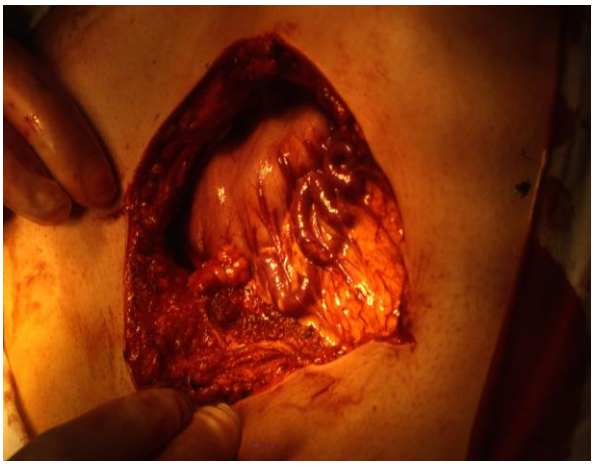

Figura Nro. 24
Quiste enterógeno de cola de páncreas. incisión subcostal izquierda. Se observa la gran hipertensión venosa (venas dilatadas de la curvatura mayor gástrica)por compromiso de la vena esplénica

b) Quistes enterógenos.-

Los quistes enterógenos son raros en el páncreas [96,28, 21].

El autor ha resecado en una mujer joven un quiste grande ubicado en cola del páncreas (Fig. 23) y que provocaba una hipertensión venosa originada en el compromiso de la vena esplénica. (Fig. 24 a 27) . El estudio de la pieza de resección mostró epitelio cilíndrico enterógeno, con vellosidades intestinales y también seudoestratificado ciliado respiratorio, combinación bastante excepcional [64].

El origen de estos quistes enterógenos debe buscarse en la presencia de tejidos poco diferenciados originados en el intestino primitivo. No deben ser confundidos con las duplicaciones intestinales que pueden dar lugar a formaciones quísticas relacionada a la cabeza del páncreas [73].

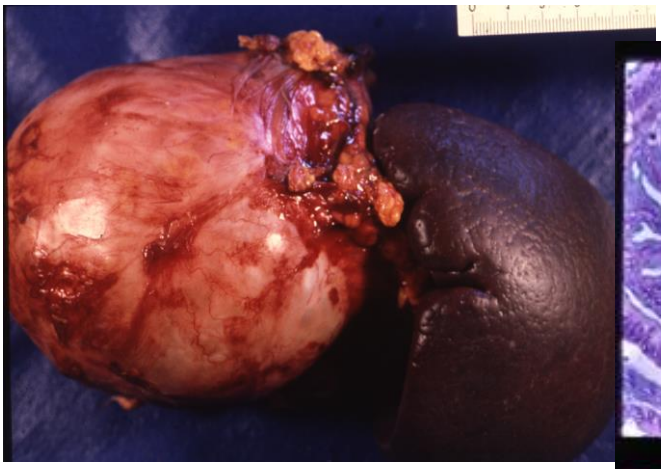

Figura Nro. 25
Esplenopancreatectomía izquierda. Se observa una gran formación

Los quistes enterógenos son benignos, no hay casos publicados como malignos y su resección se justifica por las molestias que por su tamaño provocan y la dificultad de establecer un diagnóstico sin recurrir a la cirugía.

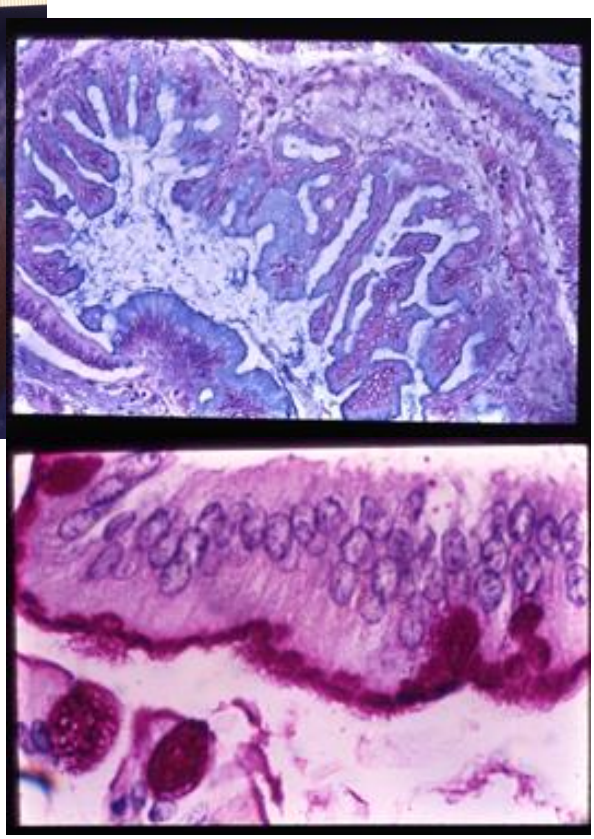

Figura Nro. 27
Microscopía de quiste enterógeno pancreático. A) Vellosiddes de tipo intestino delgado, B) Epitelio seudoestratificado ciliado tipo respiratorio.

Figura Nro. 26
Quiste enterógeno pancreático abierto.

c) Quiste endometrial

El quiste endometrial por su naturaleza es propio de la mujer y se manifiesta clínicamente en la etapa activa en que tiene ciclos menstruales. Generalmente se trata de una mujer joven con dolores epigástricos. Los síntomas no son específicos, como el dolor, náuseas y vómitos, o un cuadro clínico que hace pensar en una pancreatitis [117]. El estudio por imágenes muestra la formación quística y dado que se trata de una mujer y la tumoración tiene partes quísticas y sólidas se piense en un tumor sólido quístico papilar por su mayor frecuencia. El diagnóstico de certeza se realiza con la pieza de resección [117].

d) Enfermedades hereditarias con quistes pancreáticos.

Enfermedad de Von Hippel-Lindau.- Es una enfermedad hereditaria autosómica. Se caracteriza por angiomatosis retiniana, hemangioblastomas en el sistema nervioso central, feocromocitoma, quistes renales, cáncer renal, cistoadenomas papilar del epidídimo y quistes pancreáticos. La incidencia de quistes pancreáticos es muy variable [17], son la mayoría asintomáticos, aunque pueden dar síntomas por compresión. Estructuralmente son quistes serosos. La conducta expectante es la que se sigue dado a que los quistes no son potencialmente malignos.

Enfermedad renal poliquística. La poliquistosis renal lleva en forma progresiva y lenta a la insuficiencia renal y es una enfermedad autosómica dominante. Se acompaña de quistes en otros órganos, en alrededor de la mitad de los casos en hígado y menos del 10 % en páncreas [25]. Los quistes de páncreas son asintomáticos y no requieren de medidas especiales.

Poliquistosis pancreática aislada.- Se trata de quistes múltiples uniloculares en páncreas y su incidencia es rara [134]. Es discutible si es un síndrome congénito o bien se trata de quistes congénitos o primarios múltiples [76].

Fibrosis quística.- Es una enfermedad autosómica recesiva, bastante frecuente: 1/2000 nacimientos vivos. Afecta múltiples órganos, particularmente el pulmón y el páncreas. En el páncreas se encuentran obstrucciones ductulares, dilataciones, secreciones mucosas espesas, atrofia acinar y degeneración quística. Estos son pequeños, menores a 1 cm. y rara vez exceden los 5 cm. La insuficiencia pancreática es la regla. Se acompaña de enfermedad pulmonar obstructiva crónica Para su diagnóstico es importante la comprobación de valores elevados de sodio y cloro en el sudor. El tratamiento es médico y no requieren de tratamiento quirúrgico [93, 80].

D) LESIONES QUÍSTICAS DE ORIGEN INFLAMATORIO Y NECRÓTICO

Los seudoquistes que se originan en el curso de una pancreatitis aguda son generalmente únicos. Tienen comunicación con los conductos pancreáticos, no tienen recubrimiento epitelial y en su interior material necrótico. En las pancreatitis crónica se encuentran quistes de retención, frecuentemente múltiples, con recubrimiento epitelial total o parcial, aunque también puede tener quistes de origen necrótico o mixtos de retención y necrosis. (Ver los capítulos correspondientes) (Ver capítulos IV-476, IV-478),

3) PAUTAS GENERALES PARA EL DIAGNOSTICO, CONDUCTA Y TRATAMIENTO DE LOS TUMORES QUÍSTICOS EXÓCRINOS DEL PÁNCREAS.

La finalidad de este apartado es tratar algunos aspectos comunes en relación a las neoplasias quísticas exocrinas del páncreas, ya que los aspectos particulares según los tipos anatomopatológicos fueron tratados en la primera parte del capítulo. A continuación se encaran los siguientes tópicos:

A) Diagnostico preoperatorio

a) Análisis de los antecedentes clínicos

b) Laboratorio

c) Imágenes
d) Endoscopía duodenal
e) Recursos diagnósticos de uso infrecuente o limitado.

B) Conducta a seguir. Tratamiento quirúrgico u observación? Factores predictivos de malignidad.

C) Tratamiento quirúrgico

D) Evolución alejada postcirugía y pautas de control.

A) DIAGNOSTICO PREOPERATORIO

El diagnóstico de lesión quística surge de las imágenes al que se recurrió por los síntomas del paciente en abdomen superior o en un estudio de chequeo en paciente asintomático. El primer paso diagnóstico es saber si esta formación quística es pancreática o extrapancreática.

Las lesiones quísticas extrapancreáticas muchas veces son excluidas por el estudio eco-gráfico inicial, y en caso de duda se recurre a estudios tomográficos. Tumores de otros órganos vecinos pueden simular tumores quísticos pancreáticos: quistes renales, esplénicos, mesentéricos, adrenales, de colédoco. Tumores gástricos de la pared posterior que contactan con el páncreas pueden simular tumores pancreáticos. El Schwannoma gástrico algunas veces tiene una forma quística con un material mixoide en su interior. Aneurisma de los vasos esplénicos o arteria hepática, también pueden simular un tumor quístico pancreático.

Considerada la lesión quística como pancreática: se tiene que en las 2/3 parte de los casos son seudoquistes y solo un tercio corresponde a formaciones proliferativas. Los antecedentes de litiasis biliar y alcoholismo como de pancreatitis aguda o crónica conducen al diagnóstico. Episodios de pancreatitis aguda pueden también observarse en tumores quísticos, generalmente son leves, donde la existencia del tumor quístico es anterior al episodio agudo.

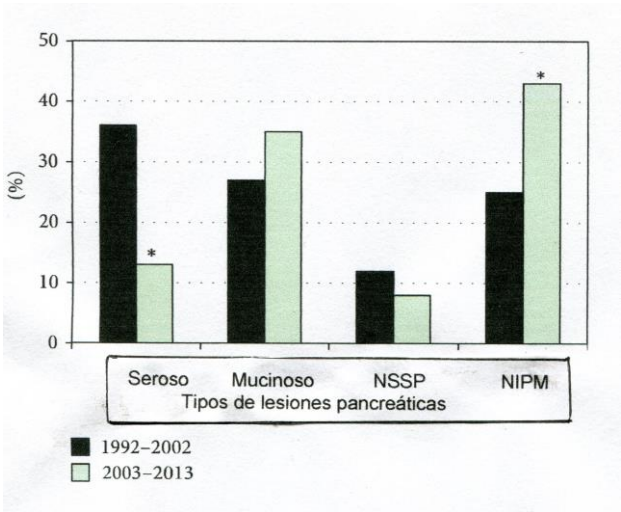

Figura Nro. 28
Tumores quísticos exocrinos del páncreas. Variaciones observadas entre dos décadas. Disminución de los quistes serosos. Incremento del diagnóstico de tumores mucinosas especialmente de la forma intraductal papilomucinosa. (Hospital Johns Hopkins, Baltimore (USA).

Los antecedentes clínicos y el estudio por imágenes: tomografía computada y o resonancia magnética de preferencia con contraste endovenoso permitirán excluir un seudoquiste (Capitulo IV-478) y analizar mejor los detalles de la imagen.

El análisis de los antecedentes clínicos, epidemiológicos y sobre todo de las imágenes permitirán hacer el diagnóstico de las lesiones proliferativas. Esto sólo es posible en alrededor del 70 % de los casos quedando un grupo importante que provisoriamente serán denominados quistes indeterminados. Pero en todos hay que analizar los aspectos morfológicos que sirvan como predictivos de malignidad.

Considerada la lesión quística como maligna o con signos predictivos de malignidad se analizará si la lesión es resecable, el riesgo propio de la operación y el riesgo en relación a las condiciones del paciente.

a) Análisis de los antecedentes clínicos.-

Inicio.- Los seudoquistes necróticos reconocen en su origen un episodio agudo de pancreatitis aguda en pacientes con litiasis biliar o con antecedentes de alcoholismo y rara vez por traumatismo. En las lesiones quísticas tumorales no es posible establecer su comienzo.

Sexo.- Las neoplasias quísticas mucinosas son más frecuentes en mujeres. La sólida seudopapilar pertenece ampliamente al sexo femenino. En las neoplasia mucinosa intraductal hay un predominio masculino. En seudoquistes hay un predominio de hombres con antecedentes de alcoholismo y o de pancreatitis aguda.

Edad.- Las neoplasias quísticas benignas se dan con más frecuencia en pacientes jóvenes (2da. a 3ra década de la vida). Las neoplasias quísticas malignas predominan a partir de la 5ta. década de la vida. En ancianos el carcinoma ductal a forma quística y el linfoepitelial.

Síntomas.- Las neoplasias quísticas benignas son en su mayoría asintomáticas, son hallazgos debido al empleo más frecuente de estudios por imágenes y se los considera incidentales. La ausencia de síntomas en neoplasias no es índice de benignidad, entre un 30 a 50 % resultan ser malignas [101], pero cuando el diámetro no sobrepasa los 3 cm. la posibilidad de malignidad es menor < 3% [114, 109, 79]. Los sintomáticos indican siempre un cierto grado de desarrollo, pueden ser locales por efecto masa o distancia por propagación.

En los sintomáticos el dolor es una manifestación frecuente (60%), siendo su ubicación predominante en epigastrio y de leve intensidad [36]. A veces el dolor puede estar localizado en región lumbar izquierda. Los pacientes con dolor retroperitoneal pancreático adoptan frecuentemente posiciones antiálgicas que inducen a pensar en su origen: en gatillo de fúsil, sentado con los muslos contra el abdomen o en decúbito ventral comprimiendo el abdomen superior. Le siguen en frecuencia al dolor: pérdida de peso, ictericia, anorexia, decai-miento y masa tu-moral palpable [28,43, 38, 40,36]. Síntomas y signos que indican una lesión presuntamente maligna. En conclusión la existencia de síntomas atribuible a una tumoración quística de páncreas se considera como un factor predictivo de malignidad.

Diagnóstico	Viscosidad	CEA	CA 19-9	Ca 125	Amilasa	Citología
Seudoquiste	Bajo	<5ng/ml.	<37 U/l.	Bajo	Alto	Negativo
Cistoadenoma se	Bajo	<5ng/ml.	<37 U/l	Variable	<250U/l.	Negativo
Cistoadenoma mu	Alto	<5ng/ml.	<37 U/l	Variable	<250U/l.	Usualmente positivo
Cistoadenocarci-n	Alto	>800 ng/ml	Alto	Alto	Variable	Usualmente positivo

Cuadro Nro. 4
Índices útiles en el diagnóstico diferencial de los quistes pancreáticos
Según Lewandrowski y colab.[69].y van der Waaij y colab.[123]

b) Laboratorio.- Los análisis corrientes de laboratorio poco contribuyen al diagnóstico de la afectaciòn pancreática pero si a la evaluación general del paciente. Son útiles en algunos casos la determinación de la glucemia, enzimas (amilasa) y el estudio del líquido del quiste obtenido por punción.¡ (Ver Cuadro 4).

Glucemia.- La aparición de diabetes concomitante o el agravamiento de una diabetes diagnosticada con anterioridad es un signo pronóstico de malignidad.

Amilasa.- Aumenta en pancreatitis como puede observarse en neoplasias intracanaliculares mucinosas, por obstrucción de Wirsung por material mucinoso pero no es considerado un factor pronóstico de malignidad.

Marcadores tumorales.- Los más utilizados en relación al páncreas son el CEA y el CA 19-9. Son generalmente negativos en tumores pequeños. Tienen en general poca sensibilidad alrededor del 45 % y buena especificidad al-rededor del 95%, pero generalmente es positivo en lesiones que por su tamaño ya fue-ron detectadas por imágenes [(123).]

Líquido intraquístico.- No es necesario en los casos que por imágenes se llegó al diagnóstico con indicación de operable en un paciente apto para cirugía. Este estudio queda reservado a pacientes sin diagnóstico, con lesiones avanzadas y condiciones desfavorables para la cirugía (Cuadro Nro. 4).

Valores elevados de amilasa pueden encontrar-se en los seudoquistes, 50 a 70 % de los casos [(127,69).] En las neoplasias papilomucinosa intraductal y carcinoma ductal pue-de estar elevada. Se ha observado valores elevados de antígeno carbo-hidrato 19,9 en el líquido quístico de formas mucinosas, bajo el CEA en tumores benignos y valores elevados de amilasa en seudoquistes [(42,69).]

c) Imágenes.- En las imágenes obtenidas por ecografía, tomografía computada o resonancia magnética se deben analizar los siguientes detalles:

Tamaño.- Es conveniente separar los quistes que tienen menos de 3 cm. de diámetro de los de mayor tamaño, y sin imágenes nodulares, que por su baja posibilidad de malignidad (<3%) pueden ser controlados. Los quistes tienen mayor grado de malignidad a mayor diámetro.

Ubicación.- La neoplasia mucinosa intraductal tiene preferencia por la cabeza 70% y puede ser multi-focal, y los quístes mucinosos se ubican preferen-temente en cuerpo (90%). El resto de las forma-ciones quísticas pueden tener cualquier ubicación.

Cavidades del quiste. Los microquísticos en panal de abejas son quistes serosos. En cambio los uniloculares o multiloculares pueden ser tanto serosos como mucinosos En las neoplasias quísticas verdaderas las cavidades son más o menos armónicas. La conformación de la cavidad es irregular en los seudoquistes necróticos o en neoplasias que secundaria-mente pueden tener una forma quística (ej.: endocrino, endometrial).

Contorno del quíste.- Un contorno abollonado en relación con las cavidades del quíste se observa en los quistes mucinosos. Una buena delimitación de la cápsula habla a favor de quiste no invasivo. Los seudoquistes necróticos no tienen una cápsula completa y definida en toda su extensión.

Tabiques o septos.- Los tabiques o septos considerados como normales no presentan irregularidades ni nódulos.

Nódulos o masa.- Los nódulos se encuentran en los tabiques o septos y son un factor predic-tivo de malignidad en relación a su tamaño. El consenso ineternacional de Sendai considera como sugestivo de malignidad un tamaño >3mm., pero otros autores consideran como un tamaño mayor a 5 mm. [(55, 57).]

La existencia de masa (componente sólido) a veces es visto como un engrosamiento o pared gruesa del quiste, corresponde generalmente a carcinoma. El predominio de masa sobre la parte quística en la neoplasia sólida seudopa-pilar habla a favor de malignidad [(48).]

Contenido del quiste.- En los serosos el contenido es acuoso y en los mucinosos es viscoso como clara de huevo y con la resonancia magnética es hipertenso T1 y T2. En los seudoquistes es acuoso pero tiene detritus y mate-rial necrótico y solo es hipertenso en T2 [(85,136).] En la neoplasia seudopapilar frecuentemente el contenido es sangre con coágulos y detritus.

Calcificaciones.- Calcificaciones periféricas en la cápsula, en anillo, pueden encontrarse en tumores mucinosos y en el sólido seudo-papilar. Calcificaciones en la parte central en forma estrellada se puede observar en los quistes serosos.

Comunicación y dilataciones en los conductos pancreáticos.- Permite diferenciar los que tienen comunicación o compromiso ductal de los otros. La neoplasia mucinosa intraductal en sus tres tipos I, II y III y los seudoquistes están comunicados. Dilatación del conducto pancreático principal se observa en el tipo I preferentemente en la cabeza. La dilatación del Wirsung segmentaria o total es siempre considerado como un signo pronóstico de malignidad. En los seudoquistes de pancreatitis crónica también hay dilataciones irregulares y cálculos.

d) Endoscopia digestiva alta duodeno.- En los tumores mucinosos intraductal tipo I y III la observación de una papila prominente, congestiva y la salida de mucosidad es un detalle importante a favor de este tipo de neoplasia [(89).]

e) Recursos diagnósticos de uso infrecuente o limitado.

Con las pautas hasta ahora señaladas se llega a un diagnóstico sufíciente para arribar a una propuesta terapéutica en aproximadamente el 70 % de los pacientes. La duda diagnóstica y sobre todo en pacientes no aptos para la cirugía, o no quieren operarse, obligan a profundizar el diagnóstico y recurrir a otras técnicas de acuerdo a las posibilidades del servicio.

Pancreaticospía y ecoendoscopía.

Debemos distinguir la endoscopía convencional del duodeno de la pancreatoscopía. La primera puede ser de utilidad en tumores que invaden duodeno y la posibilidad de observar la papila siendo su uso muy generalizado.

La pancreatoscopía es un procedimiento no muy difundido ya que requiere un endoscopio de calibre especial y destreza para su utilización. El calibre es inferior a 4 mm. para poder ser introducido en el Wirsung, de ahí que la mayor utilidad es en neoplasias con dilatación del Wirsung[(82).] Una exploración exitosa se logra en el 73,2 % en manos entre-nadas [(132)] y poder establecer un diagnóstico diferencial histopatológico entre tumores benignos productores de mucina (hiperplasia y adenomas ligeramente atípicos) de lesiones más displásicas (adenoma atípico y adenocarcinomas) y también puede establecer datos útiles para la cirugía a realizar. Sería de utilidad en casos de diagnóstico dudoso, y en pacientes con tumores resecables pero que rechazan la operación o tienen contraindicaciones importantes. No obstante, cuando los tumores tienen un tamaño importante o son irresecable se considera más útil la biopsia percutánea.

La ecoendoscopía tiene su utilidad en determinados casos en donde se tenga la duda diagnóstica o de las condiciones de resecabilidad. Utiliza un transductor de alta frecuencia incorporado al extremo del endoscopio. Su mayor utilidad sería en la detección de formaciones quísticas pequeñas [(52),] para observar los septos, nódulos u otras irregularidades o para realizar punciones para la obtención de material histológico o líquido para su estudio. Es un método operador dependiente y los informes diferir entre ellos [(4).] La resonancia magnética ha permitido obtener un análisis de las caracte-rísticas del quiste supliendo la necesidad de la ecografía endoscópica [(58).]

Colangio-pancreatografía retrógrada. Es un estudio que actualmente se realiza rara vez con fines diagnósticos. La información que nos da sólo es complementaría y no modificará la conducta quirúrgica en la mayor parte de los casos. Por otra parte es un método invasivo, y no carente de morbi-

Figura Nro. 29
Pancreatografía retrograda. Rechazamiento del Wirsung por una neoplasia quística de cuerpo.

lidad y mortalidad, por lo que ha sido reemplazada con fines diagnósticos por la colangiopancreatografia magnética.

La colangiopancreatografía retrograda queda reservada sólo cuando exista una duda importante que pueda implicar un cambio de opción terapéutica.

La coloangiopancreatografía retrógrada endoscópica en los tumores quísticos puede mostrar desplazamientos, invasión, estenosis y o dilatación del Wirsung segmentaria o total [128].

La comunicación con los conductos pancreáticos es un elemento importante en el diagnóstico de las neoplasias mucinosa intraductales y en los seudoquistes. Aunque esta conexión no siempre es fácil de observarla. En los seudoquistes se encuentra en el 65 % [86].

Arteriografía

El uso de la arteriografía ha disminuido considerablemente, debido a los buenos resultados de la tomografía helicoidal con contraste endovenoso, y además porque es un método invasivo y no exento de riesgo. Debe reservarse como lo señala Moosa[83], a casos muy especiales, como pacientes que fueron sometidos a una operación mayor del abdomen superior; cuando la resecabilidad está en duda con bases clínicas y de TC; sospecha de compromiso vascular y en pacientes sometidos a radioterapia previa.

La arteriografía puede mostrar en casos de seudoquistes hipovascularidad y desplazamientos de vasos, mientras en las neoplasias quísticas puede haber hipervascularidad y compromiso de los vasos [120, 83, 43].

Biopsia preoperatoria y citología

La biopsia percutánea preoperatorio no se justifica en los tumores considerados con indicación quirúrgica y resecables por imágenes. Es conveniente recurrir a la biopsia por punción percutánea en tumores considerados no quirúrgicos, a fin de tipificar la lesión para un tratamiento médico oncológico correcto. La punción también sirve para la obtención de líquido para dosajes bioquímicos y citología en el líquido de los tumores quísticos[39,42,69,136].(Ver más adelante diagnóstico)

En la experiencia de Frossard y colab.[33] usando la aspiración con aguja fina con control ultrasónico, tienen 86 % de sensibilidad y 85 % de especificidad para distinguir un cistoadenoma mucinoso de otras lesiones y de 86 % y 85% respectivamente para diferenciar cistoadenocarcinomas de otras lesiones. Sin embargo, la experiencia general es que la sensibilidad de la citologia es baja (< 50%) siendo su especificidad mayor [30].

B) CONDUCTA A SEGUIR. TRATAMIENTO QUIRÚRGICO U OBSERVACIÓN? FACTORES PREDICTIVOS DE MALIGNIDAD.

En alrededor del 70 % de los tumores quísticos del páncreas se puede establecer el diagnóstico y la conducta a seguir en el preoperatorio. Un apartado especial merecen los considerados indeterminados y que representan aproximadamente el 30 %. En todos y especialmente en estos últimos se tendrán en cuenta los criterios predictivos de malignidad.

Cuando más características de malignidad se sumen, mayor es la posibilidad de malignidad. Ejemplo: una neoplasia de 3 cm. de diámetro asintomática la posibilidad de de ser maligna es del 3 % pero si se suman otros detalles considerados válidos como factor pronóstico, nódulos, ictericia, aparición o agravamiento de una diabetes, la posibilidad de malignidad se incrementa de 5 a 20 % [30, 87].

En el cuadro Nro. 5 se detallan los factores predictivos de malignidad. Estos están basa-dos en la experiencia de grandes series estudiadas. El consenso más difundido y aceptado fue el de Sandai (Japón) del año 2006 con las modificaciones del año 2012. Estos fueron elaborados en relación a la neoplasia intraductal papilomucinosa NIPM pero aplicable a todos los

quistes mucinosos y especialmente en los indeterminados [120, 121].

Factores predictivos de malignidad:

Síntomas:

Ictericia
Diabetes (inicio o agravamiento)

Imágenes

Tamaño quiste > 3cm. en neoplasia mucinosa, intraductal tipo II o indeterminado
Engrosamiento de septos o pared
Formaciones sólidas (masa)
Dilatación conducto pancreático > 6 mm.
Nódulos murales > 3 mm.

Laboratorio

Citología o biopsia positiva

Indicaciones relativas

La guía de **Consenso Internacional de Sendai** recomiendan como indicación relativa: Pacientes jóvenes (<65 años) con quistes >2 cm. debido al riesgo acumulativo de malignidad. Pacientes con características preocupantes con conducto pancreático de 5-9 mm. y con quistes < ó = 3 cm.

El consenso **Europeo de Experto** pone como indicaciones relativas: el incremento del tamaño > 2mm. X año y niveles elevados de Ca 19-9.

Cuadro Nro. 5
Factores predictivos de malignidad

¿Cuando y porqué operar?

-La cirugía es el mejor procedimiento para tratar un quiste maligno o con signos predictivos de malignidad.

-El diagnostico preoperatorio y sobre todo en los indeterminados es impreciso y el paciente perder la oportunidad de un tratamiento curativo.

-En una serie importante de casos no operados (1735) y controlados posteriormente llegaron a establecer un incremento de 0,4 % de cáncer dentro de los 5 primeros años, que comparado con igual edad y género de la población general significaba un incremento de 35 veces de tener un carcinoma [131].

-La mortalidad de la cirugía pancreática es muy baja en centros especializados.

-Los resultados de la cirugía en quistes pancreáticos son francamente superiores a los obtenidos en los tumores sólidos de igual origen. Tienen en general un desarrollo más lento; dan metástasis tardías; falta de compromiso ganglionar aún en neoplasias grandes [29, 87, 36, 38, 43]) que hacen que las posibilidades de resecabilidad y supervivencia sean mayores que en el carcinoma pancreático.

¿Porque no operar y seguir la observación de los pacientes?

-La cirugía pancreática tiene morbilidad y mortalidad.

-En los serosos porque la degeneración neoplásica es muy infrecuente

-No se ha demostrado ser útil operar a pacientes con lesiones quísticas y sin factores predictivos de malignidad. Quon[101] señala que en 23 casos (16 % de la experiencia)que no reunian los criterios de riesgo habiendo sido operados por un nivel elevado de CEA, ansiedad del paciente o preocupación del médico conduce a una cirugía con beneficio mínimo.

-No obstante se considera conveniente el control de todos los pacientes con quistes pancreáticos (Se exceptúa el seroso microquistico).

C) TRATAMIENTO QUIRÚRGICO

a)Vía de abordaje: convencional o laparoscópica.-

Esta dependerá de la ubicación, del tamaño de la lesión y de la experiencia del equipo quirúrgico. Las lesiones ubicadas a la izquierda de la línea media la operación más indicada es la pancreatectomía izquierda, la que puede realizarse tanto por vía laparoscópica o convencional con o sin conservación del bazo, En las lesiones ubicadas en la cabeza del páncreas la vía más utilizada es la convencional y en casos seleccionados la vía laparoscópica, lo que dependerá de la experiencia del equipo quirúrgico (Ver capítulos correspondientes).

b) Exploración quirúrgica.- (Véase también capítulo de exploración quirúrgico del páncreas

IV-470). Las circunstancias que pueden presentarse pueden ser distintas dado a que las formaciones quísticas del páncreas es un grupo muy heterogéneo. Trataremos dos temas que consideramos importante: el diagnóstico diferencial entre seudoquiste y quiste verdadero y la exploración en los tumores mucinosos intraductales.

Diagnóstico diferencial entre seudoquiste y quiste verdadero. En la literatura se señalan casos de quistes que fueron diagnosticados como seudoquistes y tratados con derivaciones internas. Muchos de estos casos fueron drenados pudiendo ser posteriormente resecados [43, 127, 129]. Afortunadamente, el mejor estudio preoperatorio de los pacientes ha disminuido esta causa de error.

En el diagnóstico diferencial se debe ver no sólo el quiste sino todo el páncreas. En tumores quísticos el resto del páncreas es normal mientras que en los seudoquistes está afectado por pancreatitis. La punción y evacuación del contenido en los seudoquistes puede mostrar líquido oscuro grisáceo, con material necrótico, sangre y el laboratorio mostrar valores elevados de amilasa [68, 108], mientras que en los quistes verdaderos es claro y los valores de amilasa son normales. Si el líquido es denso mucinoso, semeja clara de huevo, se trataría de un tumor mucinoso.

El estudio histológico de la pared (por congelación) puede mostrar el recubrimiento epitelial en quistes verdaderos. Su posible ausencia [129, 127] ha sido señalada pudiendo reducir el error con biopsias múltiples. Debemos enfatizar que tumores mucinosos que son potencialmente malignos pueden tener ausencia de epitelio en algunos sectores. Una biopsia quirúrgica podrá establecer la malignidad pero no la benignidad [40], por lo que es necesario de ser posible, la resección total de la lesión. En los seudoquistes la pared está formado por tejido fibroso, con componente inflamatorio y ausencia de epitelio.

Exploración en neoplasia mucinosa intraductal. En el tipo II es una lesión localizada generalmente palpable y su reconocimiento no ofrece dificultad. Habrá que establecer que tipo de resección se efectuará según su ubicación y, en algunos casos, ver la posibilidad de enucleación.

En el tipo I el diagnóstico por imágenes no siempre es preciso y en la operación de debe establecer el sitio y extensión de la lesión en el conducto pancreático. Dos alteraciones pueden encontrarse: una masa o induración y o dilatación del conducto pancreático.

La existencia de una masa en una zona del páncreas permite identificar la localización de la lesión. El lugar más frecuente afectado es en la cabeza del páncreas (60 %). El conducto pancreático puede estar dilatado por acumulación de mucina, o no estar dilatado, con afectación o no por la neoplasia. La exploración ecográfica intraoperatoria ayuda en la demostración de nódulos o masa.

La ubicación cefálica impone efectuar una pancreaticoduodenectomía extendida hacia la izquierda hasta una parte sana del conducto pancreático, cuyo control deberá hacerse con biopsias por congelación. La afectación neoplásica en el borde y conducto de sección en la parte izquierda del páncreas llevará a extender la resección llegándose a la pancreatectomía total. La pancreatectomía total pone al abrigo de recidivas pero solo debe hacerse cuando por la extensión de la lesión lo requiera. En pacientes jóvenes y sin comorbilidades, las posibilidades de recidiva son mayores por la expectativa de vida, lo que sería un argumento más a favor de la pancreatectomía total cuando se considere indicada [87].

En otros casos, la dilatación segmentarla del conducto es distal y esta dada por lesiones mucinosas que afectan el conducto a nivel del cuerpo y cola (25% de los casos).

c) Técnica quirúrgica.-

La técnica quirúrgica resectiva dependerá del sitio y características morfológicas de la lesión.

Hay técnicas económicas para casos seleccionados y benignos, como la enucleación y la resección medial siendo más indicadas resecciones más extensas del páncreas acompañadas de linfoadenectomia en lesiones francamente malignas.

La enucleación es un método útil pero pocas veces se dan las condiciones para su realización (Fig. 30). Estas son: tumor benigno capsulado, que sobresalga de la superficie pancreática y que tenga plano de clivaje. Los quistes serosos son los que más frecuentemente pueden ser tratados por enucleación, aunque otros como la neoplasia mucinosa papilar intraductal tipo II en casos seleccionados es posible la nucleación con buenos resultados [44]. Como esta neoplasia esta comunicada con el conducto pancreático es importante ligar la misma. Una complicación del procedimiento es la fístula pancreática. Cuando se constata que se lesionó el Wirsung se irá a la derivación del conducto a una asa de yeyuno en Y de Roux o a la resección pancreática. La lesión de pequeños conductos puede dar lugar a fístulas que se tratarán en forma conservadora.

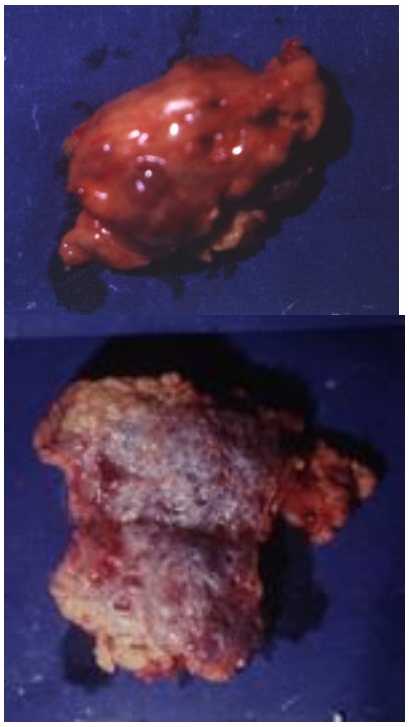

Figura Nro. 30
Resección local de un quiste seroso ubicado en la cola del páncreas.

Las técnicas resectivas son las más utilizadas. La esplenopancreatectomía izquierda es la operación más frecuente ya que la mayor parte de los quistes están ubicados en cuerpo y cola (Fig. 31).

Figura Nro. 31
Esplenopancreatectomía izquierda. Tumor microquístico seroso.

La resección del páncreas debe hacerse por tejido sano, preservando la mayor parte de páncreas posible.

La exploración táctil de la cirugía convencional sumado a la exploración por ultrasonido servirá para evaluar el páncreas restante. Los bordes de la sección es conveniente su examen peroperatorio por el patólogo. El estudio puede ser concluyente de benignidad o compromiso neoplásico que obligará a ampliar la resección. Otras veces los informes son de metaplasia mucinosa, incluyendo la neoplasia intraepitelial pancreática o falta de epitelio tubular, requiriendo la toma de biopsias más profundas.

La conservación del bazo es conveniente cuando es factible hacerlo (Ver Resecciones pancreáticas IV-487 y 488).

La pancreaticoduodenectomía cefálica está indicada en los tumores ubicados en la cabeza. En los últimos años la pancreatectomía medial encuentra su indicación en los tumores quísticos limitados y benignos, con lo que se consigue conservar la cola y la cabeza del páncreas.

La pancreatectomía total es una operación que tiene pocas indicaciones ya que la tendencia general son las resecciones parciales preservando todo lo posible de páncreas. No obstante, la mayor indicación se da en las neoplasias papilo mucinosa intraductal que por su extensión necesariamente hay que resecar todo el páncreas. (Figura 32).

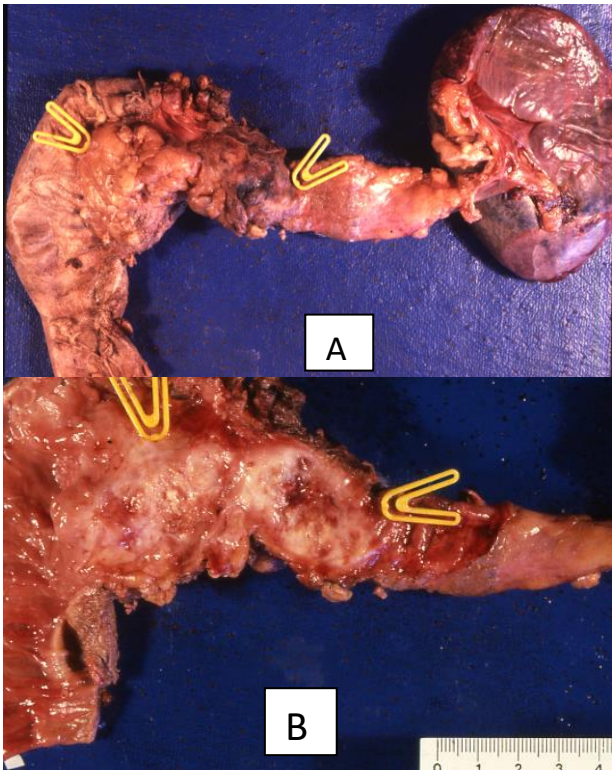

Figura Nro. 32
Carcinoma mucinoso intraductal A Pieza operatoria de pancreaticoduodenectomía total. B. Vista de un corte del pçancreas..

La linfadenectomía no está indicada en los quistes delimitados no invasivos. Los invasivos con o sin adenopatías debe encararse la linfadenectomía .

Resecciones hepáticas por metástasis.- La existencia de metástasis hepática limitada es conveniente su resección junto con la lesión primaria, aunque los resultados serán muy inferiores.

Otros procedimientos. La derivación digestiva del quiste está formalmente proscriptos. Las resecciones parciales de la lesión quística no son aconsejables. No obstante, el autor ha tenido la oportunidad de seguir dos casos de quistes serosos uniloculados resecados parcialmente. El primero era un paciente con litiasis vesicular y coledociana con un pequeño quiste seroso sobresaliente, en cabeza pancreática, que se hizo un procedimiento de destechamiento. La sobrevida conocida hasta el 4to. año era satisfactoria y el estudio por imágenes normal. En el segundo caso, un cirujano resecó la parte emergente de un quiste ubicado en cola y cuerpo, para no prolongar la operación. Esta paciente fue controlada durante 10 años falleciendo por otra causa. Estos casos hacen pensar que en el páncreas podemos tener formaciones quísticas semejantes a otros órganos (hígado, riñón) en donde hay una experiencia importante con el destechamiento. No obstante, dada las dudas diagnósticas y la necesidad de que el patólogo tenga la pieza quirúrgica completa, la resección completa sigue siendo la conducta aconsejable.

D) EVOLUCION ALEJADA POSTCIRUGIA Y PAUTAS DE CONTROL

La evolución alejada dependerá de la anatomía patológica y de la resección practicada.

Quistes serosos.- La evolución de los cistoadenomas serosos resecados es buena y no requieren control alejado [40, 43, 87, 124].

Quistes mucinosos.- Los quistes mucinosos no invasivos o con carcinomas en situ la sobrevida es del 100 %. No hay recurrencia y el control alejado no es necesario[22, 87].

Los quistes mucinosos invasivos o en quienes no se haya efectuado un buen estudio anatomopatológico requieren de seguimiento porque la recurrencia es frecuente aunque menor que en el carcinoma ductal. La supervivencia varia en las diferentes series entre 20 a 63 % a los cinco años [107]. Son signos de peor pronóstico la invasión extracapsular que intracapsular, invasión extrapancreática (ganglios, hígado) que intrapancreática. Se recomienda el seguimiento de estos pacientes (examen clínico y por imágenes) cada 6 meses durante los dos primeros años y si no existen cambios se efectuaran anualmente.

Neoplasia intraductal papilar mucinosa.- La recurrencia siempre existe tanto en formas invasivas como no invasivas del tipo I o II, por lo tanto todos los casos requieren seguimiento. La recurrencia es menos frecuente en los resecados no invasivos (1 a 8 %) siendo la supervivencia a los 5 años entre el 80 y 100 % mientras que en los invasivos la recurrencia es más elevada(12 a 60 %) y la supervivencia (30 a 60 %) [94]. La recurrencia se explicaría porque es una neoplasia multicéntrica afectando distintas partes de los conductos pancreáticos separadas de zonas sanas y la posibilidad de lesiones metacrónicas que se desarrollan en un epitelio con tendencia neoplásica.

La recurrencia generalmente es local en el páncreas remanente y requiere la obtención de buenas imágenes por RNM o TAC. Los hallazgos sospechosos de recurrencia son: masa intrapancreática sólida o quística, dilatación y o desplazamiento del conducto pancreático, o formaciones metastásicas a distancia. Las imágenes en páncreas pueden ser de difícil interpretación, especialmente en la pancreaticoduodenectomía cefálica en donde pueden encontrarse dilatación del Wirsung, siendo importante en la interpretación de las imágenes el control evolutivo [65].

La frecuencia de seguimiento variará de acuerdo a los antecedentes. Neoplasias mucinosas intraductal no invasivas con resección completa el control será anual. En las formas invasivas aparte del control local se tendrá en cuenta la diseminación sistémica, especialmente hígado, recomendándose controles más seguidos cada seis meses. No es posible establecer un límite a los controles dado que se han observado recurrencias después de los 10 años de la resección.

Neoplasia sólida seudopapilar.- Son tumores de lenta evolución aun en los no resecados. La supervivencia es elevada: 95 % a los 5 años [92,122, 87,13] y las recidivas 10 a 15 % se producen en los primeros años, aunque también en forma tardía.

El seguimiento postoperatorio de estos pacientes es importante por la posibilidad de tratamiento médico y o quirúrgico de las recidivas. El tratamiento radioterapéutico y quimioterápico utilizado sigue los lineamientos del cáncer pancreático sin que se tengan acuerdos específicos en relación a este tipo de tumor [111].

BIBLIOGRAFÍA

1) **ABE H, KOBOTA K, MORI M, MIKI K** y colab.: Serous cystoadenoma opf the páncreas with invasive growth: benign or malignant? Am J Gastoenterol 1998;93(10):1963-1966.
2) **ABRAMS R A, GROCHOW L B** Tratamiento coadyuvante con quimioterapia y radioterapia para la asistencia del carcinoma de la cabeza de páncreas. Clínicas Quirúrgicas de N. A. Ed. Inrteramericana 1995 ; 5 : 859-911.
3) **ADSAY NV**: Cystic neoplasia of the páncreas: pàthology and biology. J Gastrointest Surg 2008; 12:401-404.
4) **AHMAD NA, KOCHMAN ML, BRENSINGER** C y colab.: Interobserver agreement hmong endosso-

nographers for the diagnosis of neoplastic versus non-neoplastic pancreatic cystic lesions,. Gastro-intestest Endosc 2003;58:59-64.

5) **ALPERT L C, TRUONG L D, BOSSART M I** y colab. Microcystic adenoma (serous cystadenoma) of the pancreas. Am. J. Surg. Pathol 1988; 12: 251-263.
6) **ANAGNOSTOPOULOS PV, PIPINOS II, ROSE WW, ELKUS R**: Lymphoepithelial cyst in the pancreas: a case report and review of the literature. Dig Surg 2000;17: 309-14.
7) **ARANHA G V, SIMPLES P E, VESELIK K**: Leio-myosarcoma of the pancreas. Int. J. Pancretol 1955; 17: 95-7.
8) **AURINGER S T,ULMER J L, SUMNER T E, TURNER CS**, Congenital Cyst of the pancreas. J Pediaric Surg 1993; 28: 1570-1571.
9) **BECKER W F, WELSH P E, VESELIK K**.: Cystoadenoma and cistoadenocarcinoma of the pancreas. Ann Surg 1965; 161: 845-863.
10) **BOLIS GB, FARABI R, LIBERATI F, MACCIO T**: Lymphoepithelial cyst of the pancreas. Report of a case diagnosed by fine needle aspiration biopsy. Acta Cytol 1998; 42:384-6.
11) **BRUGGE WR, LEWANDROWSKI K, LEE-LEWANDROWSKI** E y colab.: Diagnosis of pancretis cystic neoplasms: a report of the cooperative pan-creatic study, Gastroenterology 2004;126:1330-1336.
12) **BUTTE JM, TORRES J, O´BRIEN A, JARUFE N, LLANOS O**: Neoplasia muciosa intraductal del páncreas. Rev Méd Chile 2008;136:517-527.
13) **BUTTE JM, BRENNAN MF, GÖNEN m y colab.:** Solid pseudopapillary tumors of the pancreas. Clinical feagtures, surgical outcomes and long-term survival in 45 consecutive patiengts from a single center. J Gasgtointest Surg 2011;15829: 350-357..
14) **CAPITANICH P, IOVALDI ML, MEDRANO M, MALIZIA P, HERRERA J, CELESTE M, BOERR LA, OBIOL CM, MEZZADRI NA**: Lymphoepithelial cysts of the pancreas: case report and review of the lierature. J Gastrtointest Surg 2004;8(3):342-345.
15) **CHAUDHARY P, RANJAN G, CHAUDHARY A, TIXARI AK, ARORA MP**: Acinar cell carcinoma: a rare pancreatic malignancy. Clin Pract 2013:3(2):e18.
16) **CHOI B I, KIM K W, HAN M C** y colab.: Solid and papillary cystic neoplasm of the pancreas: CT findings. Radiologyt 1988; 4: 339-341.
17) **CHOYKE P L, GLENN G M, WALTHER M M** y colab.: Von Hipppel-Lindau disease: genetic, clini-cal and imaging features. Radiology 1995; 194: 629-642.
18) **COHEN-SCALI F, VILGRAIN V, BRANCATELLI G, HAMMEL P, VULLIERME MP, SAUVANET A, MENU Y**.: Discrimination of unilocular macrocystic serous cystadenoma from pancreatic pseudocyst and mucinous cystadenoma with CT: initial observations. Radiology. 2003; 228:727-733.
19) **COMPAGNO J, OERTEL J E.** Microcystic adenomas of the pancreas (glycogen rich cystoadenomas) Am. J. Clin. Pathol. 1978; 69: 289-298.
20) **COMPAGNO J, OERTEL J E**.: Mucinous cystic neo-plasms of the pancreas with overt and latent malignancey (cystadenocarcinoma and cystoadenoma). A clinicopathologic study of 41 cases. Am J Clin Pathol 1978: 69: 573-580.
21) **COUCEIRO AL**: Quistes pancreaticos verdaderos. Rev. Arg. Cirug. 1978: 34: 53-61.
22) **CRIPPA S, FERNANDEZ DEL CASTILLO C, SOLVIA R, FINKELSTEIN D** y colab.; Mucin-producing neo-plasms of the pancreas: an analysis of distinguishing clinical and epidemiologic charac-teristics. Clin Gastroenterol Hepatol 2010;8(2):213-219.
23) **D´ANGELICA M, BRENAN M, SURIAWINATA A, KIMSTRA D, CONLON** K: Intraductyasl papillary mucinous neoplasms of the pancreas: an analysis of clinicopathologic features and outcome. Ann Surg 2004;239:400-408.
24) **DEL CHIARO M, VERBEKE C, SALVIA R, KLÖPPEL G, WERNER J, McKAY C** y colab.: European study Group on cystic tumours of the páncreas. European experts consensus statement en cystic tumours of pancreas. Dig Liver Dis 2013;45:703-711.
25) **DELANEY V B, ADLER S, BRUNS F J, LICINIA M, SEGEL D P, FRALEY D S**. Autosomal dominant polycystic kidney disease: prevention, compli-cations and prognosis. Am J Kidney Dis 1985; 5: 104-111.
26) **FERNANDEZ DEL CASTILLO C , ADSAY NV**: Intraductal papillary mucinous neoplasms of the pancreas. Gastroenterology 2010;139:708-713.
27) **FERNANDEZ DEL CASTILLO C, JIMENEZ RE**: Cancer de páncres, neoplasias pancreáticas quísticas y otros tumores pancreáticos no endocrinos. En Slesinger & Fordtran: Enfermedades Gastroin-testinales y Hepáticas. Ed. Panamericana 7ma. Ed. Tomo I,2004, pag. 1026-1044.
28) **FERNANDEZ DEL CASTILLO C, WARSHAW A L**.: Cystic neoplasms of the pancreas. Pancreatology 2001; 1: 641-7.
29) **FERNANDEZ-DEL CASTILLO C, TARGARONA J, THAYER SP, RATTNER DW, BRUGGE WR, WARSHAW AL**.: Incidental pancreatic cysts: clinicopathologic characteristics and comparison with symptomatic patients. Arch Surg. 2003; 138: 427-433.
30) **FERRONE CR, CORREA-GALLEGO C, WARSHAW AL** y colab.: Current trends in pancreatic cystic neoplasms. Arch Surg 2009;144:448-454.
31) for cure. Am Surg 2001; 67: 1195-9.
32) **FREMOND B, POULAIN P, ODENT S, MILON J, TREGUIER C, BABUT JM**: Prenatal detection of a congenital pancreatic cyst and Beckwith-Wiedemann syndrome. Prenat Diagn 1997; 17: 276-80.

33) **FROSSARD JL, AMOUYAL P, AMOUYAL G, PALAZZO L, AMARIS J, SOLDAN M, GIOSTRA E, PAHR L, HADENGUE A, FABRE M**.: Performance of endosonography-guided fine needle aspiration and biopsy in the diagnosis of pancreatic cystic lesions. Am J Gastroenterol. 2003; 98: 1516-1524.
34) **FUKUSHIMA N, FUKAYAMA M**. Mucinous cystic neoplasms of the pancreas: pathology and molecular genetics. J Hepatolobiliary Pancreat Surg 2007;14:238-242.
35) **FURUKAWA T, KLÖPPEL G, ADSAY NV, ALBORES-SAAVEDRA J, FUKUSHIMA N, HORII A, HURBAN RH** y colab. Classification of types of intraductal pappillary-mucinous neoplasm of the panbcreas¨a consensus study. Virchows Arch 2005;447:794-799.
36) **GALINDO F, KOGAN Z, FAERBERG A, MONESTES J, CABANNE A M, FELDMAN M** Tumores quísticos del páncreas. Rev. Argent. Cirug. 1998; 75: 140-150.
37) **GERDES B, WILD A, WITTENBERG J, BARTH P, RAMASWAMY A, KERSTING M**, y colab. Tumor-suppressing pathways in cystic pancretic tumors. Pancreas 2003; 26: 4-suppressing pathways in cystic pancretic tumors. Pancreas 2003; 26: 42-8.
38) **GRAMATICA L, LADA P E, TEYSSEDOW C B , GRAMTICA L (H).:** Cistoadenocarcinoma de cabeza de pancreas. Rev. Arg. Cirg. 1992; 62: 158-65.
39) **GRANTER S R, DINISCO S, FGRANADOS R**.: Cytologic diagnosis of papillary cystic neoplasm of the pancreas Diagn. Cytopathol. 1995 ; 12 : 313-9.
40) **GRIESHOP N A, WICBKE E A, KRATZER S S, MADURA J A.:** Cystic neoplasmas of the pancreas. Am. Surg. 1994; 60: 509-14.
41) **GUIMARAES LSC, MELO AMS, RUIZ MR, VIANA JS, SILVA JUNIO RA**. Tumor sólido pseudopapilar do páncreas: avaliacao do perfil rdiológico e cirúrgico. Rev Col Bras Cir 2013;40:398-403.
42) **HAMMEL P, LEVY P, VOITOT H, LEVY M, VILGRAIN V, ZINS M, FLEJOU J F, MOLAS G, RUSZNIEWSKI P , BERNADES P**. Preoperative cyst fluid analysis is useful for the differential diagnosis of cystic lesions of the pancreas. Gastroenterology 1995 ; 108 : 1230 **HODGKINSON D J, REMINE W H, WEILAND L** H A Clinic pathologic study of 21 cases of pancreatic cystadenocarcinoma 1978 ; 188 : 679-684.
43) **HOWARD J M** Cystic neoplasms and true cysts of the pancreas. Surg. Clin N.A. 1989 ; 69 : 651-665.
44) **HUANG HL, SHIH SC, CHANG WH** y colab.: Solid-pseudopapillary tumor of the pancreas: clinical experience and lierature review. World J Gastrtoenterol 2005;11:1403-1409.
45) **HURBAN RH, TAKAORI K, KLIMSTRA DS, ADSAY NV, ALBORES-SAAVEDRA J, BIANKIN AV**, y colab.: An illustrated consensus okn the classification of pancreatic intraepithelial neoplasia and intraductal papillary mucinous neoplasms. Am J Surg Pathol 2004;28:977-987.
46) **HWANG DW, JANG JY, LEE SE, LIM CS, LEE KU, KIM SW**: Clinicopathologic analysis of surgically proven intrductal papillary mucinous neoplasms of the pancreas in SNUH: 15 –year experience at a single academic institution. Langenbecks Arch Surg 2012;397:93-102.
47) **HWANG HK, PARK JS, KIM JK, PARK CM, CHO S, YOON DS**: Comparison of efficacy of enucleation and pancreaticoduodenecomy for small (<3cm) branch duct tyupe intraductal papillary mucinous neoplasm located at the head of pancreas and the uncinatus process. Yonsei Med J 2012;53(1):106-110.
48) **HWANG J, KIM DY, KIM SC, NAMGOONG JM, HONG SM**: Solid-pseudopapillary neoplasm of the pancreas in children: can we predict malignancy? Journal of Pediatric Surgery 2014;49:1730-1733.
49) **JEURNINK SM, VLEGGAAR FP, SIERSEMA PD**: Overview of the clinical problem: facts and current issues of mucinous cystic neoplasms of the pancreas. Dig Liver Dis 2008;40:837-846.
50) **JUNG SE, KIM DY, PARK KW, LEE SC, JANG JJ, KIM WK**: Solid and papillary epithelial neoplsmn of the pancreas in children. World J Surg 1999;23:233-236.
51) **KAINUMA O, YAMAMOTO H, CHO A, ARIMITSU H, YANAGIBASHI H** y colab.: Solid variant type pf serpis cistoadenocarcinoma of the pancreas: a case repoirt and review of the literature. Pancreatology 2015;15:197-199.
52) **KANETO H, ENDO T, OZEKI I, ITOH H, SASAKI S, MUKAIYA M, IKEDA K, KOITO K, IMAI K**: Macrocystic serous cystadenoma of the pancreas: importance of co-existent tiny cysts depicted by EUS. J Gastroenterol 2000; 35:472-5.
53) **KANG CM, KIM KS, CHOI JS, KIM H, LEE WJ, KIM BR**: Solid pseudopapillary tumors of the pancreas susgesting malignant potencial. Pancreas 2006;32:276-280.
54) **KATO T, EGAWA N, KAMISAWA** T y colab.: A case solid pseudopapillary neoplasm of thje pancreas and tumor doubling time. Pancreatology 2002;2:495-8.
55) KAWAI M, UCHIYAMA K, TANI M y colab.: Clinicapathological feature of malignant intraductal papillary muicinous tumors of the páncreas: thje differential diagnosis from benign entitities. Arch Surg 2004;139:188-192.
56) **KHANNOUSSI W, VULLIERME MP, REBOURS V, MAIRE F** y colab.: The long term risk of malignancy in patients with branch duct intraductal papillary mucinous neoplasms of the pancrtes. Pancreatology 2012;12:198-202.
57) **KIM TH, CANCION TJ, HWANG JH, YOO KS** y colab.: Predictors of malignancy in pure branch duct type intraductal papillary mucinous neoplasm of the pancreas: a nationwide multicenter study. Pancreatology 2015;15(4):405-410.

58) **KIM YC, CHOI JY, CHUNG YE, DE BANG S** y colab.: Comparison of MRI and endoscopic ultrasdound in the charecterization of pancreatic cystic lesions. AJR Am J Roentgenol 2010;195:947-952.
59) **KIMURA W, MORIYA T, HONADA K, ABE H, YANAGISAWA A, FUKUSHIMA N** y colab.: Multicenter study of serous cystic neoplasm of the Japan Pancreas Society. Pancreas 2012;41:380-387.
60) **KLÖPPEL G, MOROHOSHI T, JOHN H D** y colab. Solid and cystic acinar cell tumour of the pancreas.Virchows Arch 1981; 392: 171-183.
61) **KLOPPEL G, SOLCIA E, LONGNECKER D, APELLA C, SOBON L**: Histologicl typing of tumors of the exocrine pancreas. World Health Organization. Berlin Springer 1996;1-61.
62) **KOGA H, TAKAYASU K, MUKAI K, MURAMATSU Y, MIZUGUCHI Y, FURUKAWA H, WAKAO F, USHIO K, KOSUGE T, SHIMADA K**: CT of lymphoepithelial cysts of the pancreas. J Comput Assist Tomogr 1995; 19:221-4.
63) KOHZAKI S, FUKUDA T, FUJIMOTO T, HIRAO K, MATSUNAGA N, HAYASHI K, IRIE J, KONDON. Case report: ciliated foregut cyast of the pancreas mimicking teramatous tumour. Br. J. Radiol. 1994; 67: 601-4.
64) **KOSMAHL M, SEADA L S, JANIG U, HARMS D, KLOPPEL G**. Solic-pseudopapillary tumor of the pancreas: its origin revisited. Virchow Arch 2000; 436: 473-80.
65) **LANDA J, ALLEN P, D´ANGELICA** M y colab.: Recurrence patterns of intraductal papillary mucinous neoplasms of the páncreas on inhanced computed tomography. J Comput Assist Tomogr 2009;33:838-843.
66) **LEE SE, JANG JY, HWANG DW** y colab.: Clinical features and outcome of solid pseudopapillary neoplasm differences between adults and children. Arch Surg 2008;143:1218-1221.
67) **LEE W Y, TZENG C C, JIN Y T** y colab. Papillary cystic tumour of the páncreas: a case indistinguishable from oncocytic carcinoma. Pancreas 1993; 8: 127-132.
68) **LETAIET R, CHATT N, TLILI K, KORBI S, MOUGHRBEL A, KEHILA M, BEN HAMIDA R, ALLEQUE M, JERBI A, GHARBI S.** Exogastric cystic schwanoma. Observation of a case. Ann Gastroentol-Hepatol (Paris) 1989; 25: 301-4.
69) **LEWANDROWSKI K, SOUTHERN J F, PINS M R** y colab. Cyst fluid analysis in the differential diagnosis of pancreatic cysts: A comparison of pseudocysts, serous cystadenomas, mucinous cystic noeplasms and mucinous cystadenocarcinoma. Ann Surg. 1993 ; 217 : 41-47.
70) **LIAO YY, CHEN HC, CHOU CM, LIN YM.:** Antenatal detection of a congenital pancreatic cyst.. J Formos Med Assoc. 2003; 102: 273-276.
71) **LIU H M, POTTER E L**. Development of the human pancreas, Arch Pathol 1962; 74: 439-452.
72) **LOWEVY MA, KLIMSTRA DS, SHIA J, YU KH, ALLEN PJ, BRENNAN MF, OREILLY EM:** Acinar cell carcinoma of the pancreas:new genetic and treatment insights into a rare malignancy. Oncologist 2011;16(12):1714-1720.
73) **LYON DC**: Recurrent pancreatitis caused by peptic ulceration in an intrapancreatic gastric reduplication cyst. Br J Clin Pract 1960; 425-432
74) MACHADO NO, AL QADHI H, AL WAHIBIT K: Intradutal papillary mucinous neoplasm of pancreas. N Am J Med Sci 2015;7(5):160-175.
75) **MAO C M, GUVENDI M, DOMENICO D R, KIM K, THOMFORD N R, HOWARD J M**. Papillary cystic and solid tumors of the pancreas : a pancreatic embrionic tumors. Surgery 1995 ; 118 : 821-8. Sacarla hay una cita mas nueva
76) **MAO C M,GREENWOOD S, WAGNER S, HOWARD J M**, Solitary true cyst of the pancreas in an adult. Int J Pancreatol 1992; 12: 181-186.
77) **MARTIN RC, KIMSTRA DS, BRENNAN MF**, y colab.: Solid-pseudopapillary tumor of the pancreas: a surgical enigma? Ann Surg Oncol 2002;9:35-40.
78) **MATSUMOTO T, HIRANS S, YADA K** y colab.: Malignant serous cystic neoplasm of the pancreas¨report of a case and review of the literature. J Clin Gastroenterol 2005;39(3):253-256.
79) **MATSUMOTO T, ARAMAKI M, YADA K** y colab.: Optimal Management of the branch duct type intraductal papillary mucinous neoplasms of the páncreas J Clin Gastroenterol 2003;36:261 165.
80) **MERRIAN L T, JOEHL R J**: True Cysts and related disorders. En Howard J y colab. Surcial Diseases of the Páncreas, Williams & Wilkins, 1998, pág.669-673.
81) **MINO-KENUDSON M, FERNANDEZ DEL CASTILLO C, BABA Y, VALSANGKAR NP, LISS AS, HSU M** y colab.: Prognosis of ionvasive intraductal papillary mucinous neoplasma depends on histological and precursor epithelial subtypes. Gut 2011;60:1712-1720.
82) **MIVRA T, IGANASHI Y, OKANO N** y colab. Endoscopia diagnosis of intraductal papillary mucinous neoplasma of the pancreas by means of peroral pancreatoscopy using a small diameter videoscope and narrowband imagin. Diag Endoc 2010; 22:119-123.
83) **MOOSSA A R , GAMAGAMI R A** Diagnostico y clasificación por etapas de las neoplasias pancreaticas . Clínicas Quirúrgicas de N.A. Ed. Interamericana 1995 ; 5 : 847-864.
84) **NGUYEN NQ,JOHNS AL, GILL AJ** y colab.: Clinical and inmunohistochemical features of 34 solid pseudopapillary tumors of the páncreas. J Gastroenterol Hepatol 2011;26:267-74.
85) **NISHIHARA K** y colab. The differential diagnosis of pancreatic cysts by MR imaging. Hepatogastroenterology 1996; 43: 714-20.
86) **O'CONNOR M, KOLARS J, ANSEL H** y colab. Preopertive endoscopic retrograde

cholangiopancreatography in the surgical management of pancreatic pseudocysts. Am J Surg. 1986; 151 : 18-24.

87) **OCAMPO C**: Lesiones quísticas del páncreas. Rev Arg Cirugía. 2011;Nro. Extraordinario:191-281.

88) **OEHLER U, JURS M, KLOPPEL G, GELPAP B.** Osteoclast-like giant cell tumour of the pancreas presenting as pseudocyst-like lesion. Virchow Arch 1997; 431: 215-8.

89) **OHASHI K, MURAKAMI Y, MARUYAMA M.** Four casesof mucin-producing cancer of the pancreas on specific findings of the papilla of Vater.. Prog Dig. Endoscopy 1982 ; 20 : 348-351

90) **OHTA T, NAGAWAKA T, AKIYAMA T** y colab. The "duct-ectatic" variant of mucinous cystic neo-plasm of the pancreas : Clinical and radiologic studies of seven cases. Am J Gastroenterol 1992 ; 87 : 300-304.

91) **ORIA A S**: Pancreopatías. Arch Arg Enf Ap Dig 1994;8: 113.

92) **PAPAVRAMIDIS T, PAPAVRAMIDES S.** Solid pseudopapillary tumors of the pancreas: review of 718 patients reported in english literature. J Am Coll Surg 2005;200:965-972.

93) **PARK R W, GRAND R J**,. Gastrointestinal manifestions of cystic fibrosis: a review. Gastroenerology 1981; 81: 1143-1163.

94) **PARTELLI S, FERNANDEZ DEL CASTILLO C, BASSI C** y colab.: Invasive intraductal papillary mucinous carcinomas of the páncreas: predictors of survival and the role of lymph node ratio. Ann Surg 2010;251:477-482.

95) **PASQUA A, ODDI R, LANCELOTTI T, SALGADO R (p), SALGADO R (h), SOIFLER L**: Neoplsia mucinosa intraductal papilar del páncreas. Comunicación de un caso y revisión de la literatura. Acta Gastroenterol Latinoam 1015;45:85-89.

96) **PELLETIER AL, HAMMEL P, REBOUR SV** y colab.: Acute pancretitis in patients operated on for intraductal papillary mucinous neoplasms of the páncreas: frecuency, severity and clinopathologic correlations. Pancreas 2010;39:658-661.

97) **PENG CH, CHEWN DFX, ZHOU GW, TAO ZY, LEI RQ, ZHANGE SD, LI HW**: The solid-pseudopapillary tumor of páncreas : the clinical characteristics and surgical treatment. J Auef Ees 2006;131:276-282.

98) **PILCHER C S, BRADLEY III E L , MAJMUNDAR B**. Enterogenous Cyst of the Pancreas. Amer. J. Gastroenterology 1982; 77: 576-77.

99) **PIRRO N, SIELEZNEFF I, OUAISSI M, WEBER D, CONSENTINO B, SASTRE B**.: Coelioscopic treatment of pancreatic polycystic disease. Ann Chir. 2003; 128: 109-111.

100) **PLICHTA JK, BROSIUS JA, PAPPAS SG, ABOOD GJ, ARANHA GV**: The changing spectrum of surgically treated cystic neoplasms of the pancreas. HPB Surgery 2015;

101) **QUAN SY, VISER BC, POULTSIDES GA, NORTON JA**, y colab.: Predictive factors for surgery among patients with pancreatic cysts in the absence of high-risk features for malignancy. J Gastrointest Surg 2015;19:1101-1105.

102) **REBOURS V, COUVELARD A, PEYROUX JL**, **SAUVANET A, HAMMEL P, RISZNIEWSSKI P, LEVY P**: Familial intradcutal papillary mucinous neopolasms of the pancreas. Digestive and Liver Disease 2012;44:442d-446.

103) **REDDY S. CAMERON JL, SCUDIERE J** y colab.: Surgical management of solid pseudopapillary neopplasms of the pancreas (Franz or Hamoudi tumors): a large single-institutional series. J Am Coll Surg 2009;208:950-957.

104) **REID-LOMBARDO KM, MATHIS KL, WOOD CM** y colab.: Frequency of extrapancreatic neoplasm of the pancreas: implications for management. ANN Surg 2010;251:64-69.

105) **SADAKARI Y, OHUCHIDA K, NAKATA K, OHTSUKA T, AISHIMA S, TAKAHATA S** y colab. Invasive carcinoma derived from the non intestinal type intraductal papillary mucinous neoplasm of the pancreas has a poorur prognosis tran that derived from the intestinal type. Surgery 2010;147:812-817.

106) **SALVIA R, FERNANDEZ DEL CASTILLO C, BASSI C, THAYER S P, FALCONI M, MANTOVANI W, PEDERSOLI P, WARSHAW AL**: Main-duct intraductal papillary mucinous neoplasms of the pancreas: clinical predictors of malignancy and long-term survival following resection. Ann Surg 2004; 239: 678-85.

107) **SARR MG, CARPENTENTER HA, PRABHAKAR LP** y colab.: Clinical and pathologic correlation of 84 mucinous cystic neoplasms of the pancreas¨can one reliably differentiate benign from malignant (or premalignant) neoplasms? Ann Surg 2000; 231:205-212.

108) **SCHWERK W B**. Ultrasonically guided perscuta-neous puncture and analysis of aspirated material of cystic pancreatic lesion. Digestion 1981; 21: 184-192.

109) **SOHN TA, YEO C J, CAMERON J L** y colab.: Intra-ductal papillary mucinous neoplasms of the pan-creas: an updated experience.Ann Sug 2004; 239: 788-797.

110) **SOLCIA E, CAPELLA C, KLÖPPEL G**.: Tumors of the pancreas. Armed Forceps Institute of Pathology (Washington D.C.). Maryland, 1997.

111) **SOLONI P, CECCHETTO G, DALL´IGNA P** y colab.: Management of unresectable solid papillary cystic tumor of the pancreas. A case report and literature review. J Pediatr Surg 2010;45(2):e5-8.

112) **SONG MH, LEE SK, KIM MH, LEE HJ, KIM KP, KIM HJ, LEE SS, SEO DW, MIN YI**.: EUS in the evaluation of pancreatic cystic lesions. Gastrointest Endosc. 2003; 57: 891-896.

113) **SPRINGER S, WANG I, MOLIN DI** y colab.: A combination of molecular markers and clinical features improve the classification of pancreatic cysts. Gastroenterology 2015, Aug. 4 Abstract
114) **SUGIYAMA M, ABE N, TOKUHARA M**, y colab.: Magnetic resonante cholangiopancreatography for postoperative follow-up of intraductal papillary-mucinous tumors of the pancreas. Am J Surg 2003; 185: 251-255.
115) **SUGIYAMA M, IZUMISATO Y, ABE** N y colab.: Predictive factors for malignancy in intrductal papillary mucinous tumours of the páncreas. Br J Surg 2003;90:1244-1249.
116) **SUMIYOSHI T, SHIMA Y, OKABAYASHI T, KOZUTA J** y colab.: Long-term survival following pancreatectomy and chemotherapy for pancreatic acinar cell carcinoma with peritoneal disemination: a case report and lierature review. Medicine(Baltimore) 2015;94(1)e378.
117) **SUMIYOSHI Y, YAMASHITA Y, MAEKAWA T, SAKAI T, SHIRAKUSA T**: A case of hemorrhagic cyst of the pancreas resembling the cystic endometriosis. Int Surg2000; 85:67-70.
118) **SUZUKI Y, ATOMI Y, SUGIYAMA M** y colab.)Japanese multiinstitutional study of intraductal papillary mucinous tumor and mucinous cystic tumor) Cystic neoplasm of the pancreas: a Japanese multiinstitutional study ofintraductal papillary mucinous tumor and mucinous cystic tumor. Pancreas 2004; 28: 241-6.
119) **TALAMINI M A, FISHMAN E K, HRUBAN R H, PITT H** A Cystic neoplasms. En Pitt H A , Carr-Locke D L y Ferrucci J T . Hepatobiliary and pancxreatic disease. Ed. Litle Brown and Company, New York 1995, pág. 451-61.
120) **TANAKA M, CHARI S, ADSAY V, FERNANDEZ DEL CASTILLO C, FALCONI M, SHIMIZU M, YAMAGUCHI K, YAMAO K, MATSUNO S**: International Association of Pancreatology. Inter-national consensus guidelines for management of intraductal papillary mucinous neoplasms and mucinous cystic neoplasms of the pancreas. Pancreatology 2006; 6: 17-32.
121) **TANAKA M, FERNANDEZ DEL CASSTILLO C, ADSAY V, CHARI S, FALCONI M, JANG** JY y colab.: International consensos guidelines 2012 for the Management of IPMN and MCN of the páncreas. Pancreatology 2012;q12:183-197.
122) **TARGARONA J, BARREDA L, PANDO E, LOPEZ L, YABAR A, ALIAGA L**: Evaluación del compor-tamiento y pronóstico de los tumores sólidos pseudopapilares del páncreas. Arch Gastroenterol Latinoam 2015;45:46-50.
123) **VAN DER WAAIJ LA, VAN DULLEMEN HM, PORTE RJ**: Cyst fluid analysis in the differential diagnosis of pancreatic cystic lesions: a pooled analysis. Gastrointest Enhdosc 2005,62:393-389.
124) **VIGNESH S, BRUGGE WR**: Endoscopic diagnosis and treatment of pancreatic cysts. J Clin Gastroenterol 2008;42:493-506.
125) **WARREN K W, ATHANASSIADES S, FRFEDERICK P** y colab.: Surgical treatment of pancreatic cysts : a review of 183 cases . Ann. Surg. 1966; 163: 886-891.
126) **WARREN K W, BAKER A L Jr**.: The choice of surgical procedures and the treatment of pancreatic cysts. Surg. Clin. North Am. 1958 ; 38 :815-
127) **WARSHAW A L, RUTLEDGE P L**.: Cystic tumors mistaken for pancreatic pseudocysts. Ann Surg. 1987; 295: 393-8.
128) **WARSHAW A L, COMPTON C C, LEWANDROWSKI K, CARDEMORA G, MUELLER P R**. Cystic tumors of the pancreas. New clinical, radiologic and pathologic observations in 67 patients. Ann. Surg. 1990; 212: 432-43.
129) **WEISSMANN D, LEXANDROWSKI K, GODONI J, CENTENO B. WARSHAW A**.: Pancreatic cystic islet-cell tumors and pathologic features in two cases with cyst fluid analysis. Int. J. Pancreatol. 1994; 15: 75-9.
130) **WOOD D, SILBERMAN A W, HEIFETZ** L y colab. Cystoadenocarcinoma of the pancreas ; neoadjuvant therapy and CEA monitoring. J. Surg. Oncol. 1990 ; 43 : 56-60.
131) **WU BU, SAMPATH K, BERBERIAN CE, KWOK KK, LIM BS**, y colab. Predictyion of malignancy in cystic neoplasms of the pabncres: a population based cohort study. Am J Gastroenterol 2014;109:121-129.
132) **YAMAGUCHI T** .: Peroral pancreatoscopy in the diagnosis of mucin-producing tumors of the pancreas Gastrointestinal Endosc 2000; 52: 67-73.
133) **YAMAGUCHI K, HIRAKAGA T, KITAMURA K**.:. Papilary cystic neoplasm of the pancreas: radiological and patological charateristics in 11 cases. Br J Surg 1990; 77: 1000-1003.
134) **YAMAGUCHI K, HIRAKATA T , KITAMURA K.:** Mucinous cystic neoplasmas of the pancreas: Estimation of grade of malignancy with imagin techniques and its surgical implications. Acta Chir. Scand. 1990; 156: 553-564.
135) **YAMAO K, YANAGISAWA A, TAKAHSHI K** y colab.: Clinicopathological features and prognosis of mucinous cystic neoplasma with ovarian type stroma: a multi-institucional study of the Japan Pancreas Society. Pancreas 2011;40:67-71.
136) **YANG J M, SOUTHERN J F, WARSHAE A L, LEWANDROWSKI K B**. Proliferation tissue polypeptide antigen distinguishes malignant mucinous cystoadenocarcinoma from benign cystic tumors and pseudocysts Am J Surg 1996 ; 171 : 126-9.
137) **YEO C J, SARR M G**.: Cystic and pseuydicystuc duseases of the pancreas. Curr Probl Surg 1994; 31: 167-243.

138) **YONEDA M, KANAYAMA K, IMAI H, SHIRAISHI T**: Reporst of a case of acinar cell carcinoma with its differential diagnosis on endoscopic ultrasound-guided fine-needle aspiration cytology. J cytol 2014;31(2):93-95.
139) **YOON DY, HINES OJ, BILCHIK AJ, LEWIN K, CORTINA G, REBER HA**: Solid and papillary epithelial neoplasms of the pancreas: aggressive resection
140) **YOUNUS S, BLEIBEL W, BLEIBEL H** y colab.: Lymphoepithelial cyst of the pancreas. Dig. Dis Sci 2007;52:3136-3139.
141) **YU MH, LEE JY, KIM MA**, y colab.: MR Imaging features of small solid pseudopapillary tumors: retrospective differentiation from other small solid pancreatic tumors. AJR Am J Roentgenol 2011;195:1324-1332.
142) **YU PF, HU ZH, WANG XB, GUO IM, CHENG XD, ZHANG YL, XU Q**: Solid pseudopapillary tumor of the pancreas: review of 553 cases in chinbese literature. World J Gastroenterol 2010;16:1209-1214.
143) **ZAMBONI G, SCARPA A, BOGINA G** y colab.: Mucinous cystic tdumors of the páncreas clinicopathological features prognosis and relationship to other mucinous cystic tumors. Am J Surg Pathol 1999;23:410-422.