METASTASIS HEPÁTICAS COLORRECTALES

EDUARDO DE SANTIBAÑES
Profesor Titular de Cirugía de la Facultad de Medicina UBA
Jefe del Equipo de Trasplante Hepático del Hospital Italiano de Bs. As.
Sección Cirugía hepatobiliopancreática del Hospital Italiano de Bs. As.

JORGE PABLO GRONDONA
Docente Adscripto de Cirugía de la Facultad de Medicina UBA
Sección Cirugía hepatobiliopancreática del Centro Médico Martín y Omar y del Sanatorio San Lucas de San Isidro

I - INTRODUCCIÓN

Metástasis es el proceso por el cual una o más células de un tumor primario migra a una estructura u órgano no contiguo, cercano o distante, ya sea por vía linfática y/o hemática, para implantarse y proliferar constituyendo un **tumor secundario**[1-48].

En la población general de occidente, el cáncer colorrectal es la cuarta causa de muerte por neoplasias malignas, luego de las de pulmón, mama y próstata[18-48]. El 95% de los pacientes que fallecen con un tumor maligno colorrectal tienen implantes neoplásicos en el hígado y el 50% de los mismos tiene solamente metástasis hepáticas[18-176].

El cáncer colorrectal es el único tumor sólido donde la resección quirúrgica de la metástasis hepática puede cambiar la evolución natural de la enfermedad, logrando supervivencia a largo plazo y en algunos casos la curación completa del paciente[100-108].

II - EPIDEMIOLOGÍA

Las metástasis hepáticas son las más frecuentes (42%), seguidas por las de pulmón (40%) y las de hueso (35%), en los pacientes que mueren por cáncer[135]. En su gran mayoría corresponden a tumores que drenan en el sistema portal (estómago, cólon, recto, páncreas y árbol biliar)[49.] También los de mama, pulmón, riñón, próstata, testículo, así como los linfomas, melanomas, neuroblastomas, neuroendocrinos y sarcomas de retroperitoneo pueden anidar en el hígado[18-135].

La célula cancerosa desarrolla una extraordinaria habilidad para adaptarse a las condiciones antagónicas que le brinda el medio, gracias a la posibilidad de reproducir células diferentes de la original[1]. Además, parece que la misma no es reconocida por el sistema inmune y escaparía a la acción defensiva del organismo dada por los macrófagos y linfocitos citotóxicos[144]. Las células metastásicas tienen un fenotipo que las diferencia del resto de las células del mismo tumor. La heterogeneidad celular es una característica de malignidad. Dentro de un tumor existen distintas subpoblaciones celulares con diversa capacidad metastásica[144].

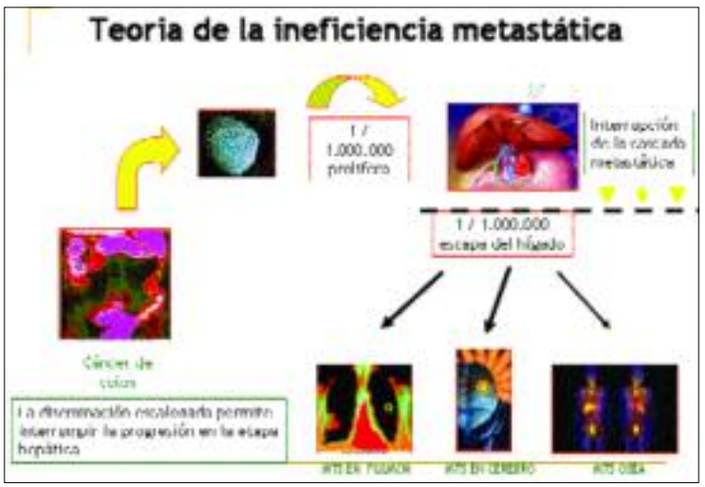

Fig. 1: Teoría de Weiss L, sobre la ineficiencia de las metástassis colorresctales,1989

Según los estudios de Weiss[209], realizados en la década del 80, se sabe que es un **proceso ineficiente** basado en leyes biológicas, donde algunas células abandonan diaria-mente el tumor y son liberadas a la circulación, pero solo un pequeño grupo de ellas (1 de cada 1.000.000) consigue sobrevivir y constituir un foco tumoral en el hígado[209]. No todas las células que penetran en la glándula hepática crecen, solo aquellas que proliferan iniciarán una nueva colonia y esto depende de distintos estímulos tales como: factores de crecimiento local y autoestimulantes segregados por las células cancerosas, hormonas segregadas por el huésped, etc. De manera tal que el hígado actúa como un "**verdadero filtro**" que evita la diseminación[18-49]. Además, una vez constituida la metástasis, gran número de células tumorales se desprenden de la misma y entran a la circulación hepática, siendo la mayoría destruidas por el sistema retículo endotelial. Solo 1 de cada 1.000.000 pasará el filtro hepático y se implantará en el pulmón[209] (Fig. 1) La diseminación sincrónica al pulmón sorteando el hígado es inusual y cuando esto ocurre es el resultado de una embolia tumoral masiva al sistema linfático, llegando a través del conducto torácico a la circulación sistémica, para luego implantarse en el pulmón. La **patente de progresión neoplásica del cáncer colorrectal**, ya sea sincrónica o metacrónica, asentando primero en hígado, segundo en pulmón y luego en otros órganos se la observa en el 85% de los casos[8-185] (Fig.

DE SANTIBAÑES E y GRONDONA J P; **Metástasis Hepáticas Colorrectales**. Cirugía Digestiva, F. Galindo, www.sacd.org.ar, 2009; IV-414: pág. 1-42.

Biología de la metástasis hepáticas colorrectales

Patente de progresión neoplásica

Primario → Hígado → Pulmón → Otros órganos

Sincrónica o metacrónica, se cumple en el 85% de los casos

Solo en el 15% se produciría la diseminación sorteando el hígado, a través de una embolia tumoral masiva al sistema linfático

Fig. 2: Progresión neoplásica del cáncer colorrectal.

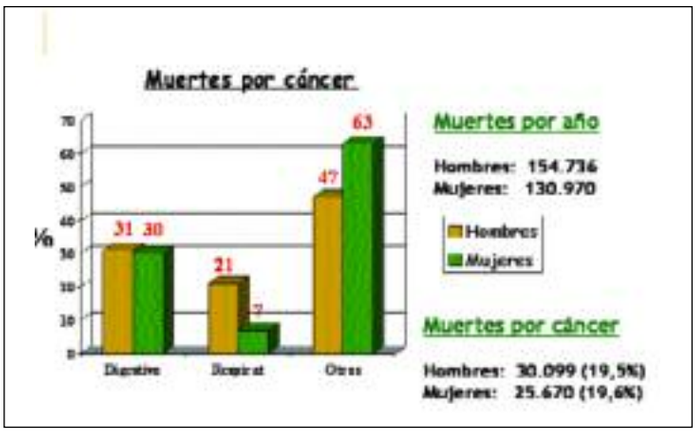

Fig. 3: Hombres y mujeres fallecidos por año y por cáncer en la Argentina.

Fig. 4: Hombres y mujeres fallecidos por año y por cáncer en la Argentina.

2) Esta **secuencia metastásica** es única en oncología[49] y solo el 15% alteraría la misma (principalmente en las localizaciones rectales). Dicha característica sumada a la ineficiencia de todo el proceso, le permitiría al equipo médico tratante aprovechar esta "**ventana en el tiempo**", durante la cual existe la posibilidad de curación. Según un informe oficial del Ministerio de Salud de la República Argentina en 2001, sobre 154.736 varones y 130.970 mujeres fallecidos en ese año, 30.099 (19,5%) y 25.670 (19,6%) respectivamente fueron por cáncer (Fig. 3), correspondiendo al colorrectal el tercer lugar en frecuencia para ambos sexos, luego de los de pulmón y próstata en varones y de los de mama y útero en mujeres. Otro estudio estadístico realizado en Argentina[138] y publicado en 2003, basados en las causas de muertes acaecidas entre 1997 y 2001, reveló que sobre 1.417.798 personas fallecidas en esos 5 años, 266.546 (18,8%) de las mismas murieron por cáncer, siendo en los mayores de 45 años la segunda causa de fallecimiento, detrás de las de origen cardiovascular[138]. En este estudio también se consigna que dentro de los tumores malignos el cáncer colorrectal ocupa el tercer lugar en frecuencia, tanto en hombres como en mujeres, con el 14,5 y 9,1% respectivamente[138]. Así mismo en otros países, como en Estados Unidos, sobre una población aproximada de 290.000.000 de habitantes, se constatan 170.000 nuevos casos por año de tumores malignos colorrectales[9]. Si se considera que, el 50% de los pacientes con dicho cáncer desarrollará metástasis hepáticas durante el curso de la enfermedad[176-185], sumado a que la incidencia de nuevos casos anuales de dicha patología es elevada y que existe la posibilidad de aprovechar la secuencia metastásica, se comprende la magnitud del problema y la ventaja terapéutica que tienen estos pacientes, ya que se dispondría de un tiempo apropiado para extirpar la metástasis, antes que pudiera originar nuevos focos secundarios.

III - BIOLOGÍA DE LAS METÁSTASIS

La causa de la ineficiencia de un tumor primario colorrectal en originar metástasis hepáticas, se debe a que es un proceso selectivo, no randomizado, que consiste en el desarrollo de una serie de escalones sucesivos e interconectados, denominados **cascada metastásica**[8]. La célula cancerosa debe separarse del tumor primario y cumplir una serie de pasos sucesivos hasta constituir una metástasis, cada uno de los cuales es importante, ya que si uno falla, se interrumpe la cascada. No existe otro cáncer con esta patente biológica de progresión, siendo este evento único[8-48-49-135-209].

Cascada metastásica

Tiene 9 escalones sucesivos:
1 - Transformación,
2 - Invasión y motilidad,
3 - Embolización a la circulación sanguínea,
4 - Detención en el lecho capilar hepático,
5 - Adherencia al capilar,
6 - Extravasación dentro del parénquima,
7 - Respuesta al micro medio ambiente y proliferación celular,
8 - Angiogénesis y
9 - Metástasis (Fig. 5)

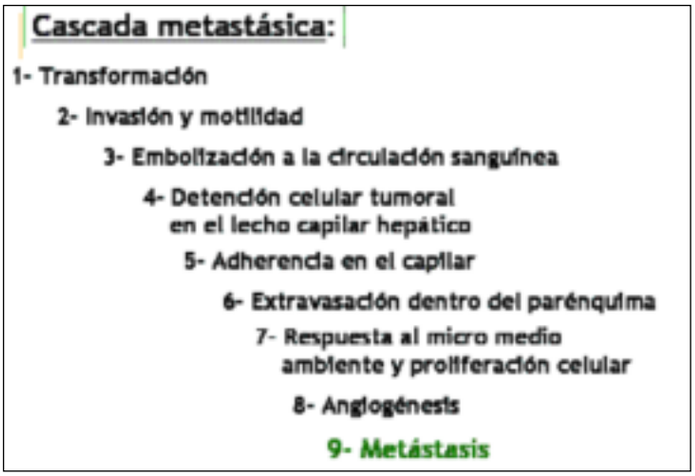

Fig. 5. Escalones de la cascada metastásica.

1 - Transformación:

Los **proto oncogenes** son los genes encargados de manejar la proliferación celular[72]. Cuando sufren una transformación patológica reciben el nombre de **oncogenes** y tienen la capacidad de generar una proliferación descontrolada, característica de las células cancerosas[72-91-164]. Por lo tanto, son los oncogenes los que seleccionarán la población de células metastásicas y contribuirán así directamente a la progresión del tumor[164]. De tal manera que, la cascada se inicia cuando subpoblaciones de células dentro del tumor primario colorrectal sufren variaciones genéticas tendientes a cambiar los fenotipos metastásicos[91]. Estas células alteran las adherencias intercelulares y entre célula y matriz extracelular (MEC) se producen aumentos en la motilidad celular y en la capacidad de estas células para separarse del tumor primario[91-164]. Ningún gen directamente responsable de este fenotipo invasor ha podido ser aislado aún, a pesar de los esfuerzos realizados estudiando el ADN de células altamente metastásicas y no metastásicas[18]. Una gran variedad de receptores de superficie median estas interacciones, donde las **integrinas**, juegan un importante rol[143]. Esta familia de receptores moleculares provocan la disminución de los factores que determinan la adhesividad de las células del carcinoma colorrectal, es así que las mismas poseen una cantidad menor de uniones intercelulares tales como los desmosomas y las bandas de cierre. Se han estudiado varias de las integrinas, destacándose[143]: 1) alfa 6 beta 4 implicada en la motilidad y progresión tumoral; 2) alfa v beta 3 que facilita la degradación y remodelación de la MEC durante la invasión, actuando como receptor endotelial para varios enlaces de la angiogénesis; y 3) alfa 5 beta 1 que además intervendría en la cascada angiogénica[143]. También participan activamente en este proceso una familia de glicoproteínas llamadas **caderinas**, que estarían implicadas en la adhesión célula a célula. La más investigada es la **caderina E**, que se une a actinas intracelulares a través de proteínas citoplasmáticas llamadas **cateninas**. Al activarse se fosforilan y se acumulan en el núcleo siendo capaces de regular la transcripción genética[8].

2 - Invasión y motilidad:

La disminución del complejo **caderina E-alfa catenina-beta catenina** facilita la separación de la célula cancerosa del tumor primario y está asociado con un alto poder metastático y peor pronóstico del cáncer colorrectal[161]. Estudios recientes demostrarían que la pérdida de la caderina E estaría asociado a menor supervivencia[161]. Cuando las células tumorales se adhieren a la MEC y a la membrana basal (MB), se separan para migrar dentro del estroma[8].

3 - Embolización:

Con la invasión de la MEC se produce el pasaje de células cancerosas a la circulación sanguínea. Las mismas lo hacen embolizadas como grupos adheridos a otras células y/o a las plaquetas[8]. Los linfáticos son también puerta de entrada para células malignas y aprovechan la circulación linfática para embolizar agrupadas y encallar en un capilar linfático hepático[8].

4 - Detención en el lecho capilar:

Esta característica de agruparse en la embolización las favorece para ser atrapadas en la micro circulación del hígado, quedando detenidas en su lecho capilar[8]. Se han estudiado moléculas que median estas interacciones las cuales pertenecen a la familia de las **selectinas** y de las **inmunoglobulinas**, destacándose las moléculas de adhesión vascular y de adhesión celular neural. El antígeno carcinoembrionario, es una inmunoglobulina que facilita la adhesión de las células cancerosas en el lecho hepático[56].

5 - Adherencia en el capilar:

Las células tumorales se unen al endotelio y a la MEC del lecho hepático por acción de moléculas adherentes específicas[8], dentro de las cuales se encuentran la CD44, GM2 gangliósido y el antígeno carbohidrato Sialyl-Le^x.

6 - Extravasación dentro del parénquima:

Las células tumorales deben ser capaces de invadir y atravesar la MB subendotelial y la MEC hepática para poder formar metástasis[91]. Varios mecanismos fueron descriptos, entre ellos, el aumento de la presión mecánica de las células cancerosas en sectores de baja resistencia en la MB, el incremento de la motilidad celular tumoral y el proceso de degradación de la MB y de la MEC[91]. En este último mecanismo interviene una familia de las pro-

teasas denominadas **Metaloproteasas de la matriz (MMP)**[139-141], las cuales actuarían activando los factores de crecimiento tumoral, regulando además la apoptosis, la migración celular y los enlaces intercelulares[91-141]. Se identificaron más de **25 MMP**[139], que fueron agrupadas en 4 subfamilias: **colagenasas, gelatinasas, estromelisinas y metaloelastasas**[139]. Así mismo, se hallaron **4 inhibidores naturales de las MMP**, a nivel tisular **(TIMP)**[118] El cáncer colorrectal produce niveles aumentados de algunas MMP, como la **matrisilina y las estromelisinas 1, 2 y 3**, comparadas con la mucosa colónica normal[139], donde algunos estudios lo correlacionan con un fenotipo invasivo y con tendencia a la progresión tumoral[139]. Se identificaron también variaciones de algunas MMP relacionadas a la formación de metástasis hepáticas como el aumento de MMP-7, el desequilibrio entre MMP-9 y TIMP-1 y el incremento de Mr 72.000 tipoIV colagenasa[8]. Las MMP dieron lugar a la aparición de numerosos estudios preclínicos y clínicos para prevenir la formación de metástasis hepáticas[8]. Otras moléculas también actuarían a partir de este escalón de la cascada, destacándose la **uroquinasa activadora del plasminógeno (uPAR)**, que es una proteína multifuncional que interactúa con las integrinas e iniciaría eventos de alteraciones de adherencia y motilidad celular, proliferación tumoral y angiogénesis[206]. Se ha demostrado que la uPAR estaría implicada directamente en la formación de metástasis hepáticas, incluso hay estudios que la correlacionan con menor supervivencia a 5 años de dichos pacientes[206]. De tal manera, que tanto las MMP como la uPAR estarían íntimamente relacionadas a la capacidad de las células tumorales en formar metástasis. Se están ensayando numerosas pruebas clínicas con drogas dirigidas contra estas moléculas[206].

7 - Respuesta al micro medio ambiente y proliferación celular:

La migración celular es la forma que tienen las células tumorales para acceder a la microcirculación. Requiere de la interacción de dichas células con la MEC, formando membranas rugosas, filopodia y seudopodia. Este proceso es mediado principalmente por las **Citoquinas**, donde se destacan el **Factor de crecimiento hepatocítico (HGF)** y el **Factor de transformación de crecimiento beta (bTGF)**[72-87.] El **HGF** es un péptido natural producido por células mesodermales, cuyo receptor es el **c-met** localizado en la membrana celular[96]. El aumento de HGF conduce a la activación exagerada de los c-met e induce a la motilidad de células del carcinoma colorrectal[72]. El 70% de las metástasis hepáticas tienen sobre activados los c-met comparados con el cáncer colorrectal del mismo paciente[72-96]. El **bTGF** es un regulador negativo del crecimiento celular epitelial y causa completa inhibición natural a nivel de las células colónicas[87]. El carcinoma colorrectal está asociado a resistencia al bTGF, observándose además que la línea de progresión maligna del adenoma colónico a cáncer de colon estaría relacionado con aumento de la resistencia al bTGF asociado a mutación del receptor bTGF[87]. Una vez implantadas las células tumorales en el hígado deben interactuar apropiadamente con el nuevo micro medio ambiente. A este nivel, la proliferación es el escalón imprescindible para el desarrollo de metástasis clínicamente relevantes[8]. Se necesita de la acción de oncogenes activados y de estímulos del mismo micro medio ambiente como son los **factores de crecimiento**, los cuales actúan uniéndose a **receptores de tirosinoquinasas**, que al ser activados permiten la transcripción de genes que regulan el crecimiento de las metástasis colorrectales[8]. Los factores implicados en el desarrollo de dichas proliferaciones son además del **HGF**, el **factor de crecimiento epidérmico (EGF)** y el **factor insulino símil de crecimiento (IGF)**[71-152-159]. **El eje de acción EGF** está compuesto por: 1) efector EGF; 2) receptor EGFR; 3) enlaces proteicos; y 4) factor de transformación de crecimiento alfa (aTGF)[152-159] El EGF está implicado directamente en el crecimiento y proliferación de metástasis del cáncer colorrectal. Estudios in vivo demuestran aumentos del receptor del EGFR relacionados con esta capacidad de producir metástasis[152-159]. **El eje de acción IGF** está compuesto por: 1) 3 efectores: IGF-I, IGF-II e IGF-III; 2) 3 receptores: IGF-IR, IGF-IIR y 1 receptor de insulina; y 3) 6 complejos proteicos de enlaces: IGF-BP[71]. Dentro de estos últimos, el más estudiado es el **IGF-BP3**, que actúa modulando la actividad del IGF-I , al cual se une y lo transporta de la circulación a la membrana celular, manteniéndolo inactivo, pero al cesar dicho enlace el IGF-I puede volverse a activar[71]. Aumentos del IGF-I y de su receptor IGF-IR fueron demostrados en cáncer colónico[165]. Tanto el IGF-I como la insulina protegerían a las células del carcinoma de colon contra algunos de los factores que inducen a la apoptosis y estarían implicados en la formación de metástasis[71-165]. Todavía no se obtuvo la inhibición farmacológica del IGF-I, sin embargo se habría logrado bloquearlo experimentalmente, obteniéndose la disminución del crecimiento del tumor y el aumento de la apoptosis[165]. Por último, se ha descubierto que la **enzima ciclooxigenasa 2 (COX-2)** está aumentada en el adenoma y en el cáncer de colon, comparado con la mucosa normal. La misma cataliza la conversión del ácido araquidónico en prostaglandina H2, la cual es un importante mediador inflamatorio. El COX-2 es aún significativamente más alto en las metástasis hepáticas que en el mismo tumor primario colónico[8].

8 - Angiogénesis:

Es la generación de nuevos vasos sanguíneos a partir de un lecho vascular existente. Es un proceso dinámico indispensable para el crecimiento y desarrollo tumoral[78-97-143]. En el adulto normal la vascularización está inactiva, excepto en casos donde la proliferación fisiológica de vasos sanguíneos es disparada durante ciertas condiciones como el ciclo menstrual femenino y los procesos de cica-

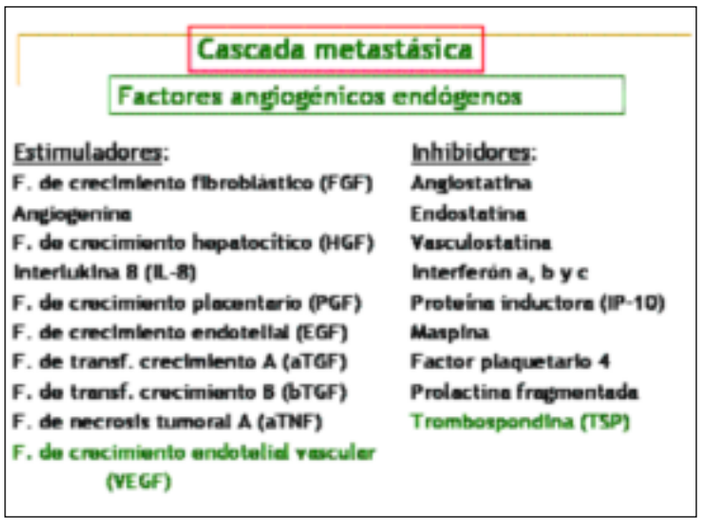

Fig. 6. Angiogénesis: Factores endógenos.

trización de las heridas[97]. La angiogénesis se realiza solo en ciertas condiciones patológicas como las retinopatías, artritis reumatoidea y los tumores malignos[78-97]. Cuando un cáncer establece un fenotipo invasor en el hígado para constituir una metástasis, debe generar su propia red de neoformación sanguínea[97-143]. En cambio, los tumores no promueven el desarrollo de una red linfática propia. El comprender que el cre-cimiento del tumor y la formación de metástasis **dependía de la angiogénesis** ha permitido el desarrollo de estrategias terapéuticas destinadas a interactuar sobre la vascularización tumoral[78-143]. Se han identificado numerosos factores de crecimiento angiogénico y el proceso dependería del balance entre las moléculas de estimulación e inhibición[143]. Los principales **factores angiogénicos endógenos** se clasifican en estimuladores e inhibidores[141] (Fig. 6) Dentro de los primeros, el más estudiado es el **factor de crecimiento endotelial vascular (VEGF)**, caracterizado como el mejor efector molecular angiogénico[42-141-143-195-196]. Los **receptores (VEGFR)** son grupos de tirosinoquinasas y varios de ellos fueron identificados en células endoteliales, siendo los más importantes el **VEGF-1**, **VEGF-2** y **VEGF-3**[195]. El VEGF actúa aumentando la permeabilidad vascular e incrementando así la difusión de nutrientes y proteínas necesarias para el crecimiento de las metástasis[42-95-196]. Se estudiaron 52 piezas quirúrgicas de cáncer y 10 de adenomas de colon y se observaron solo en los tumores malignos tres características: 1) marcado aumento del VEGF y de los VEGFR; 2) correlación directa con la extensión de la neovascularización; y 3) incremento en el conteo de vasos[196]. Se comprobó que el VEGF tiene una relación directa con la potencialidad metastásica del cáncer primario colorrectal y con la supervivencia de los pacientes. Se controlaron pacientes operados por cáncer colónico con ganglios negativos que no recibieron quimioterapia y se observó que los casos con bajos niveles de VEGF y menor conteo de vasos en la pieza, tuvieron mejor supervivencia estadísticamente significativa[196]. Por lo tanto, se consideran al VEGF y al conteo de vasos como importantes marcadores pronósticos con ganglios negativos. Dentro del grupo de los factores inhibidores de la angiogénesis se destaca la **trombospondina (TSP)**[201], la cual es una glicoproteína descripta como producto de liberación de las plaquetas en respuesta a la activación de la trombina. Tiene 5 subtipos, **TSP-1 al TSP-5**[201]. Se estudiaron 61 piezas quirúrgicas de cáncer colónico y 38 de ellas tuvieron aumentos de **TSP-2** y en estos la incidencia de metástasis hepáticas fue mucho más baja que los pacientes sin expresión del TSP-2. Tanto la TSP-1 como la TSP-2 están implicados en la inhibición de la angiogénesis y en la formación de metástasis[201]. Otro de los mediadores angiogénicos relevantes es la **angiopoyetina (Ang)**, que sirve de enlace para los receptores endoteliales específicos de tirosinoquinasas[98]. Tiene 4 subtipos: **Ang-1** a la **Ang-4**. La **Ang-1** contribuye a mantener y estabilizar los vasos maduros promoviendo la interacción entre células endoteliales y de soporte[98]. La **Ang-2** se la encuentra en sitios de remodelación o transformación vascular y se cree que sería antagonista de Ang-1[98]. Tinciones con inmunofluorescencia de metástasis hepáticas colorrectales demostraron la Ang-2 en el epitelio canceroso, pero no se encontró la Ang-1. Se ha postulado que inicialmente las metástasis hepáticas crecerían a partir del lecho vascular existente pero que inmediatamente no empezaría la angiogénesis. Seguidamente habría una etapa secundaria avascular, con pérdida masiva de células tumorales. Por último, el tumor remanente sería "rescatado por una robusta angiogénesis" en respuesta a aumentos de niveles del VEGF causados por la hipoxia[98]. Las Ang-1 y Ang-2 mantendrían un balance entre el crecimiento y la regresión vascular. Se demostró que la actividad de Ang-2 sería un factor inicial en la angiogénesis tumoral[98].

9 - Metástasis:

Una vez que se cumplieron todos los escalones antes descriptos quedaría implantada la micro metástasis en el hígado. Pero deberá superar aún ciertos mecanismos fisiológicos del parénquima hepático como es la **apoptosis**, la cual es un proceso de muerte celular programada o "suicidio celular", que está presente en todas las células eucarióticas y es esencial para la normal homeostasis[8-49]. La activación de factores inductores de la muerte celular o el retiro de factores de supervivencia celular disparan el mecanismo de la apoptosis. Un complejo balance entre factores pro y anti apoptóticos regularían dicho proceso[8] (Fig. 7). Las células tumorales evitarían la apoptosis activando genes anti apoptóticos e inhibiendo los proapoptóticos. La **Bcl-2** es una familia de proteínas que actúa como un potente regulador de la apoptosis, la cual sufriría alteraciones en el cáncer colorrectal. Numerosos grupos estudian su relación con la tumorogénesis. Otro mecanismo fisiológico del parénquima que deben superar

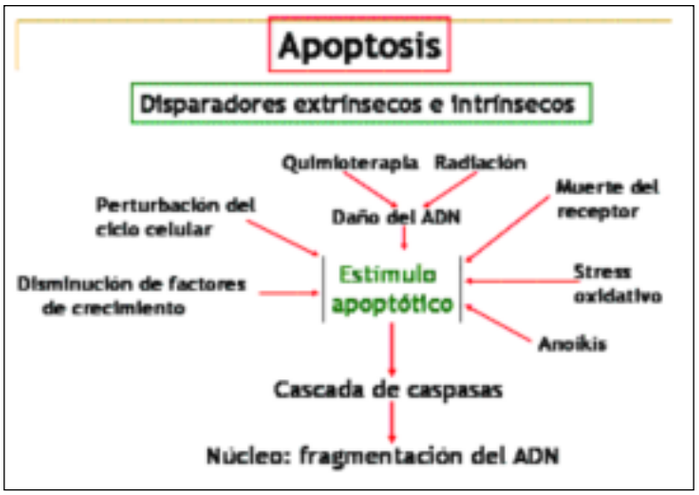

Fig. 7. Mecanismo de la apoptosis.

Fig. 8. Metástasis colorrectales en hígados cirróticos.

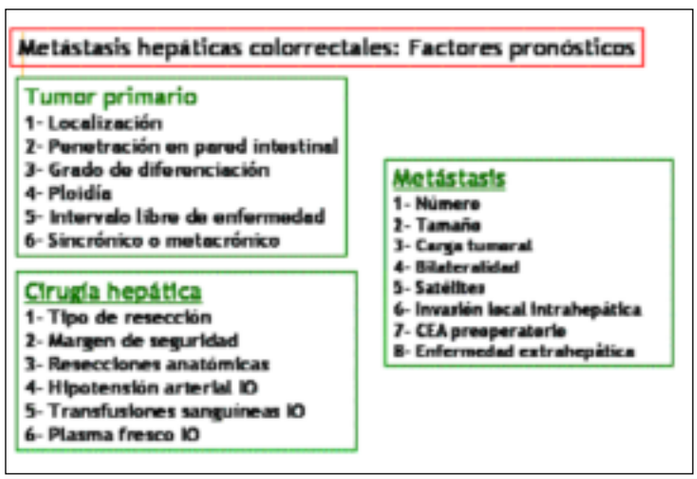

Fig. 9. Clasificación de los factores pronósticos.

las células metastásicas es la **anoikis**, el cual asienta en el epitelio celular y previene a las células normales colonizar en sitios ectópicos[49]. La resistencia a la anoikis es requisito fundamental para la formación de las metástasis. Por último, se sabe que en el hígado cirrótico es muy baja la incidencia de implantes metastáticos[79]. En diversas series extensas de Asia y Europa señalan una incidencia del 0 al 13%[8]. Se rechaza la teoría por la cual se creía que la baja incidencia se debía a una limitada expectativa de vida de los pacientes cirróticos y se sostiene actualmente que desarrollarían una singular resistencia a los implantes actuando a nivel de la cascada metastásica, particularmente en la MEC, la apoptosis y la angiogénesis[8-79] (Fig. 8).

Cuando finalmente queda instalada una micro metástasis en el parénquima hepático puede entrar en un letargo sin manifestación clínica de progresión tumoral. Sin embargo, estas células cancerosas pueden ser activadas nuevamente y reiniciar el mecanismo de formación de un otro foco secundario[8]. En conclusión, la constitución de metástasis hepáticas es un proceso altamente selectivo, donde una subpoblación celular dentro de un tumor expresa genes (oncogenes) que le permitirán cumplir una serie de pasos para diseminarse, proliferar e implantarse en el hígado. Dilucidar la interacción del tumor con su micro medio ambiente es el desafío para entender el mecanismo biológico de formación de metástasis hepáticas. Así mismo, la comprensión de la interacción entre las células endoteliales y tumorales, permitirá desarrollar terapéuticas biológicas efectivas.

IV - FACTORES PRONÓSTICOS DE LAS METÁSTASIS

Diversos estudios demostraron que el 25% de los pacientes operados por tumor primario colorrectal, sin aparente diseminación de la enfermedad, presentaban micro metástasis hepáticas subclínicas que pasaron inadvertidas. Además se sabe que el 20% de los casos resecados sin evidencias de secundarismo, desarrollarán un tumor hepático dentro de los siguientes 3 años[176].

Se consideran **factores pronósticos**, a aquellos de cuyo análisis se podría inferir una evolución alejada de los pacientes. Se han estudiado indicadores que sugerirían la posibilidad de mayor o menor incidencia de formación de metástasis hepáticas luego de la resección del primario colorrectal. También se evaluaron otros factores una vez establecidas las mismas, que podrían indicar luego de resecadas el pronóstico de los pacientes. Los factores pronósticos adquieren relevancia cuando combinando a varios de ellos se puede inferir un impacto en la supervivencia a 5 o a 10 años de los casos tratados[76]. Se pueden dividir para su análisis en 3 grupos: 1) tumor primario colorrectal; 2) características de la metástasis y 3) cirugía hepática (Fig. 9)

a) Tumor primario colorrectal:

1 - Localización: A pesar que se consideraba al primario de recto con peor pronóstico, se ha demostrado que no existen diferencias significativas en cuanto a si el mismo se originó en el colon o en el recto[76]. A excepción de que este último tiene un mayor índice de diseminación

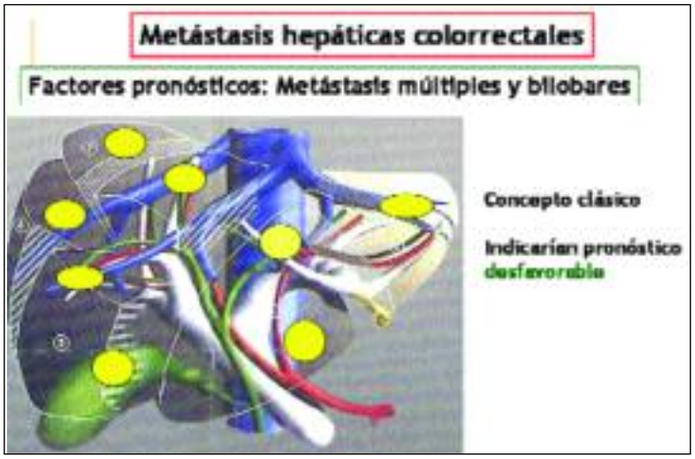

Fig. 10. Factores pronósticos: Metástasis múltiples y bilobares.

Fig. 11. Factores pronósticos: Tamaño de la metástasis.

por embolia linfática masiva, interrumpiendo la secuencia clásica de progresión tumoral del carcinoma colorrectal y haciendo más difíciles las evaluaciones pronósticas[9].

2 - Penetración de la pared intestinal y compromiso ganglionar: se ha demostrado que la incidencia de metástasis hepáticas aumenta con la profundidad de la invasión de la pared intestinal y más aún cuando ha colonizado las primeras estaciones ganglionares[9-48-76]. Es baja cuando no pasa la submucosa, alrededor del 8 al 10%, se eleva al 28 a 30% cuando invade la serosa y alcanza entre el 40 a 50% si los ganglios proximales están comprometidos[49-146].

3 - Grado de diferenciación: no se ha comprobado una relación directa entre diferenciación celular del primario con su capacidad de producir metástasis[199]. Aunque algunos autores en estudios multivariados indican que el bajo grado (G3) tendría estadísticamente peor pronóstico[9-177].

4 - Ploidía: como la mayoría de los adenocarcinomas colorrectales son moderadamente diferenciados (G2), el grado histológico no es tan importante como la ploidía, que aparece como un factor predictivo independiente[146]. La misma consiste en estudiar el ADN tumoral. Es frecuente que el número de cromosomas no sea el diploide y que dentro de un mismo tumor existan células con diferente número (aneuploide) A mayor aneuploidía en las metástasis hepáticas peor es el pronóstico de los pacientes[177-199].

5 - Intervalo libre de enfermedad: es el intervalo de tiempo que existe entre la resección del tumor primario y la detección de las metástasis hepáticas. Es considerado un marcador de importancia. Estudios de análisis multivariados demuestran que un intervalo libre de enfermedad menor de 1 año es predictivo de pobre pronóstico[8-9-177].

6 - Sincrónico o metacrónico: cuando las metástasis se evidencian luego de un intervalo libre enfermedad superior a 4 meses se deno-minan **metacrónicas** y se las observa en el 40% de los casos[49-76-89]. Los pacientes con me-

Fig. 12. Factores pronósticos: Carga tumoral.

tástasis **sincrónicas**, cuya incidencia oscila entre el 20 y 30%, representan un estadio avanzado de enfermedad con comportamiento biológico más agresivo y están relacionadas a peor pronóstico alejado[176-199].

b) Características de las metástasis:

1 - Número: clásicamente se estima que con hasta 3 lesiones en un mismo lóbulo se obtiene una mejor supervivencia que con mayor número de las mismas[176]. Estudios recientes señalan que como marcador aislado podría lograrse iguales resultados alejados. Sin embargo, análisis multivariados demostrarían que el número tiene importancia como factor pronóstico[213] (Fig. 10)

2 - Tamaño: se considera que lesiones únicas con un diámetro mayor de 8 cm tienen menores índices de supervivencia[10] (Fig. 11)

3 - Carga tumoral del parénquima: es el porcentaje del volumen hepático reemplazado por el tumor[10]. Sería un indicador pronóstico desfavorable con más del 50% de la carga[10] (Fig. 12)

Fig. 13. Factores pronósticos: Metástasis satélites

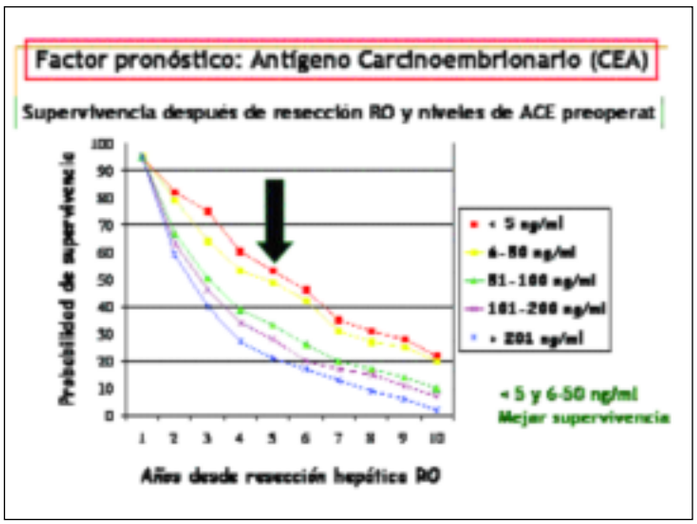

Fig. 14. Evaluación de la supervivencia a 5 y 10 años de pacientes resecados en relación a los niveles de antígeno carcinoembrionario preoperatorio.

4 - Bilateralidad: cuando las lesiones son bilobares indican un peor pronóstico para los pacientes[176]. Sin embargo, con resecciones completas en casos de no demasiado número de las mismas, algunos autores consideran a la bilateralidad como factor menor.

5 - Metástasis satélites: son aquellas lesiones con un diámetro menor de la mitad de la principal, localizadas en el mismo segmento hepático o a menos de 2 cm de distancia de aquella[199] (Fig. 13) Se denominan también "metástasis hijas" y se desarrollan como resultado de una invasión local a través de infiltración portal. Indicaría un factor biológico adverso, con tendencia a la diseminación vascular, sin interesar si la lesión primaria es única o múltiple[199-213]. Se reportan diferencias significativas de supervivencia a 5 años con y sin metástasis satélites: 16 y 47% respectivamente[177-199].

6 - Invasión local tumoral: la invasión local de las metástasis a nivel intra hepático, tanto de los vasos venosos y/o arte-

Fig. 15. Causas más frecuentes de enfermedad extrahepática.

riales, como los de conductos biliares, es un factor pronóstico sin relevancia. Yamamoto y colaboradores[212] comunicaron en 1995, que los tumores rodeados por una seudocápsula fibrosa en 28 de 40 pacientes, tuvieron mejor supervivencia[212].

7 - Antígeno carcinoembrionario (ACE) preoperatorio: se ha comprobado que con niveles inferiores a 100 ng/ml es indicador menor de buen pronóstico[1-56-189]. En estudios que comparan los niveles del ACE preoperatorio luego de una resección completa de las metástasis, aquellos que tuvieron niveles de 5 a 50 ng/ml lograron mejor supervivencia que el grupo que tenía entre 51 y 201 ng/ml[177] (Fig. 14)

8 - Enfermedad extrahepática: se considera compromiso extrahepático a toda aquella manifestación de diseminación del cáncer colorrectal por fuera de la glándula hepática. Son las más frecuentes: 1) adenopatías del pedículo portal; 2) adenopatías distales; 3) metástasis pulmonares; 4) implantes peritoneales, ya sean aislados o constituyendo una carcinomatosis; y 5) invasión por contigüidad de estructuras vecinas: diafragma, glándula suprarrenal derecha, vena cava inferior, vasos hiliares y vía biliar principal[30] (Fig. 15) Clásicamente aceptada como uno de los **principales factores pronósticos que marcarían una evolución desfavorable**[10-62]. J. Scheele y colaboradores reportan en 2001[177], que en su extensa serie, existe una diferencia significativa (P < 0,001) en la supervivencia global a 5 y 10 años en los pacientes resecados sin enfermedad extrahepática con relación a aquellos que tuvieron alguna localización tumoral fuera del hígado (Fig. 16) Algunos investigadores consideran a las adenopatías del pedículo portal, a la invasión local (diafragma, glándula suprarrenal o vena cava inferior), a la presencia de 1 o 2 metásta-

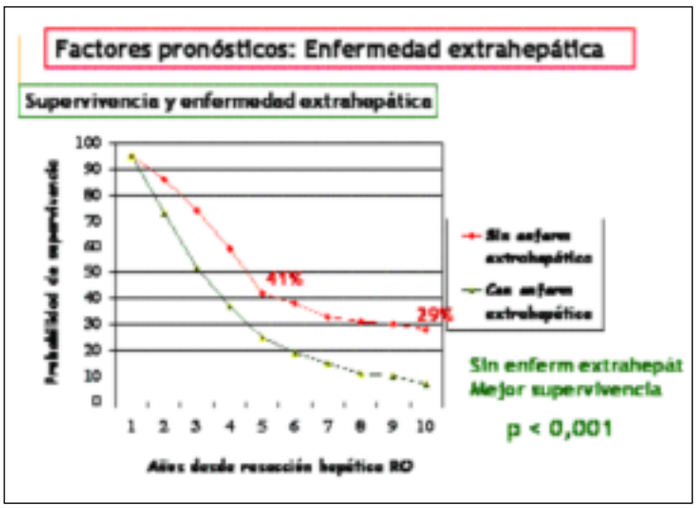

Fig. 16. Evaluación de la supervivencia a 5 y 10 años de pacientes resecados con enfermedad extrahepática.

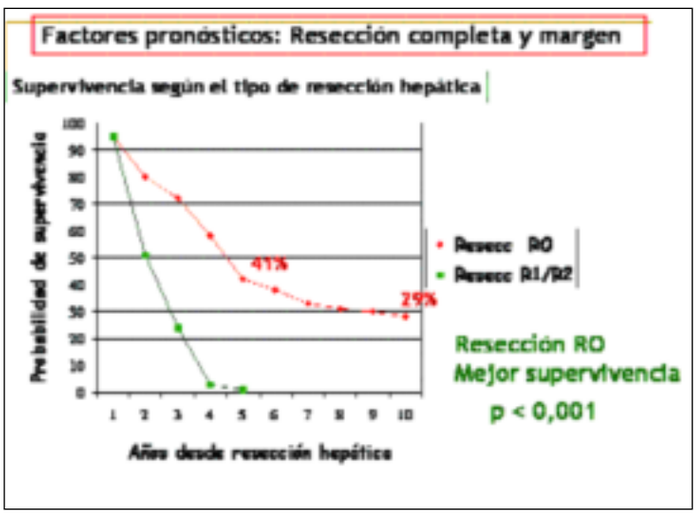

Fig. 17. Evaluación de la supervivencia a 5 y 10 años sobre la base del tipo de resección hepática.

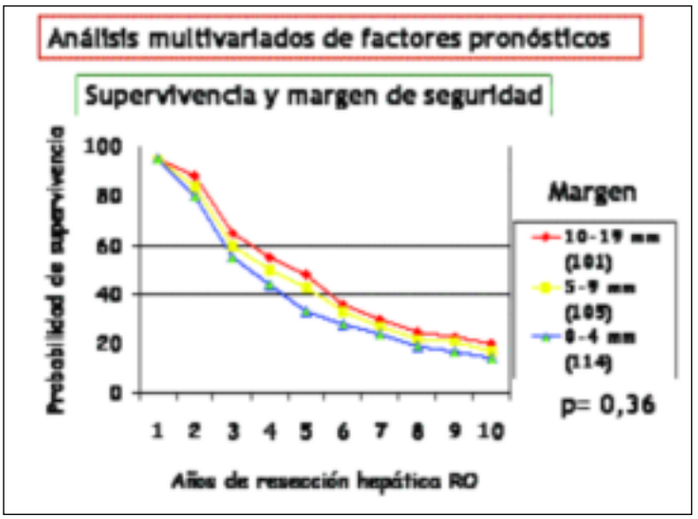

Fig. 18. Evaluación de la supervivencia a 5 y 10 años sobre la base del margen de seguridad hallado en la pieza operatoria.

Supervivencia a 5 años y margen de seguridad

	1-9 mm	10-20 mm
Nakamura (1992)	21%	31%
Iwatsuki (1994)	32%	42%
Elias (1998)	22%	31%
Lund (1998)	21%	32%

Estadísticamente no significativo

Cuadro 1. Análisis multivariados de factores pronósticos.

sis pulmonares y a los implantes aislados en peritoneo, que bajo ciertas circunstancias de selección de pacientes, realizando el tratamiento simultáneo de resección hepática y extrahepática, tendrían mejor evolución alejada[62-177].

c) Cirugía hepática:

1 - Tipo de resección: se considera **resección RO** a la remoción completa de toda la enfermedad macroscópicamente detectable con márgenes de seguridad microscópicamente libres. La **resección R1** sería aquella donde dicho margen está comprometido y la **resección R2**, aquella donde la remoción fue incompleta quedando enfermedad macroscópicamente detectable, es decir dejando parte del tumor sin resecar. Muchos autores demostraron que es un factor pronóstico importante, ya que con resecciones RO la supervivencia es significativamente mayor[9-10-185], entre ellos J. Schelle y colaboradores[177] que reportan a 5 y 10 años un 41 y 29% respectivamente, con relación al grupo de casos con resecciones R1/R2 que solo obtuvieron un 3 y 0% (Fig. 17)

2 - Margen de seguridad: se considera a la circunferencia de tejido hepático libre de neoplasia que se deja alrededor del tumor resecado, constatado por estudio microscópico. Desde la propuesta de Ekberg y colaboradores[57], la mayoría de los investigadores concluyen que **el mínimo margen de seguridad para la resección RO debería ser de 10 mm**[3-48-49-68-150]. Es también considerado como el factor pronóstico más importante en estudios univariados. Sin embargo, J. Schelle y colaboradores publican en el 2001[177], dentro de un estudio con análisis multivariado de factores pronósticos, una observación de 320 piezas quirúrgicas, divididas en 3 grupos según el margen de seguridad, con un número semejante de pacientes: 1) 10-19 mm, 2) 5-9 mm y 3) 0-4 mm, donde no existió diferencia significativa en la supervivencia a 5 años[177] (Fig. 18). Otros autores también señalan las mismas conclusiones en estudios multivariados[107-145] (Cuadro 1).

3 - Resecciones anatómicas o no anatómicas: se denominan **anatómicas** (antes llamadas típicas) cuando la resección se realiza extirpando en forma reglada uno o más

Fig. 19. Hepatectomía derecha por metástasis hepáticas. Pieza de resección anatómica.

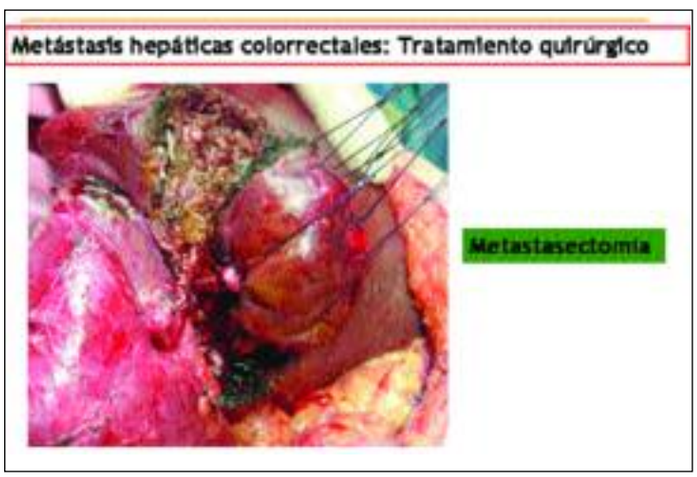

Fig. 20. Foto intraoperatoria. Resección de metástasis hepática con margen de seguridad.

segmentos hepáticos según la clasificación de Couinaud[43] (Fig. 19) Por el contrario, se consideran **no anatómicas** (o atípicas) cuando: 1) se reseca parte de uno o más segmentos o 2) cuando se realiza la exéresis de la metástasis con cierto margen de seguridad del parénquima, procedimiento este denominado **metastasectomía** (Fig. 20) Es sabido que con la anatómica disminuye la incidencia de resección R1, ya que se logra más fácilmente el mínimo margen de seguridad[9]. Es así como algunos investigadores consignan que con resecciones RO la supervivencia es mayor con los procedimientos anatómicos que con los no anatómicos[9]. Muchos otros autores no reportan diferencias significativas en la supervivencia entre ambos procedimientos[68-150-185]. Además señalan que tampoco habría diferencias entre utilizar técnicas de resección anatómica convencional u otras más sofisticadas[68-185].

4 - Hipotensión arterial y pérdida de sangre durante la cirugía: los episodios importantes de hipotensión arterial durante la resección de las metástasis asociada a la cantidad de sangre perdida, se reportan clásicamente como factores desfavorables . Pero en series importantes, excluida la mortalidad postoperatoria, este efecto desaparece[68].

Pronóstico después de resección hepática RO

Factor	Favorable	Pobre	Valor p
Enferm extrahepát	ausente	presente	0,0001
Hipotensión IO	ausente	presente	0,0001
Resecc quirúrgica	anatómico	no anatómica	0,0002
Diámetro de Mts	< de 5 cm	> de 5 cm	0,0002
Grado T. primario	alto grado	bajo grado	0,0003
Mts satélites	ausente	presente	0,0069
pN T. primario	pNo	pN1-2	0,0260
Transf plasma IO	no	sí	0,0307
pM T. primario	pMo	pM1	0,1240

Cuadro 2. Análisis multivariados de factores pronósticos después de resección RO.

5 - Transfusiones de sangre durante la cirugía: el minimizar las pérdidas de sangre durante la resección hepática es prioritario para disminuir el número de transfusiones sanguíneas heterólogas durante la intervención quirúrgica, lo cual está asociado a un aumento de las complicaciones postoperatorias y muerte[31-86-172]. En diversas publicaciones se consigna el efecto adverso de las transfusiones intraoperatorias, donde el número de las mismas es inversamente proporcional a la supervivencia a 5 años de dichos pacientes operados[31-86-172]. Se destaca incluso un aumento en la incidencia de la recurrencia tumoral, aunque no estaría dilucidado si las transfusiones sanguíneas heterólogas propiamente dichas empeoran el pronóstico o solo reflejan procedimientos quirúrgicos más complejos con importante carga tumoral y una desfavorable biología celular[9-68]. En últimas series publicadas, cuando la mortalidad postoperatoria es excluida, el efecto como factor desfavo-rable tiende a desaparecer, incluso en estudios de análisis univariados. La implementación de un **programa preo-peratorio de reserva de sangre autóloga**, resulta en una franca disminución de las transfusiones heterólogas[86-172]. Tiene como ventajas adicionales, el menor costo operativo y el evitar los riesgos de contagio de enfermedades[31-86-172].

Sin embargo, el manejo anestésico adecuado y la prolija técnica quirúrgica son los pilares para lograr realizar resecciones hepáticas con la menor cantidad de transfusiones sanguíneas intraoperatorias[27].

Factores pronósticos y análisis multivariados:

Y. Fong y colaboradores[68] reportan sobre la base de una extensa serie de 1001 pacientes tratados en forma consecutiva por metástasis hepáticas colorrectales y sugieren

Cuadro 3. Análisis multivariados en metástasis colorrectales.

que los **factores pronósticos más importantes serían**[68]: 1) tumor primario con ganglios positivos; 2) intervalo libre de enfermedad; 3) enfermedad extrahepática; 4) número y diámetro de las metástasis y 5) margen de seguridad. Sin embargo, designar al factor de mayor importancia para el pronóstico, permanece en controversia. Dada la gran influencia que tiene la resección completa para la evaluación alejada del control del tumor y la supervivencia de los pacientes, es que la mayoría de los investigadores solo incluye en estos análisis a los casos en que se efectuó la resección **RO**. De esta manera queda eliminado de la discusión como factor pronóstico el margen de seguridad[177] (Cuadro 2)

El ranking de variables de importancia relativa demuestran que tanto los factores ligados al tratamiento como a la biología tumoral son los que determinarán el pronóstico de los pacientes. E. de Santibañes y colaboradores publicaron que entre 1982 y 1993 estudiaron los factores pronósticos de 311 pacientes resecados por MH y observaron que, el tumor primario con ganglios positivos, el número de lesiones mayor de 3 y el margen de seguridad menor a 10 mm, tuvieron peor supervivencia a 5 años estadísticamente significativa[48-49] (Cuadro 3).

V- DIAGNÓSTICO DE LAS METÁSTASIS

Teniendo en cuenta que la **mitad de los pacientes con cáncer colorrectal desarrollará metástasis hepáticas** durante el curso de la enfermedad, es necesario efectuar controles periódicos luego de la resección del primario[18]. De tal manera que, el plan de seguimiento de estos pacientes debe ser estricto. La estadificación en cáncer es la eva-luación del estadio anatómico de la enfermedad en términos de extensión, progresión y severidad[56]. El diagnóstico de la extensión de la enfermedad juega un papel fundamental para la elección del tipo de tratamiento. El conocimiento de la progresión y la severidad permitirá conocer el pronóstico de los pacientes[56-77-181]. El cirujano y el oncólogo utilizan los estudios por imágenes, los marcadores tumorales y eventualmente la punción biopsia para arribar al diagnóstico. Entre el 10 y 25% de los pacientes con cáncer colorrectal presentan metástasis he-páticas sincrónicas con el tumor primario, las cuales serán diagnosticadas con los estudios previos o durante la laparotomía efectuada para resecar el mismo[50-51-77]. Aquellos pacientes con metástasis sincrónicas, se encuentran en estadio IV del cáncer colorrectal, lo cual significa una etapa avanzada de la enfermedad, pero este concepto no implica el diagnóstico de malignidad no controlable[18-181].

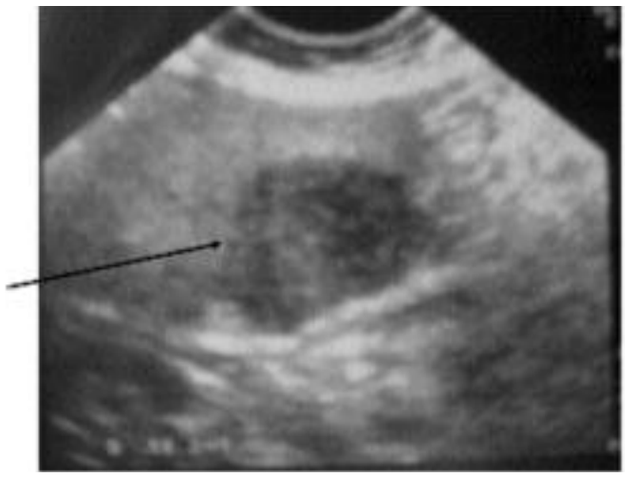

Fig. 21. Ecografía preoperatoria. Lesión hipoecoica en lóbulo derecho (flecha). Metástasis hepática colorrectal.

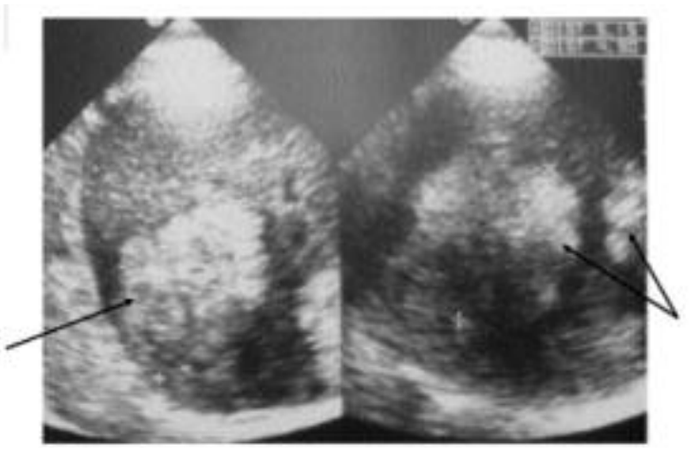

Fig. 22. Ecografía preoperatoria. Lesiones hiperecoicas en lóbulo derecho (flechas). Metástasis hepática colorrectal.

1 -Diagnóstico preoperatorio:

Teniendo en cuenta que en el 85% de los casos de los tumores colorrectales la secuencia metastásica continúa en el hígado, al sumar los estudios por imágenes, la medición en sangre de marcadores tumorales y eventualmente la biopsia, se podrá arribar al diagnóstico de las lesiones macroscópicas hepáticas.

a) Estudios por imágenes:

Las metástasis asientan en el 60% de los casos en el lóbulo derecho del hígado, sin importar la localización del pri-

Fig. 23. Tomografía computada con contraste. Lesión hipodensa en lóbulo derecho (flecha) Metástasis hepática colorrectal.

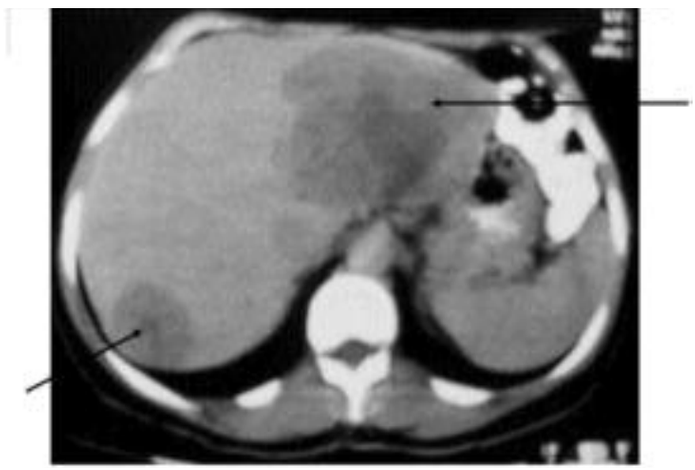

Fig. 24. Tomografía computada con contraste. Dos lesiones hipodensas bilobares(flechas) Metástasis hepática colorrectal.

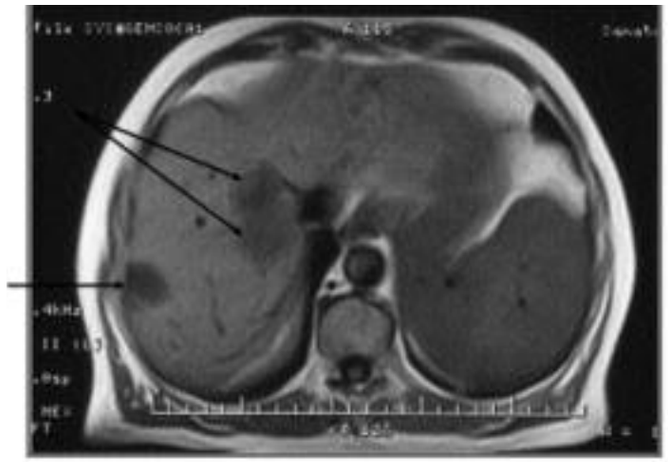

Fig. 25. Resonancia magnética, T1. Lesiones hipointensas en lóbulo derecho (flechas) Metástasis hepáticas colorrectales.

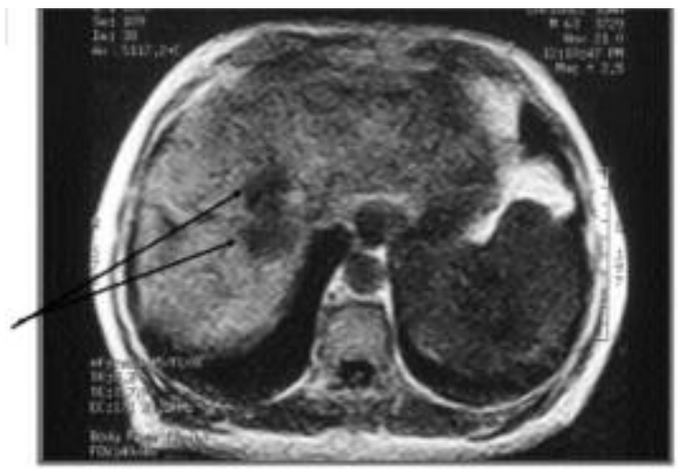

Fig. 26. Resonancia magnética, con Gadolinio. Lesiones en lóbulo derecho (flechas) Metástasis hepáticas colorrectales.

Fig. 27. Resonancia magnética, T2. Lesiones hiperintensas en lóbulo derecho (flechas) Metástasis hepáticas colorrectales.

mario colorrectal. La **ecografía abdominal** tiene la ventaja que alcanza una sensibilidad del 93 al 95% para lesiones mayores a 15 mm[38], pero tiene la desventaja que es un método operador dependiente, de tal manera que el cirujano debe estar presente durante la realización del estudio[38]. Habitualmente aparecen como imágenes redon-deadas hipoecoicas (Fig. 21) En ocasiones, pueden ser hiperecoicas (Fig. 22) debiendo diferenciarse del tumor hepático más frecuente que es el hemangioma cavernoso o bien, pueden ser isoecoicas, donde se pueden confundir con la infiltración grasa focal[38]. La utilización de la ecografía seguida de la **tomografía computada (TC)** o de la **resonancia magnética (RM)**, ofrece la mejor combinación para detectar una masa ocupante hepática mayor de 15 mm. En la TC aparecen habitualmente como lesiones de forma esférica, hipodensas, de tamaño variable (Fig. 23), que a veces pueden deformar los contornos del hígado[29] (Fig. 24) Suelen desplazar y/o comprimir a las estructuras vasculares vecinas. Como no respetan la segmentación hepática, pueden comprometer varios segmentos simultáneamente. En ocasiones pueden presentar áreas de necrosis, zonas quísticas, hemorrágicas o calcificadas[29]. Las MH correspondientes a leiomiosarcomas de recto suelen ser quísticas[29]. En la RM aparecen en la fase T1 hipointensas (Fig. 25), haciéndose más evidentes con el contraste con Gadolinio (Fig. 26) y en T2 moderadamente hiperintensas (Fig. 27) Se observan con

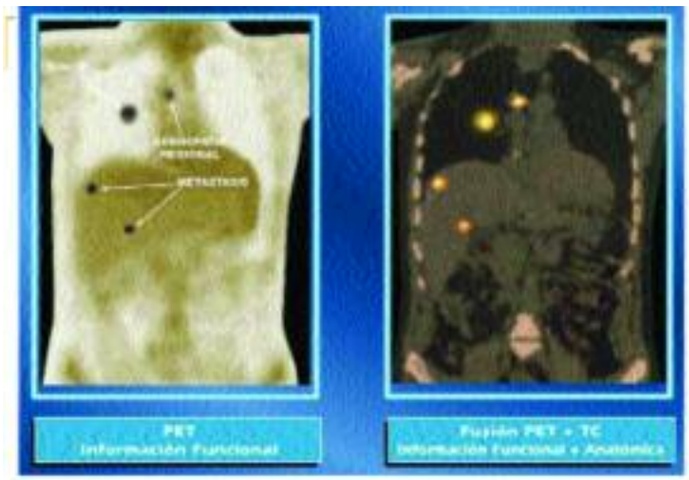

Fig. 28. Tomografía por emisión de positrones (PET scan) Der: información funcional Izq: información anatómica y funcional. Metástasis hepáticas colorrectales con detección de enfermedad extrahepáticas

las mismas características morfológicas que con la TC. En ambos estudios la sensibilidad es del 87 al 89% en lesiones mayores de 15 mm[176]. Con las imágenes obtenidas se buscan varias respuestas: 1) confirmar por un lado la presencia de metástasis en el hígado; 2) descartar la enfermedad extrahepática tumoral; 3) consignar el número y tamaño de las lesiones y su relación con las estructuras vasculares; 4) evaluar la posibilidad de resección de las mismas con margen adecuado y 5) analizar si la cantidad de hígado remanente es suficiente. A pesar del avance de los estudios por imágenes, hay pacientes que en el preoperatorio se consideran candidatos para la cirugía, pero que en la exploración quirúrgica serán descartados por encontrar más enfermedad neoplásica de la esperada[175]. Tanto la siembra peritoneal como las adenopatías hiliares son difíciles de diagnosticar con los métodos habituales[65]. La extensión de la enfermedad extrahepática puede ser subevaluada con estos métodos, quedando el diagnóstico final para el momento de la laparotomía[175]. Actualmente se dispone de un nuevo estudio que es la **tomografía por emisión de positrones (PET scan)**, la cual es una relativa nueva modalidad de procesar imágenes metabólicas[163-187]. Brinda una información funcional sobre la progresión de la enfermedad metastásica en todo el organismo. Se puede fusionar a la TC o a la RM y obtener además una información anatómica (Fig. 28) Este método capitaliza las necesidades del metabolismo alterado de las células malignas, que resulta en un aumento tanto de la síntesis de proteínas y ácidos nucleicos como de la glucólisis. Se basa en la utilización de un análogo de la glucosa, el **Fluoro-Deoxy-Glucosa (FDG)**, el cual es marcado con el emisor de positrones **"F"**. Esta sustancia radiactiva denominada **F-FDG** es incorporada dentro de las células tumorales como un sustrato para la glucólisis, quedando bloqueada para entrar en las vías metabólicas de degradación de la glucosa y de la glucogenogénesis. De tal manera que **el PET scan detecta y cuantifica la distribución del F-FDG en los tejidos**[187]. Así mismo, al tener incrementada esta función, el método sirve además como diagnóstico diferencial con lesiones benignas o con tejidos desvitalizados. La aparición del PET scan corporal total, amplía el campo de investigación y estadificación de pacientes con cáncer, al combinar un estudio funcional (metabolismo) con imágenes anatómicas (TC o RM) Especialmente es útil para evaluar los siguientes tumores: 1) pulmón; 2) colorrectal; 3) mama; 4) sistema nervioso central; 5) linfoma; y 6) melanoma. Las limitantes del PET scan son: 1) elevado costo; 2) lesiones menores a 5 mm. y 3) tumores de bajo metabolismo, como los neuroendocrinos. Los principales falsos positivos se producen en casos de intervenciones quirúrgicas o radioterapia cercanas, por lo tanto se recomienda dejar pasar 45 y 90 días respectivamente antes de indicar el PET scan[163-187]. Por otro lado, los falsos negativos más comunicados son los procesos inflamatorios crónicos y las fibrosis localizadas. También en pacientes que recibieron quimioterapia, por lo cual se debería esperar entre 30 y 45 días para realizar el estudio. Para los casos de MH colorrectales, este novedoso método diagnóstico en la República Argentina, estaría indicado para **evaluar los casos con presuntas recurrencias de enfermedad metastásica hepática y/o extrahepática**. En un futuro próximo, los pacientes con una lesión resecable de hígado podrán ser llevados a quirófano solamente si el PET scan total a descartado la posibilidad de otra lesión sistémica[187].

b) Marcadores tumorales:

Se consideran **marcadores tumorales (MT)** a todas las sustancias producidas o inducidas por la célula cancerosa que reflejen su crecimiento y/o actividad y que permitan conocer la presencia, evolución o respuesta terapéutica de un tumor maligno[1-56-135-144]. Algunas veces son producidos por las células no neoplásicas. Los MT pueden encontrarse en sangre o en orina de los pacientes con cáncer y con mucho menos frecuencia en las personas que no tienen un tumor maligno[135-144]. La mayoría de los MT son proteínas o partes de estas. Se detectan al combinar la sangre o la orina del paciente con los anticuerpos fabricados para reaccionar con esa proteína específica[1-56]. Los MT no son patognomónicos de una sola neoplasia y la sensibilidad de los mismos varía en relación con el estadio tumoral: suele ser baja en los iniciales, y elevada en los más avanzados[56-135-144]. Estos datos sugieren que la mayoría de los MT no son excesivamente útiles en el diagnóstico inicial, pero adquieren relevancia tanto para la **detección temprana de la recurrencia como para el control evolutivo de un tumor**[1-135]. Para dilucidar si una elevación sérica de un MT se debe a una enfermedad benigna o maligna, se utilizan dos criterios: 1) concentración del mismo y 2) control evolutivo. El primero se refiere a los incrementos séricos de la mayoría de los MT en ausencia de neoplasia, los cuales suelen ser leves o moderados, muy inferiores a los hallados en pacientes con metástasis.

El segundo criterio considera que si el MT es producido por las células cancerosas, las concentraciones séricas se incrementarán como consecuencia del crecimiento tumoral. Desgraciadamente ninguno de los MT para las neoplasias del aparato digestivo llegó a la meta original de descubrir el cáncer en una etapa inicial[1-56-135-144-190]. A la fecha solamente se ha descubierto que el antígeno prostático específico detecta la enfermedad en etapa inicial y es útil en las pruebas de diagnóstico temprano del cáncer de próstata[144]. Casi todas las personas tienen una pequeña cantidad de MT circulando en su sangre, y es muy difícil detectar tumores malignos en etapa inicial usando estas pruebas. Como regla general cuando existe una cantidad significativa de células cancerosas, los niveles de los MT se elevan considerablemente[56-135-144-190].

El **antígeno carcinoembrionario (ACE)** es una glucoproteína de alto peso molecular descubierta cuando se estudió la composición antigénica del colon humano. Está ubicada en la membrana citoplasmática del epitelio de los intestinos gruesos embrionario y fetal. En el colon del adulto también existe pero en una cantidad entre 10.000 y 40.000 veces menor, lo cual indica que el gen encargado de su producción no está reprimido en todas sus células[s1-144]. Es el primer triunfo en la creación de una prueba de sangre para detectar un cáncer. Comunicado en 1965 por Joseph Gold, quien encontró al mismo ACE detectado normalmente en otros tejidos, en la sangre de los pacientes con cáncer del colon[135]. Se consideran normales las concentraciones inferiores a 5 ng/ml, si bien del 7 al 8% de los individuos fumadores pueden presentar concentraciones ligeramente superiores (< 7-9 ng/ml). Niveles mayores a las normales, aunque en general sin sobrepasar a 15 ng/ml, pueden detectarse en pacientes con enfermedades pulmonares o hepáticas crónicas, insuficiencia renal, colitis ulcerosa y enfermedad de Crohn[1-56-135-144]. El ACE puede considerarse un MT de amplio espectro, siendo empleado en la mayoría de las neoplasias epiteliales: 1) digestivas (colon, recto, estómago, páncreas); 2) mamarias; 3) pulmonares; 4) tumores de cabeza y cuello; 5) neoplasias ginecológicas (endometrio, cérvix)[56-135].

La principal aplicación del ACE es en el carcinoma colorrectal, en el que muestra una sensibilidad relacionada con el estadio de Dukes: 5-10 % en los estadios A, 40-50 % en los estadios B, 60-65 % en los estadios C y alrededor del 90 % en los estadios D[8-9]. Las principales aplicaciones clínicas son en el pronóstico, el diagnóstico temprano de la recidiva (sensibilidad del 70 al 90 %) y la monitorización terapéutica[56-105-192]. Es el más utilizado tanto para el diagnóstico de cáncer colorrectal, como para el seguimiento de los pacientes operados ya sea por dicho primario o por sus metástasis hepáticas[3-49-68-101-108-147-176-177-185-189-216].

La elevación de los niveles en sangre del ACE en el postoperatorio de cirugía colorrectal, sugiere firmemente la posibilidad de progresión tumoral[68-101-108-147-176-177-185]. Niveles menores a 100 ng/ml del ACE antes de la cirugía son indicadores de relativo buen pronóstico. Cuando el ACE está incrementado antes de la resección de metástasis hepáticas, el nivel del mismo debe regresar en cuatro a seis semanas a la normalidad, si el cáncer ha sido extirpado completamente. Por el contrario, si esto no ocurre, indicaría un inadecuado tratamiento quirúrgico y/o la presencia de enfermedad oculta[56-144]. Algunos investigadores sugieren que el estudio del ACE en la bilis vesicular, tiene la capacidad de detectar lesiones microscópicas hepáticas sincrónicas[135-144]. Además, es útil para evaluar los resultados terapéuticos del cáncer colorrectal y sus metástasis, ya que si el nivel del ACE en sangre disminuye, es generalmente una señal de que el tratamiento impartido resulta eficaz. Por el contrario, si aumenta, entonces probablemente se deba cambiar el mismo[3-49-68-101-108-147-176-177].

El otro marcador que puede ser medido en sangre es el **antígeno carbohidrato**: **CA-19-9** el cual se utiliza con menor frecuencia como complemento para el diagnóstico de cáncer colorrectal y sus metástasis hepáticas, para el seguimiento postoperatorio de los mismos y para predecir las recurrencias[1-56-135]. Se consideran normales las concentraciones inferiores a 37 U/ml. El CA 19-9 se incrementa en la insuficiencia renal y las hepatopatías (principalmente asociadas a colestasis) En el cáncer colorrectal, algunos autores aconsejan su empleo junto con el ACE, si bien parece que el incremento de sensibilidad obtenido es escaso[147-176-177-185-189-216]. Su principal aplicación como marcador tumoral en tumores digestivos, es en el **adenocarcinoma de páncreas**, en el que presenta una sensibilidad del 20 % en los tumores menores de 3 cm y del 85 % en los casos avanzados. También es útil en 1) tumores de vías biliares; 2) carcinoma gástrico (sensibilidad del 27 % en el temprano y del 70 % en el avanzado) en combinación con el ACE y el TAG-72; 3) neoplasias ováricas (carcinomas mucinosos e indiferenciados) en combinación con el CA 125; y 4) adenocarcinomas o carcinomas indiferenciados de células grandes pulmonares[1-56-144]. Según comunicara Jakobs en 1990 aparece con frecuencia variable en los tumores malignos digestivos: 70 a 80% en páncreas, 60% en hepatobiliares, 50% en estómago, y solo el 30% en los colorrectales[1-56-144]. Por lo tanto, algunas entidades como la American Society of Clinical Oncology (ASCO) no recomiendan su uso para el cáncer colorrectal, sino solamente la utilización del ACE.

c) Biopsia hepática:

Se realiza con aguja fina por punción percutánea y en algunos casos a través de la videolaparoscopía. Generalmente no se apela a este método para el diagnóstico de las metástasis hepáticas[49]. La biopsia puede dar un diagnóstico certero y rápido, pero existen evidencias que demuestran que la siembra de células tumorales puede ocurrir. Su utilización cobra valor cuando se necesita el diagnóstico histológico para realizar un tratamiento de neoadjuvancia

sistémica o regional. Puede también ser de utilidad ante la presencia de una nueva imagen hepática en un paciente con antecedente de cáncer colorrectal con marcadores tumorales normales, donde ante esta circunstancia, son tres las posibles conductas a seguir: 1) se explora el paciente a través de una laparotomía dado que la imagen antes no existía y la posibilidad de ser benigna es remota. 2) se mide el diámetro de la lesión con ecografía o TC y se controla su tamaño cada 2 meses, si la misma crece se indica la laparotomía y 3) se biopsia por vía percutánea, lo cual sería el camino más corto hacia el diagnóstico, pero se aumenta tanto el riesgo de siembra tumoral en el trayecto como de complicaciones hemorrágicas en caso de lesiones hipervascularizadas (hemangioma, adenoma).

Fig. 29. Ecografía intraoperatoria efectuada por el cirujano.

2 - Diagnóstico de las micro metástasis:

El concepto inicial de las llamadas **metástasis ocultas o micro metástasis (mM)**, es decir aquellas que no se detectaban en la laparotomía, fue introducido en 1941 por J. Goligher[85]. Posteriormente, I. Finlay y colaboradores[65] en 1982, desarrollaron este tema utilizando la ecografía y la primera generación de la TC demostrando que, el 31% de los pacientes con resecciones aparentemente curativas desarrollaban metástasis hepáticas antes de cumplir los 3 años[65]. Tanto la TC helicoidal que apareciera en 1988 y la TC de cortes finos múltiples ("multislice") que comenzara en 1998, ambas con fase arterio portal, así como la RM con sus sucesivas modificaciones, llegan a identificar lesiones de 10 mm, pero tampoco pueden detectar las mM[123-162]. La mayoría de los autores considera que el 25% de los pacientes operados por un tumor primario colorrectal, sin aparente diseminación de la enfermedad, **presentan micro metástasis** que pasaron inadvertidas y no fueron detectadas ni con los estudios preoperatorios ni con la ecografía intraoperatoria[162]. Basados en que la presencia de las mismas está asociada a cambios en el flujo hepático, E. Leen y colaboradores[123] comunicaron en 1996, que las mM liberan un agente vaso activo que aumenta el índice de resistencia de la arteria hepática. De esta manera se puede medir en forma no invasiva y directa al flujo sanguíneo de la arteria hepática[123]. Denominaron **"índice de perfusión Doppler" (DPI)** a la relación entre los flujos de la arteria hepática y el total (suma del arterial y portal) del hígado[123]. Los mismos autores publicaron en 1999, el seguimiento de un grupo 31 pacientes con DPI normal y otro de 49 con DPI elevado, siendo la supervivencia a 2 años del 97 y 37% respectivamente[123]. También estudiaron los casos con relación al estadio Dukes y observaron que los pacientes con DPI normal, independientemente de dicho estadio, tendrían un excelente pronóstico y por lo tanto el agregar una adjuvancia sería innecesario[123]. Por el contrario, los casos con DPI elevado en el momento de la resección del primario colorrectal, desarrollarían una progresión tumoral y deberían recibir tratamiento con quimioterapia. Sería un factor independiente de supervivencia luego de la resección del tumor primario colorrectal y claramente identifica los casos que tendrán mala evolución, de aquellos con posibilidad de curación[123]. Y. Takahashi y colaboradores[196] publicaron en 1997, que controlaron pacientes resecados con cáncer colónico con ganglios negativos que no recibieron quimioterapia y observaron que al estudiar la pieza quirúrgica, aque-llos casos con menor conteo de vasos de neoformación y con poca expresión del factor de crecimiento endotelial vascular (VEGF) en la misma, tenían menor capacidad de formación de mM, con una mejor supervivencia a 5 años[196].

En un futuro próximo, el eje del diagnóstico de las MH **se centrará en la detección de las mM**.

3 - Diagnóstico intra operatorio:

a) Enfermedad sincrónica y cirugía colorrectal:

Cuando se realiza la cirugía colorrectal existe la posibilidad de detectar metástasis hepáticas sincrónicas durante el acto operatorio. Se debe tener en cuenta que el 49% de las lesiones son subcapsulares, y podrían ser visualizadas si las mismas se localizan en los segmentos anteriores del hígado. El 51% de las metástasis son profundas y por lo tanto no se visualizan. Además, el 15% de estas son profundas y ni siquiera podrán ser palpadas por el cirujano. S. Rafaelsen y colaboradores[160] sugieren la utilización sistemática de la **ecografía intra operatoria (EIO)** durante la cirugía colorrectal. Al igual que otros autores publican la detección de 20 a 25% de lesiones sincrónicas no diagnosticadas con los estudios preoperatorios[13-32-38-160]. Es un mal método para detectar lesiones superficiales por lo que se debe utilizar conjuntamente con la exploración manual del cirujano.

b) Enfermedad sincrónica y cirugía hepática:

Antes de comenzar la cirugía de resección de las metástasis se debe realizar la **ecografía intra operatoria (EIO)**[160]. Es una herramienta imprescindible para cual-

Fig. 30. Ecografía intraoperatoria efectuada por el cirujano. Detección de pequeña lesión (flecha)

Fig. 31. Ecografía intraoperatoria efectuada por el cirujano. Identificación de las estructuras vasculares y su relación con los tumores.

Fig. 32. Ecografía intraoperatoria translaparoscópica efectuada por el cirujano.

Metástasis hepáticas colorrectales

Resultados con la resección hepática	N° pacientes	Supervivencia a 5 años
Adson et al (1984)	141	25 %
Ringe et al (1990)	157	23 %
Fong et al (1999)	1001	36 %
Scheele et al (2001)	597	33 %

Cuadro 4. Supervivencia a 5 años. Publicaciones con serie de pacientes consecutivos-tratados con resección hepática.

quier intervención quirúrgica sobre el hígado[13-32-35]. No se acepta en la actualidad que pueda ser llevada a cabo una cirugía de resección hepática sin la utilización de la EIO[32-35]. El estudio es realizado por el cirujano quien mueve el transductor sobre la superficie del hígado y controla las imágenes en la pantalla del ecógrafo, teniendo la posibilidad de imprimir fotos de la misma[32] (Fig. 29). Tiene una sensibilidad y especificidad de alrededor del 82 y 92% respectivamente y puede detectar lesiones hasta 0.5 cm de diámetro[160] (Fig. 30) La EIO proporciona: 1) mayor sensibilidad que los estudios preope-ratorios; 2) complementa la exploración manual en lesiones profundas; 3) identifica las estructuras vasculares y sus relaciones con los tumores (Fig. 31); y 4) sirve de guía para la colocación de agujas y catéteres. D. Casting y colaboradores[32-35], estudiaron en forma prospectiva 98 pacientes con la EIO antes de iniciar la resección hepática e identificaron un 32% de metástasis de 10 a 20 mm de diámetro que no se habían diagnosticado con los estudios preoperatorios. La práctica de la EIO es esencial para la toma de decisiones en cuanto a la resecabilidad de la metástasis y al tipo de resección a realizar. E de Santibañes y colaboradores comunicaron un cambio en la táctica quirúrgica en aproximadamente uno de cada cuatro pacientes[50-51]. La estadificación intra operatoria se puede realizar a través de la **cirugía videolaparoscópica**, ya sea para descartar enfermedad extrahepática o para evaluar las lesiones metastásicas. Como solo visualiza el 40% de la superficie hepática y además no se puede palpar directamente, se hace imprescindible la utilización de la **ecografía intra operatoria translaparoscópica**[110] (Fig. 32). Luego de este procedimiento, si el paciente es candidato para la resección, se continúa con la laparotomía. De lo contrario, se concluye el acto quirúrgico y se le evita al paciente una cirugía abierta innecesaria[110].

VI - TRATAMIENTO QUIRÚRGICO DE LAS METÁSTASIS

1 -Racionalidad:

La secuencia metastásica única del cáncer colorrectal y la ineficiencia de todo el proceso biológico para constituir un foco secundario en el hígado, le otorga al cirujano un **tiempo razonable,** para intentar la curación del paciente[49-67-150-164]. Es sabido que solamente con el tratamiento sintomático

Metástasis hepáticas colorrectales

Resultados con la resección hepática

	N° pacientes	Supervivencia a 10 años
Fong et al (1999)	1001	22 %
Scheele et al (2001)	597	24 %

Cuadro 5. Supervivencia a 10 años. Publicaciones con serie de pacientes consecutivos tratados con resección hepática.

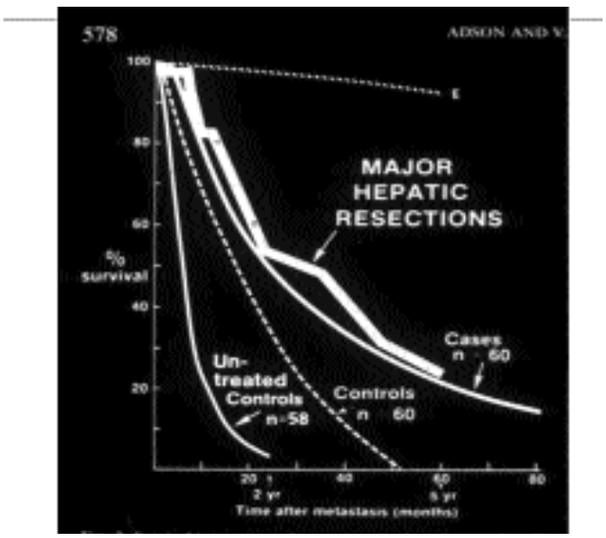

Fig. 33. Metátasis hepáticas colorrectales.Evolución natural Vs resección hepática.

de las metástasis hepáticas **(MH)** la evolución natural tiene un pronóstico sombrío[181-216]. Entre 1954 y 1995 se publicaron 24 series sobre dicha evolución, con una supervivencia global que osciló entre 4 y 19 meses, con una media de 7,5. **No hay pacientes curados con la quimioterapia como único tratamiento**, siendo la supervivencia media de 15 meses[67-178-181]. La resección de las MH colorrectales es considerada como la mejor terapéutica para obtener supervivencias más prolongadas de los pacientes[6-7-49-150]. Distintas publicaciones muestran un rango de 23 a 33% a 5 años[7-68-166-177] (Cuadro 4). También a 10 años la misma oscila entre el 20 y 24%[68-177] (Cuadro 5). D. Jaeck y colaboradores[109] publicaron en 2002, series de pacientes con supervivencias a 5 años entre 20 y 54%. E. de Santibañes y colaboradores comunicaron que entre 1983 y 2000 sobre 665 pacientes a los cuales se les efectuó una resección hepática por metástasis colorrectales la supervivencia global a 5 años fue del 33% y la libre de enfermedad del 24%[51]. Por el contrario, la supervivencia de los pacientes sin la exéresis de las MH es extremadamente rara, no llegando al 1% en 5 años[216], por lo tanto la resección de las mismas es una clara evidencia que la mejoría en los resultados alejados de los pacientes es un efecto directo de la cirugía[5-6-7-98-210-216] (Fig. 33). Se debe distinguir el significado de supervivencia corta, a 2 años, de la larga a 5 o más años, donde la primera está más influenciada por el curso biológico de la enfermedad que por la remoción de las MH, mientras que la segunda se encuentra más modificada por la resección tumoral que por el crecimiento natural lento[216]. **M. Adson**[7] publicó en 1984, el resultado de 60 pacientes con MH colorrectales, a los cuales se los sometió a resección y donde más de un tercio de los mismos superó los 5 años de supervivencia[7]. Este estudio lo comparó con otros 60 casos a los cuales solo les efectuó la biopsia tumoral observando que el 21% con lesiones solitarias y menos del 6% con metástasis múltiples llegaron a los 3 años de supervivencia[7] (Fig. 34). Aunque este control fue imperfecto, es histórico y sirvió de base para descubrir que la resección quirúrgica era capaz de cambiar el curso de la enfermedad[18]. Nunca podrá realizarse un estudio prospectivo y randomizado entre un grupo de pacientes sometidos a cirugía y otro a seguimiento, ya que no sería ético incorporar casos al grupo control debido a que los resultados terapéuticos son muy evidentes con la resección. La cirugía puede lograr un cambio en la historia natural de la enfermedad ya que la resección quirúrgica de las MH es el único tratamiento que ofrece la posibilidad de curación[18-49-107-150]. Solo el **25% de pacientes con MH sincrónicas o metacrónicas son candidatos para la cirugía** y de este grupo, solamente en el **20% de los casos se puede efectuar una resección RO**[9-50-108].

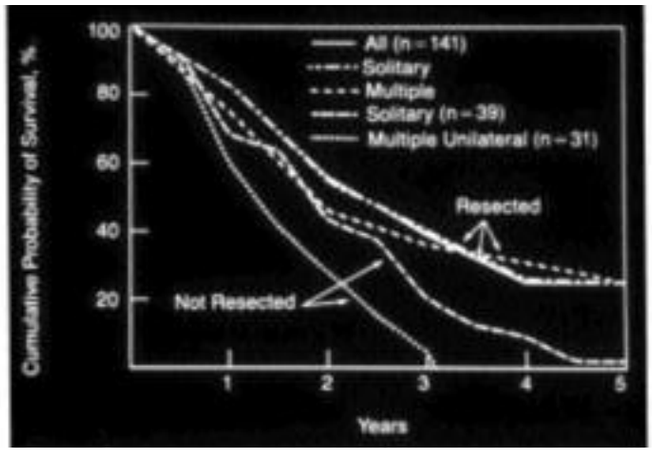

Fig. 34. Curvas de supervivencia a 5 años en pacientes resecados con metástasis hepáticas colorrectales únicas y múltiples.

2 - Evolución del criterio de resección:

En la década del 70, algunos autores proponían la cirugía para pacientes con MH únicas[5-210]. A partir de 1984, las publicaciones sucesivas de M. Adson y colaboradores[6-7] reportaron similares índices de supervivencias en pacientes resecados con MH solitarias o con lesiones múltiples: 25 y 18% respectivamente[7]. Sin embargo, en 1986, H. Ekberg y colaboradores[57] proponen

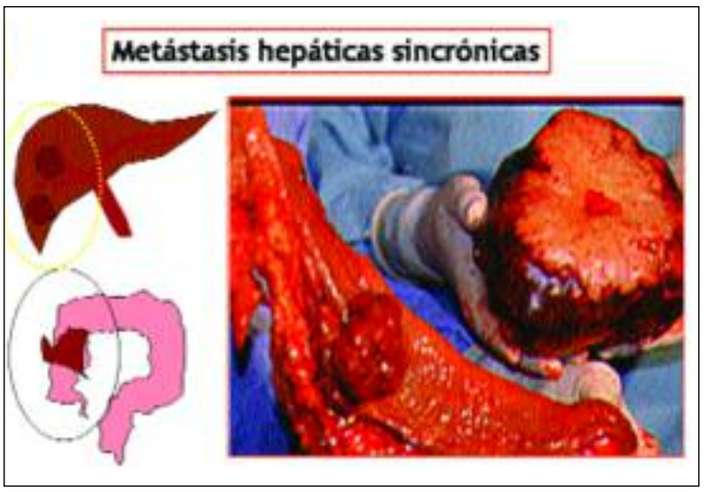

Fig. 35. Resección quirúrgica simultánea: hemicolectomía derecha efectuada por cirujanos de coloporctología y hepatectomía derecha realizada por cirujanos entrenados en cirugía hepatobiliopancreática.

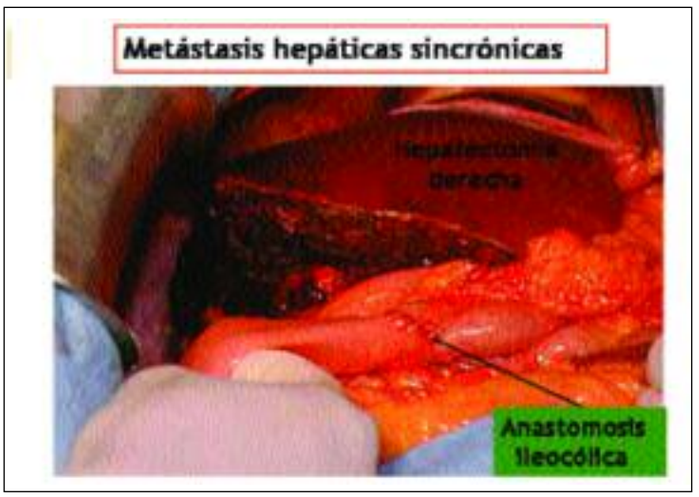

Fig. 36. Resección quirúrgica simultánea: hemicolectomía derecha efectuada por cirujanos de coloporctología y hepatectomía derecha realizada por cirujanos entrenados en cirugía hepatobiliopancreática.

contraindicar la resección en pacientes con alguna de las siguientes características: más de 4 lesiones, compromiso bilobar, márgenes menores a 10 mm y enfermedad ganglionar extrahepática. Esta conducta conocida como "criterios de Ekberg"[57] fue acogida por diversos autores hacia fines de la década del 80. No obstante ello, a partir de los años 90, **estos conceptos fueron variando nuevamente** merced a terapéuticas quirúrgicas más agresivas. Se comenzaron a publicar resultados favorables con relación a la supervivencia de los pacientes con las características sindicadas como contraindicación por Ekberg[107-108]. Un claro ejemplo de esta tendencia se observa en los casos con lesiones múltiples, que aunque para la mayoría de los investigadores el número de MH es un factor pronóstico desfavorable, estos sostienen que lo único que beneficia a los pacientes con **4 o más lesiones es la resección RO de las mismas**[104], con lo que se logran evidentes mejores resultados alejados, con relación a cualquier otra terapéutica no quirúrgica[68-104]. Por último, promediando la década del 90, sobre la base de observar el éxito en la supervivencia obtenido con la cirugía de resección de MH colorrectales en contraste con el pobre pronóstico de aquellos pacientes inope-rables, surge el **concepto de "bajar el estadio" ("down staging")** apelando a la quimioterapia preoperatoria (neoadyuvancia sistémica o regional)[4-25-41-66]. El objetivo de esta propuesta terapéutica sería **"convertir"** a casos inoperables con pronóstico ominoso en pacientes pasibles de resección de las MH y mejorar así la supervivencia de los mismos a 5 años. Es decir, que actualmente se trata en lo posible de **"rescatar"** los pacientes para la cirugía. W Fowler[70] y colaboradores comunicaron en 1992 el primer grupo de 11 pacientes rescatados para la cirugía luego de 8 meses de neoadyuvancia sistémica[70]. La acción multidisciplinaria de cirujanos, oncólogos, especialistas en diagnóstico por imágenes, radiólogos intervensionistas y patólogos redundará en beneficio del paciente portador de enfermedad metastásica. **La resección de las metástasis hepáticas es el "Gold Standart" de tratamiento cuando toda la enfermedad es extirpada.**

3 - Manejo de las metástasis sincrónicas:

En la mayoría de los centros, se realiza en primer lugar la resección del tumor primario colorrectal, difiriéndose para un segundo tiempo la resección de las MH[67]. Con esta conducta, hay autores que utilizan el intervalo entre ambas cirugías para observar: 1) comportamiento biológico tumoral; 2) grado de duplicidad celular y 3) la detección de nuevas lesiones. Otros investigadores en cambio aprovechan este intervalo para aplicar una neoadyuvancia sistémica o regional hasta que el paciente se encuentre en condiciones de ser sometido a la resección de las MH. Ahora bien, si se dispone en una misma institución de dos equipos quirúrgicos competentes tanto de coloproctología como de cirugía hepática, podría ser la **resección simultánea del tumor primario colorrectal y las MH** una opción terapéutica válida[50-51-137] (Fig. 35). Tiene como ventajas solucionar en el mismo acto operatorio toda la enfermedad tumoral y evitarle al paciente una segunda cirugía mayor (Fig. 36). Para llevarla a cabo se deben cumplir ciertos requisitos: 1) buen estado general del paciente para tolerar un procedimiento prolongado y agresivo; 2) descartar enfermedad extrahepática, con las evaluaciones preoperatorias y en la estadificación intraoperatoria; 3) efectuar en primer lugar la extirpación del tumor primario en forma curativa, sin dejar enfermedad residual local, para luego continuar con la resección de las MH y 4) la cirugía hepática debe ser una resección RO. E de Santibañes, F. Bonadeo y colaboradores[51] comunicaron en 1999, por primera vez en la Argentina, su experiencia con las resecciones simultáneas, sobre 71 casos operados entre 1982 y 1998 sin mortalidad, con 25% de morbili-

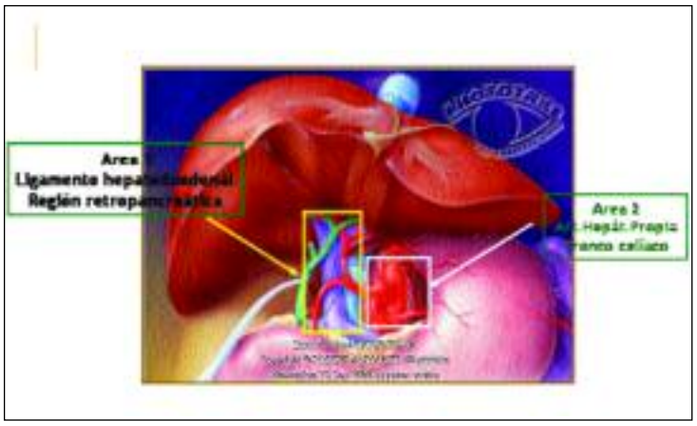

Fig. 37. Clasificación de los grupos ganglionares en 2 áreas.

Fig. 38. Curvas de supervivencia de pacientes resecados por metástasis hepáticas con y sin metástasis ganglionares.

dad y con supervivencias a 5 años del 38% y libre de enfermedad del 23%[51]. Al igual que otros investigadores, al comparar la cirugía simultánea con la diferida no observaron diferencias significativas en la supervivencia a 5 años. Uno de los motivos por los cuales algunos autores rechazan esta opción, radica en la hipótesis que el realizar el clampeo del pedículo portal (maniobra de Pringle)[157] ocasionaría congestión y edema a nivel de la anastomosis colorrectal, con el consiguiente aumento de fístulas intestinales. Sin embargo, se han comunicado varias series que demuestran que no existen diferencias en la incidencia de dichas fístulas realizando el clampeo portal en forma intermitente. R. Martín, L. Blumgart y colaboradores[137] publican en 2003, la experiencia de 240 resecciones simultáneas y destacan que con una sola cirugía logran la recuperación completa del paciente, para poder iniciar rápidamente la quimioterapia postoperatoria (adyuvancia) y tratar de neutralizar las micro metástasis. Concluyen que debería ser la opción terapéutica de elección en los casos de metástasis sincrónica resecable[137].

4 - Manejo de las metástasis metacrónicas

Cuando en el seguimiento alejado de los pacientes operados por cáncer colorrectal, aparece en algún estudio por imágenes una masa ocupante hepática que previamente no existía, la misma debe considerarse una metástasis metacrónica hasta que se demuestre lo contrario[166]. Las indicaciones formales para el tratamiento quirúrgico de las MH metacrónicas son: 1) enfermedad totalmente resecable; 2) margen oncológico suficiente; 3) reserva funcional hepática adecuada y 4) Buena condición general para tolerar un gran procedimiento anestésico y quirúrgico[1-12-16-30-34-68-77]. La contraindicación para emprender la cirugía es la presencia de **enfermedad extrahepática no resecable**, ya que ha sido demostrada estadísticamente por diversos autores, la escasa supervivencia a 5 años de estos pacientes[16-34-58-68-77]. Scheele y colaboradores lo enfatizan en su extensa serie publicada[175-176-177]. Ahora bien, durante los años 80 prevaleció el concepto que si con los estudios preoperatorios se descubrían adenopatías del pedículo portal, se consideraba una contraindicación para la cirugía[57], con la excepción de aquellos pacientes que hubieran recibido tratamientos locales (quimioterapia regional, embolización portal o ablación por radiofrecuencia), donde las adenopatías podían ser inflamatorias y por lo tanto, se indicaba la exploración quirúrgica[53]. Sin embargo, a partir de los años 90 se reportan mejorías en la supervivencia cuando la extensión extrahepática está referida sólo a las **adenopatías hiliares**[59-61-168]. Con respecto a las mismas, no se consideran metástasis linfáticas del primario colorrectal, sino una colonización de una micro o macro metástasis hepática, es decir serían **"una metástasis de metástasis"**[61-168]. La incidencia del compromiso ganglionar del pedículo portal en las MH colorrectales es variable según las distintas publicaciones y oscila entre el 3 y 33%[59-61-68-109-168]. En el 2002, D. Jaeck y colaboradores[109] presentaron un análisis minucioso de las adenopatías metastásicas del pedículo hepático, a las cuales las dividieron arbitrariamente para su estudio en 6 grupos ganglionares: 1) pedicular antero superior; 2) pedicular antero inferior; 3) pedicular postero superior; 4) pedicular postero inferior; 5) arteria hepática y 6) tronco celíaco. Consideraron a la desembocadura del conducto cístico como plano imaginario para dividir los superiores de inferiores y a los retropancreáticos de la cabeza del páncreas como del grupo de los postero inferiores[109]. Así mismo, los reunieron en 2 áreas: 1) área proximal, incluye los grupos del 1 al 4; y 2) área distal, con los grupos 5 y 6[109] (Fig. 37) Sobre 160 pacientes tratados con resecciones curativas, se les hizo a todos la linfadenectomía del pedículo portal observando que, la incidencia global de metástasis ganglionares era del 10,6 % (17 casos) con una supervivencia a 3 años de 19%, significativamente menor que los pacientes sin adenopatías que fue del 62%[109] (Fig. 38) Pero también señalaron que hubieron 8 casos limitados al área 1 y 7 casos diseminados hasta el área 2 y que fue significativa la supervivencia a 3 años entre los de área 1 y 2: 38% y 0% respectivamente[109]. Por análisis multivariado concluyeron

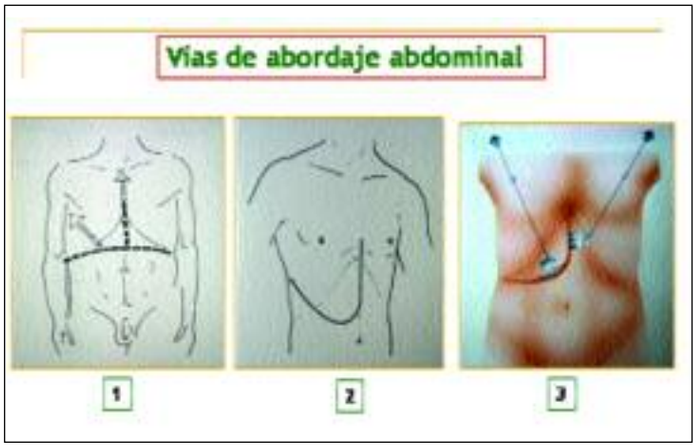

Fig. 39.
Tipos de incisiones: 1) bisubcostal con prolongación mediana ("Merdcedes Benz") 2) Incisión propuesta por Makuuchi 3) Incisión divulgada por Mazziotti.

Fig. 40. Ecografía intraoperatoria efectuada por el cirujano. Identificación metástasis profunda no detectada por estudios preoperatorios (flecha).

que hay factores indicadores que favorecen la aparición de metástasis ganglionares como son: 1) más de 3 lesiones; 2) metástasis de los segmentos 4 y/o 5; 3) implante peritoneal solitario resecable y 4) bajo grado de diferenciación del adenocarcinoma[109]. Algunos autores sugieren que se debería efectuar el vaciamiento ganglionar profiláctico del pedículo portal cuando presentan algunos de los indicadores antes mencionados[62-109]. La mayoría de los investigadores sostiene que la biopsia por congelación se debe realizar cuando se palpa una adenopatía hiliar o cuando es detectada con la ecografía intraoperatoria[23-32-38-59-81]. La aparición de compromiso metastásico en el área 1 o proximal no sería una contraindicación para la cirugía con intento curativo y por lo tanto se debería incluir el vaciamiento ganglionar a la resección hepática[59-109]. D. Elias y colaboradores[61-62] comunicaron en 2003, una serie consecutiva de 385 pacientes, donde 12 tenían solo como enfermedad extrahepática simultánea el compromiso ganglionar hiliar proximal y luego de la resección la supervivencia a 5 años fue del 27%[61-62].

Con respecto a las **metástasis pulmonares** que pudieran aparecer en forma sincrónica con las hepáticas, ya sea en el primer episodio de progresión tumoral o en la recurrencia de la enfermedad, si las mismas son hasta 2 lesiones se considera la posibilidad de la **resección secuencial**: pulmonar y luego hepática de las metástasis[9-124-177-202-211]. Diversos estudios demostraron que, al adoptar esta conducta se obtenía una supervivencia comparable a los pacientes resecados solamente por lesiones pulmonares o hepáticas aisladas[124-177]. Headrick y colaboradores[94] en 2001, propusieron iniciar la resección en el órgano con mayor compromiso tumoral y solo reservan la resección simultánea pulmonar y hepática para casos seleccionados con número limitado de lesiones[94]. En conclusión, la supervivencia de los pacientes con metastasectomías pulmonares y hepáticas, ya sea simultáneas o secuenciales, es satisfactoria en casos seleccionados y en absoluto debe considerarse a priori como contraindicación de la cirugía[9-62-124-202-211].

5 - Táctica quirúrgica

En las intervenciones por cirugía hepática se puede comenzar con una videolaparoscopía para exploración y estadificación, para la cual se hace imprescindible contar con el transductor para ecografía translaparoscópica[110]. El abordaje quirúrgico se efectúa habitualmente por **vía abdominal**[22-30-49-55-129-140] y las **incisiones** más utilizadas son: 1) bisubcostal con prolongación mediana en epigastrio (conocida con el nombre de "Mercedes-Benz"); 2) subcostal derecha o izquierda con prolongación mediana (en "jota") propuesta por A Mazziotti[140] y 3) incisión en "jota" pero con prolongación en flanco derecho con curva ascendente divulgada por Makuuchi[133] (Fig. 39)

Excepcionalmente se requiere de una toracotomía[48-49-140]. E. de Santibañes y colaboradores reportan que en 1100 cirugías resectivas hepáticas y 450 hepatectomías totales por trasplante hepático, sólo utilizaron la toracofrenotomía en 3 oportunidades. Cuando se practica la resección hepática en forma simultánea a la resección colónica, se prefiere la incisión mediana xifopubiana por la cual se llevan a cabo las dos resecciones y en caso de ser necesaria la movilización del lóbulo derecho hepático, se agrega una prolongación transversa derecha[50-51-137]. En algunos casos una incisión mediana supraumbilical puede ser suficiente para realizar resecciones de tumores localizados en el lóbulo izquierdo y que no requieran de la completa movilización hepática[175]. La utilización de separadores ortostáticos es imprescindible al realizar el abordaje abdominal[49-55-129-140]. Además cobra mayor importancia cuando se rea-lizan cirugías prolongadas. Una vez liberadas las adherencias abdominales y descartada la enfermedad extrahepática peritoneal, si se detecta alguna adenopatía del pedículo portal por palpación se debe realizar la biopsia por congelación de la misma[23-32-38-59-81]. El vaciamiento ganglionar sistemático en bloc con la pieza de resección no está indicado, ya que no sirve

Tipo	Denominación clásica de la resección	Segmentos involucrados
Mayores	Hepatectomía derecha	5,6,7,8
	Hepatectomía derecha ampliada	1,5,6,7,8
	Hepatectomía izquierda	2,3,4
	Hepatectomía izquierda ampliada	1,2,3,4
	Trisegmentectomía derecha	4,5,6,7,8
	Trisegmentectomía izquierda	2,3,4,5,8
	Hepatectomía media o central	4,5,8
	Hepatectomía transversa	4b,5,6
	Segmentectomías múltiples	más de 3 segmentos
Menores	Bisegmentectomías	2 segmentos contiguos
	Segmentectomías	hasta 2 segmentos
	Metastasectomía	enucleación con margen

Cuadro 6. Clasificación de las resecciones según la nomenclatura clásica.

Fig. 41. Metastasectomía. Técnica "saca corchos" descripta por E. de Santibañes

como valor pronóstico ni tiene efecto terapéutico demostrado[61-109]. Se efectúa siempre la ecografía intraoperatoria (EIO) para luego movilizar el hemihígado correspondiente seccionando los ligamentos respectivos[35-120]. Cuando dicha movilización se vislumbra peligrosa, ya sea por la neovascularización o por el tamaño tumoral, se realiza como primer gesto la sección del epiplón gastrohepático, para tener la posibilidad de efectuar el clampeo del pedículo hepático en caso de accidente hemorrágico[49-55-106-120-129-140]. La EIO puede modificar la táctica previamente planeada al detectar lesiones hepáticas o ganglionares no advertidas con los estudios preoperatorios[32-35-38-160] (Fig. 40) Si existe alguna duda en cuanto a la etiología, con la misma EIO se guía una aguja fina para biopsia[35]. La etapa resectiva debe efectuarse respetando los **principios oncológicos que rigen la cirugía hepática**[56-77-106-120-190]: 1) lograr un margen de seguridad mayor de 10 mm; 2) conservar los pedículos vasculares mayores para futuras resecciones; 3) preservar la integridad vascular y biliar del parénquima remanente y 4) evitar abrir o penetrar la cápsula tumoral. El volumen de hígado a resecar dependerá del tamaño de la metástasis, del número de lesiones y de su relación con el tronco portal y/o sus ramas principales, con las venas suprahepáticas y con la cava inferior. Sería suficiente la resección con un margen de seguridad de 10 mm. Se demostró en trabajos prospectivos que el resecar mayor cantidad de parénquima sano no aumenta los índices de supervivencia ni previene las recidivas[9-68-177]. De tal manera que, las resecciones económicas tienden a preservar los grandes pedículos vasculares y la mayor cantidad de parénquima sano posible, en virtud de poder reoperar los mismos en casos de recidivas[101-120-191-192]. Hay que adecuar las estrategias quirúrgicas para cada caso en particular.

6 - Técnica quirúrgica

Las resecciones hepáticas anatómicas pueden ser clasificadas[30-39-48-49-55-106-127-175]de acuerdo a la cantidad del parénquima extirpado en: a) **Mayores**: 3 o más segmentos contiguos de Couinaud[43] y b) **Menores**: Solo 1 o 2 segmentos. Las **resecciones hepáticas mayores** incluyen las siguientes: 1) segmentectomías múltiples: 3 o más segmentos; 2) hepatectomía derecha: segmentos 5, 6, 7 y 8; 3) hepatectomía izquierda: segmentos 2, 3 y 4; 4) hepatectomía media o central: segmentos 4, 5 y 8; 5) trisegmentectomía derecha: segmentos 4, 5, 6, 7 y 8; 6) trisegmentectomía izquierda: segmentos 2, 3, 4, 5 y 8. Todas pueden incluso denominarse ampliadas si también incluyen la extirpación del segmento 1 (Cuadro 6)[44-55-127-129-182-183-184]. P. Sugarbaker[188], comunica en 1990, una forma de evitar la trisegmentectomía derecha en caso de un tumor ubicado en los segmentos anteriores del hígado, donde realiza la llamada hepatectomía transversa, resecando solo los segmentos 4b, 5 y 6. De esta manera, ahorra una considerable cantidad de parénquima sano (segmentos 4a, 7 y 8)[188] Dentro de las **resecciones hepáticas menores**, la segmentectomía y la bisegmentectomía constituyen las exéresis anatómicas de uno o dos segmentos de Couinaud respectivamente[43-88-175]. Cuando se realiza la resección de segmentos no contiguos de uno o ambos hemihígados, se denomina resección segmentaria combinada. Las MH a diferencia del hepatocarcinoma, no suelen respetar en su crecimiento los límites de dichos segmentos, por lo tanto **con frecuencia las resecciones son no anatómicas** y no puede adecuarse fácilmente la clasificación clásica[105]. J. Strasberg[186] presentó en Brisbane, Australia en 2000, una nueva terminología para la anatomía y las resecciones hepáticas, aprobada previamente por el comité científico de la International Hepato-Pancreato-Biliary Association, para difundirla a nivel mundial entre todos los especialistas en cirugía hepática, con el objetivo de unificar criterios respecto a la nomenclatura[186]. Sin embargo, todavía no ha alcanzado la aceptación deseada.

A partir de la década del 80 cuando H. Bismuth[22] presenta su experiencia inicial con segmentectomías regladas para MH, se pueden apreciar resultados oncológicos equivalentes a las resecciones mayores innecesarias, con morbimortalidad acotada por el descenso de la insuficiencia hepática postoperatoria (ligada al menor volumen de parénquima resecado). Se denomina **metastasectomía** a la re-

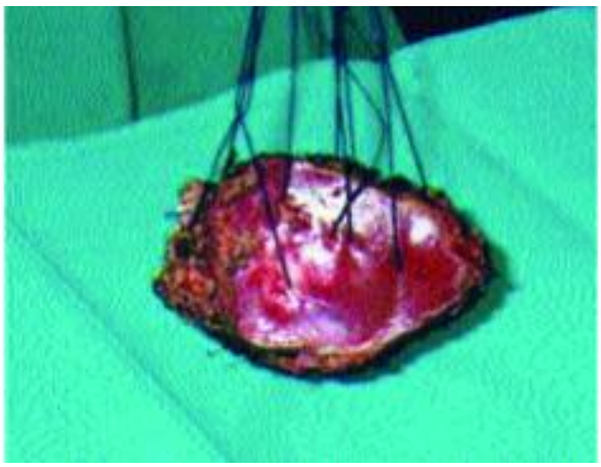

Fig. 42. Metastasectomía. Resección de metástasis hepática con margen de seguridad.

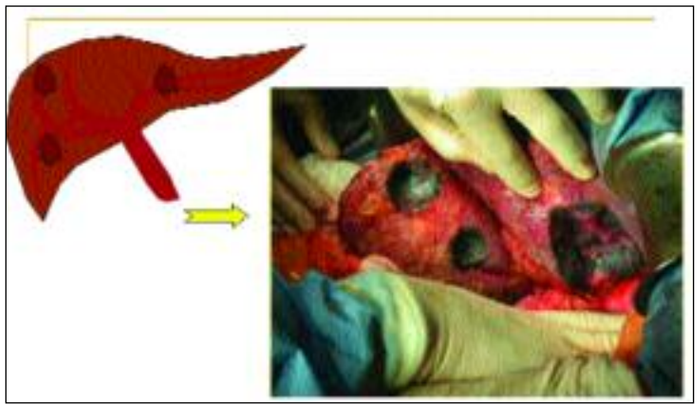

Fig. 43. Metastasectomías múltiples. Resección de varias metástasis hepática con margen de seguridad.

sección en cuña de la MH. Es sinónimo de tumorectomía y habitualmente es no anatómica. Tiene como ventajas la de ahorrar parénquima sano y no comprometido oncológicamente, así como la de evitar la innecesaria ligadura de pedículos vasculares[105-191]. Se practican dichas resecciones con menor número de transfusiones sanguíneas y se acorta el tiempo operatorio con relación a las resecciones anatómicas[31]. E. de Santibañes propuso el nombre de **"técnica de sacacorchos"**, a la resección de la MH con 10 mm de margen de seguridad, la cual consiste en traccionar con puntos por trasfixión hacia el cenit y seccionar el parénquima sano circundante con la técnica depurada habitual (Fig. 41). Dichos puntos deben pasarse desde el tejido sano al tumoral, es decir de la periferia de la metástasis hacia adentro de la misma y si fuera posible dado el tamaño y su relación con pedículos vasculares, los hilos de sutura deben servir de "canasto" a la lesión rodeándola completamente (Fig. 42) Esta técnica quirúrgica es muy útil para el tratamiento de las MH y de otros tumores hepáticos, ya que evita realizar grandes resecciones, ahorra tiempo, asegura márgenes libres de tumor y minimiza el sangrado[31]. Cuando las lesiones son múltiples ya sea uni o bilobares, se puede realizar la **metastasectomía de cada una de las mismas**[104-105](Fig. 43) Si se trata de un número considerable de MH la resección se deno-mina en "en queso Gruyère"[49].

Las pérdidas de sangre durante la resección se evitan con un racional manejo anestésico priorizando el uso de drogas simpaticomiméticas a la infusión de fluidos[27-36]. No debe iniciarse la sección del parénquima hepático si la **presión venosa central no se encuentra por debajo de los 4 cm de agua**[27-36-48-49.] A pesar de los avances registrados con la técnica quirúrgica, la sección del parénquima continúa siendo la etapa más peligrosa durante la resección hepática. La pérdida sanguínea constante y/o el accidente hemorrágico grave, son las causas más frecuentes de mortalidad intraoperatoria[86-172]. El procedimiento del **clampeo del pedículo portal**, conocido con el nombre de **maniobra de Pringle**[157] tiene por objetivo no solo disminuir la pérdida hemática en el momento de la sección parenquimatosa y reducir así el número de transfusiones sanguíneas, sino también poder identificar con claridad las estructuras intra hepáticas, en un campo lo más exangüe posible[15-36-40]. Esta maniobra puede ser permanente, hasta 60 minutos o bien como prefieren la mayoría de los autores, intermitente: 15 minutos de clampeo y 5 de descanso, pudiendo repetir el procedimiento en varias ocasiones[15-49-55-153-175]. Para las segmentectomías hepáticas el cirujano tiene la dificultad para delinear en la operación la anatomía segmentaria de la glándula[197]. El empleo de la ecografía intra operatoria ha sido el medio principal para reconocer las venas suprahepáticas y los aferentes portales[32], pero trasladar la imagen a una incisión en el hígado es una tarea más difícil[28-33-89-197].

Luego que Couinaud[43] y Healey junto a Schroy[95] introdujeran el concepto de segmentación hepática como unidades funcionales, el mismo fue trasladado a la cirugía de la glándula. Los abordajes clásicos descriptos por Lortat Jacob[127] y Ton That Tung[203-204] (extrahepático y transparenquimatoso anterior respectivamente) se emplearon para resecciones de más de dos segmentos del hígado (hepatectomías derecha o izquierda) no considerando en general la posibilidad de aislar los segmentos y preservar parénquima sano. La técnica de Lortat-Jacob requiere una disección demandante del pedículo sin facilitar el aislamiento de los segmentos derechos[28-89]. A su vez las variaciones anatómicas en el mismo incrementan la dificultad del procedimiento y el riesgo de afectar estructuras esenciales[33-89].

El método por digitoclasia de Ton That Tung[203-204] impone una considerable división del parénquima antes de alcanzar los pedículos glissonianos, lo cual es aplicable si se va a efectuar una hepatectomía pero resulta innecesario si se quieren resecar uno o dos segmentos en el hemihígado derecho[89]. En su trabajo original de 1975, T. Starzl[182] al describir la trisegmentectomía derecha (resección de los segmentos 4, 5, 6, 7 y 8) no le asignaba valor a las resecciones segmentarias para lesiones focales cuando la técnica que estaba presentando ofrecía mayor simpleza y baja morbimortalidad[89]. Sin embargo, a partir de



Fig. 44. 1) Anatomía funcional hepática. Pedículo glissoniano derecho. 2) Detalle.

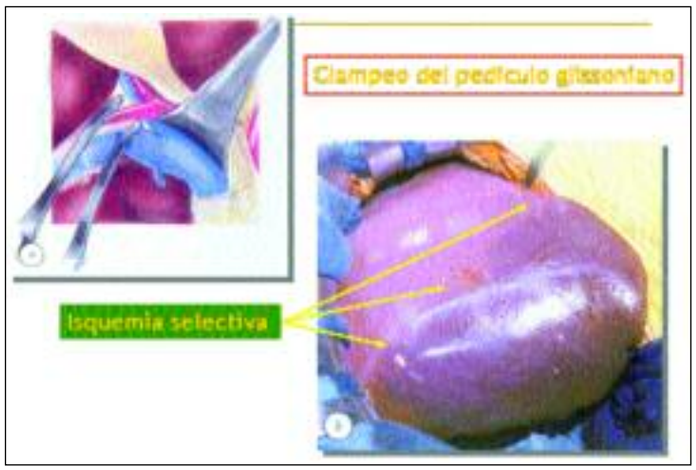

Fig. 45. Clampeo del pedículo glissoniano derecho. Isquemia selectiva del parénquima a resecar.

los años 80 cuando H. Bismuth presentó su experiencia inicial con segmentectomías regladas[22], se pudieron apreciar resultados oncológicos equivalentes y morbimortalidad acotada por la disminución de la insuficiencia hepática postoperatoria, ligada al menor volumen de parénquima resecado[28-89-197]. Simultáneamente, en Japón, M. Makuuchi[132] describió la técnica de la tinción segmentaria al identificar con la ecografía intra operatoria el aferente portal de cada segmento e instilarle por punción dirigida azul de metileno, procedimiento que requiere gran habilidad y experiencia para su ejecución[89-197]. En 1992, B. Launois[121] presentó el abordaje intra hepático posterior que conceptualmente transforma los pedículos glissonianos de su posición intrahepática a extrahepática. De tal manera que, a mediados de la década del 90 para las segmentectomías del hemihígado derecho se comenzó a difundir la utilización de la técnica del **clampeo selectivo de los pedículos glissonianos**[121]. Originada en Francia[22], se practica actualmente en Japón[132] y en otros países europeos[140-176]. En Estados Unidos y en Argentina este procedimiento ha sido incorporado recientemente por algunos cirujanos[28-51-89-111]. La cápsula fibrosa de Glisson[83] además de cubrir toda la superficie de glándula hepática se

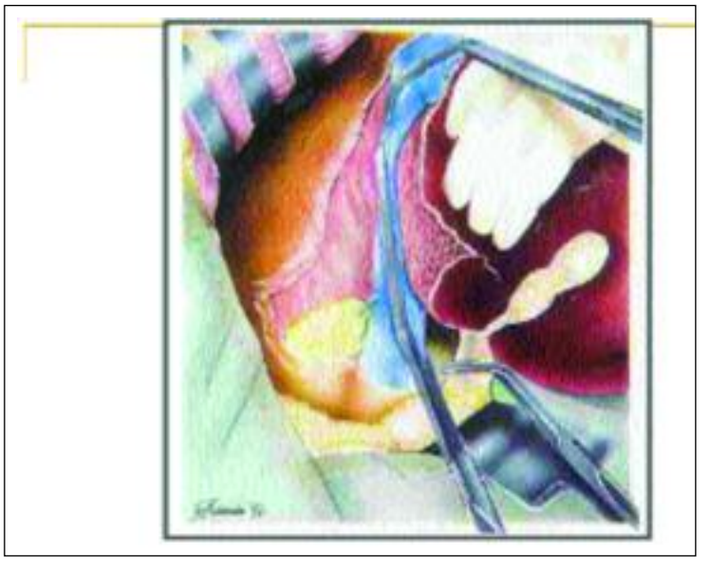

Fig. 46.Exclusión vascular total. Esquema de A. Mazziotti, 1997

extiende rodeando los vasos portales hacia el interior de la misma[45-83]. Se denomina **pedículo glissoniano** al grupo combinado de ramas de la vena porta, la arteria hepática y la vía biliar que transcurren juntas dentro del parénquima hepático, rodeados de una vaina de tejido conectivo, la cual es una extensión de la placa hiliar[140] (Fig. 44) La técnica consiste en disecar la misma por delante y por detrás para realizar el abordaje intra hepático a las respectivas divisiones de la rama derecha de la vena porta: paramediana (o anterior) y lateral (o posterior), para luego al profundizar la disección en el parénquima, acceder a sus ramas secundarias: 5, 8 y 6, 7 respectivamente[121]. De tal manera que, sobre la base del o los segmentos a resecar se ocluyen solamente el o los pedículos correspondientes[33]. Con este clampeo selectivo se obtiene una isquemia que delimita el territorio a resecar y facilita la individualización anatómica de los segmentos, al quedar demarcado el consiguiente cambio de coloración del parénquima[28-33-89-121-140] (Fig. 45) Cuando la cisura de Ganz[74] es evidente se accede con mayor facilidad al pedículo glissoniano posterior derecho y a sus respectivas divisiones[45-74-121]. Ante la presencia de lesiones metastásicas bilobares esta técnica permite preservar parénquima sano y funcionante, evitando clampeos completos del pedículo hepático cuyo impacto sobre la reserva funcional es de difícil predicción[15-16-40-103-120-151]. J. Grondona y R. Bracco comunicaron[89] que en el período 1998 al 2002, sobre 66 resecciones hepáticas derechas consecutivas, efectuaron el control selectivo de los pedículos glissonianos en 15 casos (22.72%), es decir que dichas resecciones se realizaron con el previo abordaje intra hepático de las ramas portales, obteniendo la isquemia selectiva de los pedículos a extirpar[89]. Con este procedimiento se tiene la certeza que el área a resecar corresponde al segmento de Couinaud previamente elegido[89]. Los resultados obtenidos dentro del grupo de pacientes tratados, inducen a continuar con la utilización

Fig. 47. Minucioso control de la hemostasia y bilistasia de la superficie de corte luego de la sección parenquimatosa.

de esta técnica, desde la racionalidad de ajustar la resección hepática al número y tamaño de las lesiones evitando la isquemia innecesaria del parénquima que no será extirpado[28-89].

Por el contrario, hay casos en que las MH infiltran la vena cava inferior o el confluente suprahepático cava. El accidente hemorrágico y/o la embolia gaseosa producido por la lesión de las mismas no puede ser prevenido con la maniobra de Pringle. La resección sola se puede llevar a cabo bajo una **exclusión vascular total (EVT)**[14-122-140-145-147-150.] Este procedimiento ideado por Heaney en 1966 y divulgado por C. Hughet en 1984, consiste en realizar los clampeos del pedículo portal a nivel del hilio y de la vena cava inferior por abajo y arriba del hígado[24-63-102-103] (Fig. 46). De tal manera, se opera en un campo exangüe sin riesgo de sangrado. La EVT incompleta ocasiona accidente por congestión hepática aguda y puede provocar el colapso circulatorio, por lo tanto se debe constatar que no exista ninguna vena drenando entre los 2 clamps que ocluyen la vena cava (adrenal derecha y/o diafragmáticas y/o gástrica izquierda)[14-24-40-63.] Antes de comenzar la resección se debe realizar una prueba de tolerancia al clampeo durante 5 minutos, donde el mantenimiento de la presión arterial media es el factor a evaluar[14-15-40-102]. Se acepta un período de isquemia no mayor a 60 minutos[14-40-103]. Las resecciones hepáticas combinadas se utilizan con el objeto de conservar la mayor cantidad de parénquima hepático viable, siendo vital para pacientes añosos o con escasa reserva funcional[63]. Tiene valor ya que el paciente puede necesitar cirugías iterativas por recurrencia de las MH[191]. En algunas situaciones es importante identificar la <u>vena suprahepática accesoria inferior derecha</u>, la cual está presente en el 20 al 25% de los casos y permitiría en caso de ser necesario, ligar la vena suprahepática derecha y preservar el segmento 6[106-133-176].

El hígado puede seccionarse de diversas formas y dependerá del medio donde se desempeñe el equipo quirúrgico. Desde que Ton That Tung[203-204] describiera la fractura del parénquima con los dedos (digitoclasia), varias técnicas fueron publicadas a tal fin, como la utilización de pinzas de Kelly (kellyclasia) comunicada por H. Bismuth y D. Castaing,[22-24] o la aplicación de la pinza de doble utilidad para ligar en forma sucesiva pequeñas porciones del parénquima según describiera T. Starzl[182], o utilizando el electrobisturí junto a un beniqué angulado en su extremo con un aspirador adosado al mismo según comunicara P. Sugarbaker[189].

El disponer del disector ultrasónico es de inestimable ayuda para la resección de las MH[51-88-122]. La acción de las ondas ultrasónicas fracturan el parénquima hepático denudando las estructuras biliares y vasculares (ramos arteriales y venosos portales y suprahepáticos), las cuales según su diámetro serán coaguladas u ocluidas con clips metálicos o con ligaduras. Así mismo, el disector simultáneamente irriga y aspira el área de sección[122]. Otra ventaja adicional del mismo es que facilita la disección de pedículos vasculares, vía biliar y vena cava inferior, así como la liberación de adherencias de operaciones anteriores, ya que, por acción de las mismas ondas libera y separa a las estructuras nobles del tejido conectivo circundante[49]. J. Grondona y colaboradores[89] comunicaron en 2003 la importancia del disector ultrasónico para efectuar la disección intra hepática de los pedículos glissonianos. Algunos autores de Asia y Europa utilizan el **disector por chorro de agua ("water jet")**, el cual a través de un fino chorro pulveriza y lava del campo al parénquima, preservando las estructuras vasculares y biliares. Una vez terminada la sección parenquimatosa y extirpada la pieza se realiza un minucioso control de la superficie de corte[30-31-49-105-122-129-140] (Fig. 47).

La **hemostasia y la bilistasia** deben ser meticulosas, colocando puntos de sutura por trasfixión en aquellos lugares donde se observe una pérdida[30-105-122]. En ocasiones se puede efectuar una canulación transcística para detectar alguna fuga biliar[105]. Es aconsejable efectuar un último control de la superficie con magnificación. El **coagulador de argón** es un recurso importante en cirugía hepática[16-150-156]. Comunicado por B. Shaw, actúa por deshidratación del tejido, <u>consolidando</u> la hemostasia en la superficie de corte, formando una película por precipitación de proteínas[156]. No penetra más allá de 1 mm haciendo segura su utilización cerca de los pedículos vasculares[156]. Por último, se puede <u>completar</u> la hemostasia y bilistasia con el uso de las llamadas **"colas biológicas"**, que son concentrados de fibrinógeno humano activados por trombina bovina, los cuales al ser vaporizados, crean una película sobre la superficie parenquimatosa[49-148]. También son útiles para recubrir la superficie de las anastomosis biliodigestivas[148].

7 - Complicaciones postoperatorias

La **morbimortalidad** de las resecciones por MH es <u>variable</u>, dependiendo de la magnitud de la cirugía y de las condiciones propias del paciente[16-99]. Los problemas específicos que pueden presentar estos enfermos en el posto-

peratorio inmediato son: 1) transfusiones masivas; 2) hipotermia en el curso de intervenciones prolongadas; 3) trastornos de la coagulación; 4) insuficiencia hepática; 5) hipertensión portal; 6) hemorragias; 7) infecciones; 8) fístulas biliares; 9) insuficiencia renal y síndrome hepatorrenal; 10) embolia gaseosa o tumoral; 11) complicaciones pulmonares mecánicas y/o infecciosas; y 12) alteraciones en el metabolismo de los lípidos y/o de la glucosa. La complicación postoperatoria más temida es la **insuficiencia hepática**, la cual está directamente relacionada a la existencia de un parénquima remanente insuficiente por resecciones masivas de hígado sano[34-67-77-153]. Contribuye a dicha insuficiencia el volumen de sangre perdido durante la intervención. La misma asociada a la infección sigue siendo la principal causa de morbimortalidad luego de la resección de MH[11-101-105-111-145-153].

En la mayoría de los **centros de cirugía hepatobiliopancreática (centros de cirugía HPB)**, se acepta una mortalidad global no mayor al 3% y una morbilidad que oscila entre el 15 y el 45%, dependiendo de la selección de pacientes y la extensión de la resección[11-16-34--67-77-111-145-147-150]. Por el contrario, la mortalidad en centros de bajo volumen de pacientes la misma es muy superior. Así en un estudio realizado en Maryland, dicha mortalidad en un hospital de alto flujo de casos fue del 2.8%, mientras que en un centro de bajo flujo fue del 10.2%. E. de Santibañes y colaboradores efectuaron la resección hepática en 665 pacientes con MH colorrectales entre 1983 y 2000 y comunicaron que la morbilidad fue del 11% (73 pacientes) y la mortalidad del 0.3% (2 casos) Varios factores son los responsables para que en los centros de cirugía HPB se observe una notable mejoría en los resultados: 1) capacitación y entrenamiento de los cirujanos; 2) perfeccionamiento de la técnica quirúrgica, 3) avances registrados en el manejo anestésico; y 4) surgimiento de unidades de terapia intensiva especializadas en la recuperación de pacientes luego de cirugía compleja hepatobiliar[16-34-68-77-145]. Así mismo, el conocimiento preciso de la anatomía hepática, el desarrollo de técnicas conservadoras de parénquima no comprometido y el control de la hemorragia intraoperatoria, han contribuido a la obtención de mejores resultados postoperatorios. Jarnagin y colaboradores[111] publicaron una serie de 1803 pacientes consecutivos con resecciones hepáticas, con una morbilidad global del 45% y una mortalidad operatoria del 3.1%[111]. Además señalaron que los factores de riesgo para el desarrollo de complicaciones postoperatorias en el análisis multivariado fueron: 1) monto de la pérdida de sangre intraoperatoria; 2) número de segmentos resecados; 3) procedimientos biliares asociados; 4) resecciones vasculares; 5) hipoalbuminemia preoperatoria; 6) creatinina sérica elevada; 7) sexo masculino; y 8) condiciones comórbidas asociadas. Resaltaron que los dos primeros fueron además factores independientes de mortalidad[111].

En los centros de cirugía HPB se realizan la mayoría de las cirugías hepáticas con bajo número de transfusiones de sangre y en ocasiones sin administración de las mismas. Cuando un paciente presenta sangrado en el momento de la resección hepática asociado a una marcada coa-gulopatía, usualmente se le administra plasma fresco congelado[12-136-158]. No obstante ello, algunos autores proponen administrarlo en forma profiláctica durante la cirugía de las resecciones mayores para evitar la hemorragia postoperatoria, basándose en la temporaria incapacidad del hígado remanente de sintetizar factores de la coagulación[136]. Otros lo hacen luego de la intervención, sobre la base de los niveles del tiempo de protrombina[73-136-158]. Sin embargo a la fecha no hay un criterio unánime para el uso del plasma fresco congelado y muchos cirujanos no adoptan la conducta de administrarlo en forma sistemática en pacientes con hígado sano[73-136].

Las principales complicaciones de las resecciones hepáticas son: 1) insuficiencia hepática; 2) colecciones abdominales, 3) bilirragias; y 4) complicaciones respiratorias. La **insuficiencia hepática postoperatoria** es una de las complicaciones más severas y se presenta principalmente en los pacientes con enfermedad hepática subyacente o con escaso parénquima remanente sano[212]. Se manifiesta por hiperbilirrubinemia, alteraciones de la coagulación, ascitis y encefalopatía. En general es autolimitada hasta lograrse la regeneración hepática para cubrir las necesidades básicas fisiológicas[153-205]. En los casos más severos se asocia con fallo multiorgánico, sepsis y muerte. La insuficiencia hepática en pacientes con hígado sano es infrecuente, aún en casos de resecciones extendidas. Generalmente es reversible sino existen complicaciones asociadas como las trombosis vasculares o las infecciones[153-166]. El estudio por imágenes de ecografía y tomografía computada permiten determinar con más precisión el volumen de parénquima no tumoral que se resecará y el volumen total del hígado y de esta manera obtener el **índice de resección parenquimatosa**, el cual se obtiene con la fórmula correspondiente[153-205-214]. Se observa un mayor número de complicaciones cuando el parénquima remanente es menor al 25%. Dicho volumen remanente se puede determinar por **volumetría con imágenes** y tiene como ventaja que se realiza en forma independiente del volumen resecado. También se considera al 25% como valor límite[153-205-214]. Con este método se puede evaluar el margen de seguridad de la resección mayor y predecir los casos que necesitarán una embolización portal preoperatoria. Con la experiencia obtenida con los donantes vivos para trasplante hepático, se concluyó que debe existir mínimamente un 0.8% del peso corporal total como parénquima hepático (por ejemplo, un paciente con 70 kilos de peso debe poseer unos 560 gramos de masa hepática sana)[153] Los riesgos de una hepatectomía son mucho más elevados cuando existe una enfermedad en el parénquima hepático, tales como: **cirrosis, fibrosis, esteatosis post quimioterapia, hepatitis crónica y esteatosis hepática difusa**. Estas patologías de-

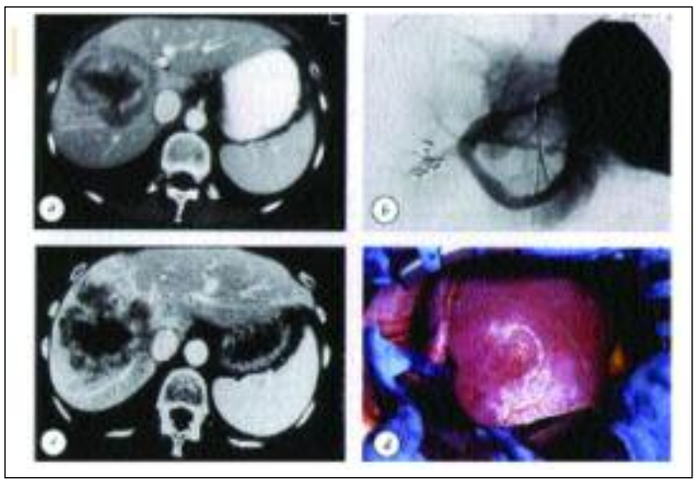

Fig. 48. Secuencia de la embolización portal preoperatoria.a) Tumor gigante en lóbulo der.y segmento lateral izq. pequeño b) embolización portal derecha c) Hipertrofia del segmento por TC d) Foto intra operatoria del mismo A. Mazziotti, 1997

ben diagnosticarse previamente ya que determinan menor reserva hepática y disminución de la capacidad de regeneración postoperatoria[205-214]. Así mismo, ciertos factores pueden alterar dicha regeneración y como consecuencia retardar la misma, como en los casos de infecciones, desnutrición y administración de medicamentos hepatotóxicos. Cuando el parénquima restante es insuficiente o cirrótico aumentan las complicaciones postoperatorias[11-39-55-68-111]. J. Belghiti y colaboradores16 publican en una extensa serie, una mortalidad del 1% en resecciones hepáticas con hígado normal y del 8,7% en cirróticos.

Las **colecciones abdominales** son las complicaciones locales más frecuentes, donde la presencia de una cavidad residual luego de una resección hepática con sangre, bilis y un margen parenquimatoso isquémico, crean las condiciones propicias para el desarrollo de colecciones e infecciones[82-153-198]. La mayoría son resueltas por drenajes percutáneos y solo aquellas con fracasos reiterados de estos procedimientos o con necrosis del parénquima asociada, requerirán abordaje laparoscópico o cirugía abierta[82-153].

Las **bilirragias postoperatorias** son también una complicación frecuente pero en general son de bajo volumen y autolimitadas[153-198-215]. Habitualmente corresponden a canalículos abiertos en la línea de sección parenquimatosa[198]. Las resecciones de más alto riesgo de bilirragias son las del sector anterior derecho, las del caudado y las centrales[153-198-215]. En aquellos casos donde la bilis no drena adecuadamente, se puede constituir una colección biliar (también denominada biloma) que requiera de un drenaje percutáneo para su resolución[82-153-198-215].

Las **complicaciones respiratorias**, son de llamativa frecuencia, ascendiendo a un 20% en importantes series publicadas[153]. La más habitual es el derrame pleural, más común en resecciones hepáticas derechas y solo requieren tratamiento aquellos de gran volumen, siendo el drenaje percutáneo el procedimiento de elección para esta complicación pleura[182]. La neumonía y las atelectasias son de presentación menos frecuente.

VII - TÁCTICAS QUIRÚRGICAS ESPECIALES

1 - Embolización portal preoperatoria:

Se utiliza para aquellos casos con uno o varios tumores hepáticos de diámetro considerable, fundamentalmente del hemihígado derecho y donde la cantidad de parénquima remanente no será suficiente para mantener la función hepática[47-52-64-134]. Con este procedimiento se logra extender la opción de resección RO para algunos pacientes seleccionados[167]. H. Kinoshita y colaboradores[117] en 1986 la publicaron por primera vez y demostraron la manera de obtener la hipertrofia del parénquima hepático contralateral.

La embolización consiste en la oclusión selectiva de un territorio vascular utilizando un agente embólico[47-52-64-117-134-167]. Se realiza generalmente en una sala de angiografía digital, especialmente diseñada para efectuar diagnósticos y tratamientos vasculares, con anestesia local o sedación conciente[75-167]. La técnica consiste en introducir un catéter bajo control ecográfico por vía percutánea transhepática y abordar la rama portal para embolizar sucesivamente cada una de sus ramas segmentarias[47-52-64-75-167] (Fig. 48).

Los agentes embólicos más utilizados en el hígado son el **espongostán**, las **micropartículas**, los **espirales metálicos ("coils")** y el **cianocrilato**[75-82-167]. Cada uno de ellos tiene sus indicaciones especificas de acuerdo al objetivo terapéutico y a la angioarquitectura de la lesión a tratar. El espongostán es una gelatina reabsorbible disponible en placas, lo que permite calibrar el tamaño del émbolo para ocluir arterias, arteriolas o vasos capilares. Este material se reabsorbe entre 1 a 3 semanas aunque existe cierta variabilidad individual[75-82-167]. Las micropartículas son elementos no reabsorbibles, calibrados en micrones cuyo objetivo es ocluir vasos capilares. Los espirales metálicos se utilizan según su tamaño para ocluir arterias o venas como si fuese una ligadura endovascular[75-167]. El cianocrilato es un líquido adhesivo que se polimeriza rápidamente en contacto con los protones, como los que existen normalmente en la sangre o en el medio de contraste iodado. Es un excelente material de embolización, aunque no es de fácil manejo y requiere un operador experimentado para su utilización[75-82-167]. Durante la regeneración hepática varios factores de crecimiento se ponen en juego, entre ellos el de crecimiento hepatocítico (HGF) y el de transformación de crecimiento alfa (aTGF)[214] Dichos factores también favorecen la fase de proliferación celular tumoral de la cascada metastásica[72-87-179]. D. Elias y colaboradores[60] comunicaron en 1999, una serie de pacientes resecados por MH, con una supervivencia global a 5 años del 31% y señalaron que en el grupo que previamente recibió embolización portal la misma fue del 28.6%. Destacan así mismo, la aceleración del crecimiento de las me-

Fig. 49. Resección de metástasis hepática por videolaparoscopía. 1) Tumor hepático. 2) Ecografía translaparoscópica 3) Ubicación de los trocars.4) Pieza 5) Márgenes de seguridad adecuados.

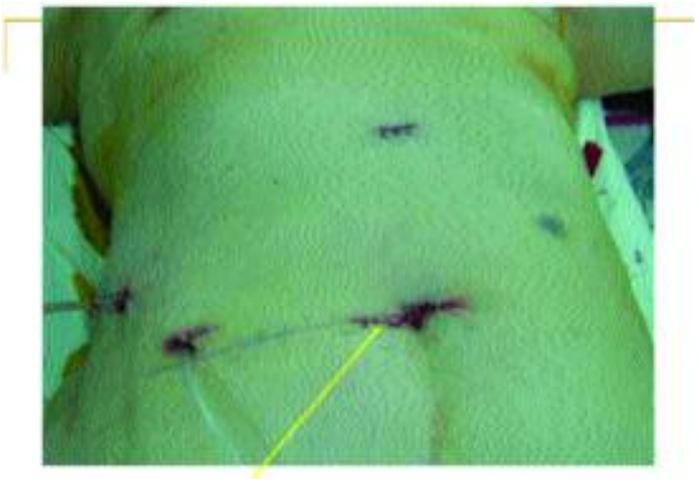

Fig. 50. Resección de metástasis hepática por videolaparoscopía. Se señala la pequeña prolongación en ombligo para extirpar la pieza.

tástasis en el hemihígado izquierdo, luego de la embolización portal derecha[60]. Por lo tanto, es importante constatar que en el parénquima a hipertrofiar no exista una MH, ya que la misma crecerá casi 15 veces más rápido luego de la embolización del hemihígado contralateral[60-64-179].

En ciertos casos, durante la estadificación intraoperatoria, puede decidirse la necesidad de hipertrofiar un hemihígado remanente y se podrá efectuar entonces la **oclusión portal intrao-peratoria**[52]. La misma se puede llevar a cabo por **ligadura** del tronco portal correspondiente o por **embolización** a través de la vena mesentérica inferior, por la cual se accede fácilmente al tronco portal. E. de Santibañes y colaboradores[52], comunicaron en el 2003, que sobre 179 resecciones hepáticas mayores consecutivas, en el período 1999-2002, en 18 casos realizaron oclusiones portales, de las cuales 9 fueron por MH y todas pudieron ser resecadas sin mortalidad. En conclusión, la oclusión portal permitirá extirpar lesiones que previamente no eran resecables, estando justificado su empleo dado los buenos resultados en términos de supervivencia. En general, luego de 4 a 6 semanas de producida la oclusión portal, el paciente podría ser sometido a la resección hepática[47-52-64-134-167-179].

2 - Resección hepática en dos tiempos

La misma consiste en realizar la **resección de las MH en 2 cirugías sucesivas**[4-111]. Se plantea esta táctica cuando el compromiso del hígado es importante, ya sea por tamaño, número o distribución de las lesiones[16-34-77-111]. En un **primer tiempo** se procede a resecar una o varias lesiones, pudiendo agregar algún otro procedimiento: 1) oclusión portal (embolización o ligadura quirúrgicas); 2) ablación de una o más lesiones por radiofrecuencia o por criocirugía; y 3) colocación de catéter en arteria hepática para quimioterapia regional. En general se trata de resecar en el primer tiempo la lesión predominante, es decir efectuar la llamada **citorreducción**. Se deja para una **segunda cirugía** una o varias lesiones para resecar. En ocasiones se espera el crecimiento del parénquima remante sano, en otras oportunidades se aguarda un intervalo de tiempo mientras se agregan tratamientos adyuvantes sistémicos o regionales.

En casos seleccionados de MH sincrónicas bilobares se podría efectuar la cirugía simultánea del primario colorrectal y el primer tiempo de la resección hepática[50-51-137].

3 - Cirugía videolaparoscópica

Es invalorable la ayuda que la **videolaparoscopía (VL)** brinda para los casos de duda diagnóstica de una masa hepática, incluso con la posibilidad de realizar biopsias dirigidas[20]. También se utiliza para la estadificación intra operatoria antes de emprender la cirugía resectiva[80]. En ciertos casos, es útil para efectuar procedimientos terapéuticos como la oclusión portal, que puede realizarse por embolización de la vena mesentérica inferior o por ligadura de un tronco de la vena porta. Promediando los años 90, varios autores comunicaron factibilidad de **efectuar con la VL la resección de MH**[20-37-80-84-125-200]. Básicamente se eligen los casos con una o dos lesiones subcapsulares, ubicadas en los segmentos 2, 3, 4b, 5 y 6 del hígado que son los más accesibles para la VL. L. Biertho y M. Gagner[20] publicaron una revisión de la literatura entre 1991 y 2000 sobre 186 resecciones hepáticas por VL, de las cuales 102 fueron por tumores malignos y concluyeron que la morbimortalidad es semejante a la cirugía abierta[20]. El requisito fundamental es que el equipo quirúrgico tenga **entrenamiento tanto en cirugía hepática como en VL compleja** y así poder reproducir las maniobras de la cirugía abierta. J. Gigot y colaboradores[84] comunicaron en 2002, el resultado de un estudio europeo multicéntrico sobre 37 resecciones de tumores malignos por VL, de los cuales 27 eran MH y observaron que en el 30% no se había podido respetar el margen de seguridad,

Fig. 51. Resección de metástasis hepática por videolaparoscopía. Procedimiento mano asistida.

de tal manera que el método no resultó oncológicamente válido en casi un tercio de estos casos[84]. Por lo tanto, en principio se debe disponer de un transductor para ecografía translaparoscópica intraoperatoria que permite además de efectuar la correcta estadificación, poder delimitar el tumor y calcular el margen de seguridad de 10 mm, demarcando la cápsula con el electro bisturí para guiar así la sección parenquimatosa[20-37-80-125] (Fig. 49)

La operación más efectuada por VL para las MH es la metastasectomía y habitualmente de lesiones no mayores de 6 cm, extirpadas en bolsa a través de una prolongación lateral de la incisión umbilical o de otra complementaria[20-80-94-200] (Fig. 50). Sin embargo, D. Cherqui y colaboradores[37], comunicaron en el 2003, resecciones de los segmentos 2 y 3 por MH, sin mortalidad. Se debe disponer para la sección parenquimatosa de un disector ultrasónico con dispositivo para VL, o en su defecto un bisturí armónico con tijera de 5 mm[37-80-125]. Previamente, se diseca el pedículo portal para una eventual maniobra de Pringle por VL. Cuando se deba ligar un tronco portal o una vena suprahepática es necesario disponer de instrumental para sutura mecánica translaparoscópica.

En series iniciales publicadas recientemente destacan que con la VL, tanto los tiempos de clampeo como el operatorio son mayores que con la cirugía abierta, pero se observa menor pérdida de sangre intraoperatoria y por ende las resecciones se realizan en general sin transfusiones sanguíneas[20-37-80-84-125-200]. Además, señalan que tanto la morbimortalidad postoperatoria como el tiempo de internación son semejantes a las cirugías realizadas en forma abierta. Concluyen que el mayor beneficio de la resección de MH por VL radica en lograr para el paciente las ventajas generales de la cirugía mini invasiva[20-37-80-84-125]. K. Teramoto y colaboradores[200] publicaron en 2002, una serie de resecciones hepáticas realizadas con el **procedimiento mano asistida ("hand-assisted")**, efectuando una incisión de 7,5 cm hacia la derecha del ombligo o en hipocondrio derecho a fin de instalar el dispositivo correspondiente, el cual consiste en un disco semirígido descartable que facilita el acceso de la mano en las cirugías laparoscópicas[200]. Conformado por un anillo inferior flexible y otros dos anillos superiores rígidos contra rotantes con sistema de fijación tipo cremallera, tiene una válvula de cierre tipo diafragma que evita la pérdida del neumoperitoneo y otorga libre movimiento a la mano del cirujano[200]. Con este sistema se logran varios objetivos entre los cuales se destacan: 1) reemplazo de la palpación instrumental por la manual de las estructuras intra abdominales; 2) exposición del lugar de sección; 3) control digital de eventuales sangrados; y 4) facilidad para extirpar la pieza quirúrgica. Destacan así mismo, que este procedimiento no disminuiría los beneficios de la cirugía mini invasiva[200] (Fig. 51).

4 - Hepatectomía derecha sin movilización previa

La completa movilización del hemihígado derecho previo a la sección parenquimatosa **(SP)** es considerada como una maniobra básica para efectuar una hepatectomía derecha **(HD)**[22-30-44-55-129-140-175]. Sin embargo, K. Ozawa[151] en 1990, describió por primera vez una HD sin dicha movilización[151]. E. Lai y colaboradores[119] en 1996, le dieron impulso a esta modalidad y reportaron el **abordaje anterior para la HD**, con la particularidad de realizar la SP desde la superficie anterior hacia el plano de la vena cava inferior **(VCI)** retrohepática, sin realizar previamente la movilización correspondiente[128]. Se destaca este procedimiento en casos de grandes tumores hepáticos con invasión del diafragma, donde la dicha movilización resulta más compleja[13-17-119-128-151]. Este abordaje tiene 2 ventajas importantes: 1) reduce el riesgo de diseminación de las células tumorales a la circulación por compresión del parénquima y 2) elimina la rotación del lóbulo derecho, evitando las alteraciones de flujo sanguíneo de entrada y/o salida del hígado remanente[13-17-119-128-151].

C. Liu y colaboradores[126] publicaron en 2000, un estudio retrospectivo entre 106 casos de HD convencional con otros 54 pacientes a los que les realizaron la HD con la técnica del abordaje anterior sin movilización, donde este último grupo tuvo una significativa menor cantidad de pérdida de sangre como de transfusiones recibidas[126]. Destacan también la disminución de metástasis pulmonares así como mejor supervivencia a 5 años[126]. Ahora bien, basados en que con esta técnica puede resultar difícil controlar una hemorragia en el plano profundo parenquimatoso, J. Belghiti y colaboradores[17] en 2001, propusieron una nueva variante para el abordaje anterior denominada **"maniobra del hígado colgante" ("liver hanging maneuver")**. La misma consiste en pasar una cinta entre el parénquima hepático y la cara anterior de la VCI, con el objetivo de traccionar hacia arriba al hígado[17]. El procedimiento comienza con una ecografía

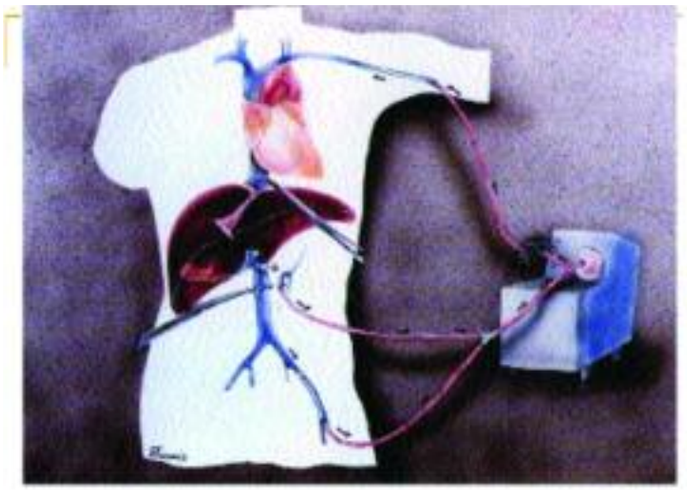

Fig. 52. Cirugía extrema no convencional. By-pass veno venoso.

intra operatoria para descartar el contacto entre el tumor y la VCI. Seguidamente, se diseca el espacio entre las venas suprahepáticas **(VSH)** derecha y media, 2 cm hacia abajo. Teniendo en cuenta que existe 1 cm. de espacio avascular entre el parénquima y la VCI y que los puntos de entrada de las venas retrohepáticas se encuentran a la derecha de misma, se procede a pasar un clamp vascular de ramas largas desde el hilio hepático, comenzando a nivel del plano posterior al caudado y a la izquierda de la VSH inferior derecha (si la misma está presente), se continua luego progresando cranealmente con sumo cuidado por el plano medio de la VCI, hasta el espacio previamente disecado entre las VSH derecha y media. Por último, la cinta es pasada alrededor del parénquima hepático[17]. La tracción hacia arriba del hígado tiene 3 ventajas: 1) permite seguir en forma directa el plano de sección; 2) facilita la exposición en caso de sangrado; y 3) aplica una tracción hacia la izquierda que abre el plano de transección para visualizar el tronco de la VSH media. Cuando se completó la SP y se ligaron la VSH y el pedículo portal derechos, se efectúa la movilización del hemihígado para extirparlo en forma completa. J. Belghiti y colaboradores[17] reportaron en 2001 que, sobre 32 hepatectomías derechas consecutivas con la maniobra del hígado colgante, solo tuvieron 2 hemorragias retrohepáticas en el inicio de la experiencia, que se controlaron espontáneamente con maniobras de compresión del parénquima[17].

5 - Cirugía extrema no convencional

Cuando la resección de una MH debe realizarse bajo exclusión vascular total, pero el paciente no tolera el clampeo, existe la posibilidad de realizar un **"by-pass veno venoso"**. El mismo consiste en colocar sendas cánulas en vena iliaca y tronco portal, para dirigir la sangre sistémica y esplácnica respectivamente hacia una bomba venosa extracorpórea, que a su vez deriva la misma a la vena cava superior a través de una tercera cánula insertada en la vena axilar homolateral (Fig. 52) Permite exclusiones con tiempos de isquemia de 4 a 6 horas[91-93]. En circunstancias de excepción y ante el fracaso de los métodos convencionales se puede realizar la **técnica de perfusión "in vivo"**, descripta por Fortner[69]. Posteriormente, Pichlmayr[155] en 1990, publicó una opción denominada **"resección ex situ, ex vivo"**, la cual consiste en extraer totalmente el hígado y realizar la resección en cirugía de banco, para luego efectuar el autotransplante con las correspondientes anastomosis. Esta técnica es compleja pues requiere la división y reconstrucción del pedículo hepático. Hannoun[92] en 1991, describió una modificación de la misma denominada **"resección in vivo, ex situ"**, donde se evita la división de dicho pedículo. El hígado es enfriado perfundiendo la vena porta y posteriormente se coloca al enfermo en by-pass veno venoso antes de iniciar la resección[92-93].

El trasplante hepático no tiene indicación para el tratamiento de las MH colorrectales.

VIII - TRATAMIENTOS LOCALES

Son aquellas terapéuticas tendientes a tratar de controlar las MH en forma local. Se dividen en 2 grupos: 1) Procedimientos endovasculares 2) Técnicas de ablación tumoral.

1 - Procedimientos endovasculares

La racionalidad de esta terapéutica endovascular se basa en el doble aporte sanguíneo hepático: la arteria hepática y la vena porta[21]. Efectivamente el sistema portal aporta el 70% del flujo sanguíneo hepático, el 50% del oxigeno y la mayoría de los factores hepatotróficos. La arteria hepática, si bien aporta el 50% del oxigeno restante, irriga fundamentalmente la vía biliar[30-45-113]. El hígado sano comparte con el pulmón la particularidad hemodinámica de un sistema arterial con un rol funcional menor comparado con el sistema venoso aferente. En los tumores hepáticos en cambio, la vascularización principal tumoral proviene del sistema arterial[115]. Es por este doble sistema vascular aferente que el hígado es un órgano con una alta tolerancia a la isquemia, pudiendo entonces realizarse tratamientos antitumorales agresivos por vía arterial con poca repercusión funcional del tejido hepático sano[75].

Los procedimientos endovasculares más frecuentemente utilizados en patología oncológica hepática son: 1) embolización portal; 2) quimioterapia regional intra arterial; 3) quimioembolización arterial; y 4) radioterapia endoluminal. A continuación en este capítulo se comentarán los alcances de: a) quimioterapia regional intra arterial y b) quimioembolización arterial.

<u>a) Quimioterapia regional intra arterial:</u>

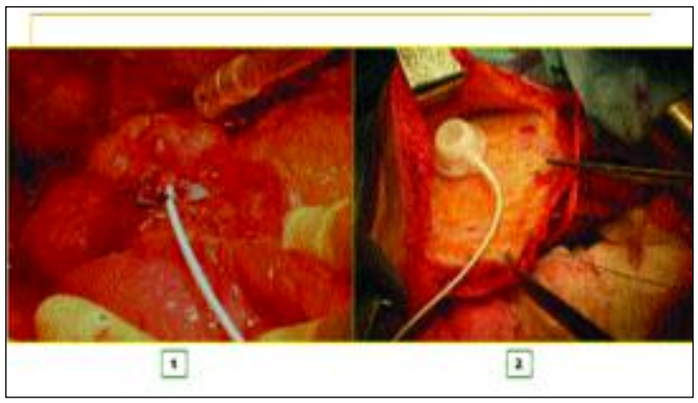

Fig. 53. Colocación de dispositivo para quimioterapia intra arterial: 1) Catéter en la arteria gastroduodenal. 2) Ubicación del reservorio a nivel subcutáneo.

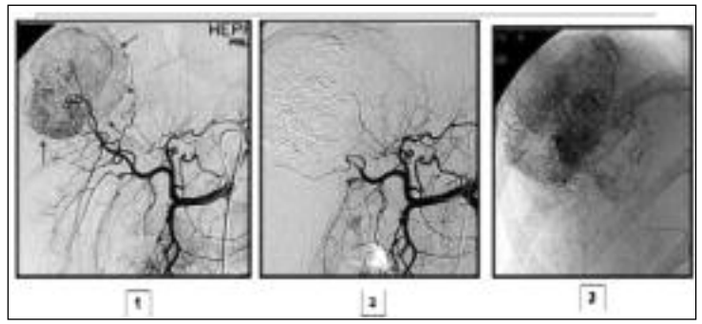

Fig. 54. Quimioembolización arterial 1) Angiografía hepática muestra metástasis hepática (flechas) 2) Control post quimioembolización demuestra una devascularización tumoral y la permeabilidad de las arterias al higado sano y a territorios extrahepáticos. 3) Rx simple muestra el tumor, asi como los vasos arteriales y portales con contacto tumoral, bien impregnados con la mezcla antiblástica.

En pacientes con MH confinadas al hígado e irresecables, la probabilidad de prolongar la supervivencia o paliación es muy remota. La respuesta tumoral con terapias convencionales de citostáticos por vía sistémica muestra respuestas tumorales entre el 18-28%[21-154]. Por dicha razón, el objetivo final de la mayoría de los estudios en curso, es retrotraer la enfermedad hepática a un estadio inferior ("down staging") y así poder extirpar las metástasis por medio de la cirugía; única terapéutica actual con posibilidades de curación de estos enfermos[4]. Este objetivo puede lograrse con la quimioterapia regional intra arterial (QRIA) con infusión de citostáticos a través de la arteria hepática, ya sea en forma continua o **bajo la modalidad de la crono quimioterapia**, la cual se basa en que la concentración plasmática de las drogas responderían a un ritmo circadiano, a pesar de ser infundidas en forma continua[3-4-25-178]. Se utilizan generalmente Oxaliplatino, 5-fluorouracilo y ácido folínico[25]. Algunos investigadores recurren a modernas drogas como el CTP11 (irinotecán)[21-116]. El uso de la QRIA para tratar metástasis irresecables de cáncer colorrectal, data de 1950. Históricamente las drogas se infundieron en el hígado por medio de catéteres introducidos con las técnicas de angiografía desarrolladas por Seldinger, luego con catéteres implantables a través de la pared abdominal, y últimamente con reservorios[53-114-154]. La variante más utilizada es la colocación por cirugía abierta de un catéter en la arteria gastroduodenal y de un reservorio en el tejido subcutáneo de la pared con apoyo sobre la costilla[115] (Fig. 53) Otros autores lo implantan por videolaparoscopía[154]. La utilización de la QRIA demostró la factibilidad del método, pero se asoció con un alto número de complicaciones[53].

El uso de <u>bombas de implante definitivo</u>, desarrolladas en un principio para administrar insulina en pacientes diabéticos ha disminuido el número de complicaciones y permite preservar la permeabilidad de la arteria hepática por más tiempo. Funcionan con presión a vapor que proviene de un derivado de fluorocarbono contenido en un reservorio sellado. Un flujo constante con energía inagotable es la base de su eficacia[53-115-116].

La racionalidad para el uso de la QRIA se sustenta en diferentes observaciones: 1) como la mayoría de los tumores tienen una irrigación preponderantemente arterial, dirigiendo una infusión regional de citostáticos a través de la arteria hepática se expondrá a la célula maligna a altas dosis de las drogas, mientras se protege al resto de parénquima sano[21-43-113]; 2) la prolongada exposición a la infusión continua de derivados de la Pyrimidina (fluorouracilo y floxuridina), que son dependientes del reciclaje celular, lleva a incrementar su respuesta[21-25]; 3) la fluoxouridina (FUDR) marcada con radioactividad es encontrada en las mismas concentraciones en el parénquima normal y en las MH cuando se infunde por vía portal, mientras que cuando se lo hace por vía arterial se concentra 15 veces más en dichas MH. Además, la concentración del citostático en las mismas es 400 veces mayor que luego de la infusión sistémica[21-53-113-114] y 4) la fluoxouridina es un metabolito activo del 5-fluorouracilo (5-FU) que tiene la ventaja de ser rápidamente metabolizado, con un porcentaje de extracción en su primer pasada por el hígado entre el 94% y el 99%, lo cual previene su toxicidad sistémica[21-25]. En la República Argentina esta droga no se comercializa, lo cual sumada al alto costo de las bombas de infusión, hace que no exista experiencia local en su empleo[53].

La <u>QRIA puede ser utilizada en</u>: 1) adyuvancia en resecciones curativas RO; 2) asociada a resecciones con factores pronósticos adversos: margen insuficiente, número, tamaño, bilateralidad o enfermedad extrahepática; 3) tumores gigantes irresecables; 4) MH múltiples no resecadas y 5) neoadyuvancia para disminuir el estadio tumoral de lesiones irresecables. Los estudios controlados que comparan la eficacia de la quimioterapia sistémica versus la QRIA se iniciaron hace 20 años[113]. La mayoría de los pacientes tenían enfermedad irresecable y eran agrupados de acuerdo a la cantidad de parénquima hepático comprometido. Se demostraron efectos beneficiosos de la QRIA adyuvante luego de resecciones hepáticas curativas por MH de cáncer colorrectal[3-4]. Otros ensayos clínicos han comunicado una reducción en la recurrencia he-pática con un aumento significativo de la supervivencia en

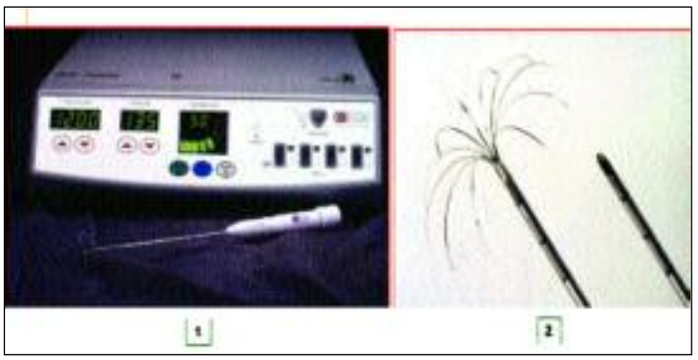

Fig. 55. Ablación de metástasis hepáticas por radiofrecuencia. 1) Generador 2) Agujas para aplicación de radiofrecuencia.

pacientes que recibieron adyuvancia por QRIA, luego de una cirugía curativa de metástasis del mismo origen. La mayoría de las publicaciones muestran una alta tasa de complicaciones relacionadas con la QRIA[53]. En aquellos casos en que se implantó una bomba de infusión en lugar de un reservorio para la administración de las drogas, la incidencia de complicaciones descendió al 10%. El manejo posterior de esta modalidad terapéutica requiere un compromiso indiscutible del grupo médico tratante: cirujanos, oncólogos, radiólogos intervencionistas y también del personal de enfermería, para así mejorar los resultados oncológicos y disminuir las complicaciones de su uso.

b) Quimioembolización arterial:

La quimioembolización combina la aplicación intra arterial de las drogas antitumorales con la embolización tumoral selectiva. Esta aplicación local permite mayor concentración de las drogas en el tumor y la embolización al ocluir el flujo arterial, tiene un efecto citotóxico directo por isquemia[53-75].

La quimioterapia intra arterial permite aumentar 20 veces la concentración local de la droga comparativamente a su administración sistémica y así mismo la embolización triplica estos efectos[53-113]. Las respuestas en el tratamiento de las metástasis colorrectales son variables, muy relacionadas a la vascularización tumoral y suele utilizarse solo en situaciones particulares ante el fracaso de otros terapéuticas. Sus mejores resultados se obtienen en el hepatocarcinoma y las metástasis de tumores neuroendocrinos[75]. Se realiza con anestesia local o sedación conciente y por punción percutánea habitualmente en la arteria femoral[75]. Se utiliza **Lipiodol** que es un émbolo graso que enlentece transitoriamente el flujo sanguíneo aumentando el tiempo de contacto entre las drogas y las células malignas. Tiene selectividad por las arterias neoplásicas actuando como un factor de vectorización y fijación tumoral, reflejado por la obtención de una concentración cuatro veces mayor, en el tejido neoplásico que en el hígado sano[75]. La quimioembolización no es un tratamiento inocuo, presentando efectos adversos y complicaciones en un numero reducido de pacientes. Luego del mismo suelen tener dolor abdominal, hipertermia, elevación de las enzimas hepáticas y leucocitosis como respuesta inflamatoria al tratamiento, denominándose **síndrome post embolización**.

Complicaciones relatadas en la literatura como colecistitis, pancreatitis, infarto esplénico, úlceras o hemorragias gastroduodenales, ocurren por infusión o embolización de territorios extrahepáticos y son evitadas con un buen conocimiento de la hemo-dinamia y la anatomía funcional hepática. La vasculitis ocurre en un 15% de los pacientes y habitualmente obedece a una lesión endotelial como consecuencia de la toxicidad del citostático[53]. Puede ser un tratamiento que se realice secuencialmente, con sesiones terapéuticas separadas por intervalos de 30 a 60 días y cuyo número dependerá de: 1) respuesta tumoral; 2) tolerancia al procedimiento; 3) sintomatología del paciente; y 4) estabilidad o recidiva morfológica.

2 - Técnicas de ablación tumoral

Los abordajes intersticiales descriptos para lograr la destrucción local de las MH son[2-54]: 1) alcoholización; 2) criocirugía; 3) radiofrecuencia; 4) Láser; 5) micro ondas; 6) radiación focal externa o con implantes.

En este capítulo solo se hará referencia a la termoablación por radiofrecuencia.

Termoablación por radiofrecuencia (TRF):

La TRF consiste en la destrucción de tumores hepáticos in situ por coagulación térmica y desnaturalización proteica. La energía por radiofrecuencia se emite por un generador y fluye a través de un electrodo cuya punta termina en un haz de filamentos (de 4 a 9) (Fig. 55). Los iones de los tejidos intentan seguir los cambios de dirección de la corriente alterna y se produce una **"agitación iónica"**. De esta manera, se genera calor por fricción y aumenta la temperatura de los tejidos, lo cual lleva que tanto el agua intra como extracelular sean conducidas hacia fuera de los tejidos, ocasionando la necrosis por coagulación[54]. Sobre la base que las MH no resisten más de 42ºC y los tejidos normales soportan algo más que 60ºC es que a partir de 1990, dos grupos independientes de investigadores encabezados por S. Rossi[170] y J. Mc Gahan[142] introdujeran el concepto de TRF para tumores hepáticos, guiados por ecografía y utilizando agujas con filamentos como electrodos[142-170].

La TRF puede ser aplicada por vía percutánea, por videolaparoscopía o a través de una laparotomía. Cada abordaje tiene ventajas y desventajas[46-54-131-174-194.] 1) vía percutánea: su indicación fundamental son los casos de 1 a 3 MH subcapsulares, alejadas de los pedículos vasculares y de la vía biliar[2-131]. Sus desventajas radican en la dificultad

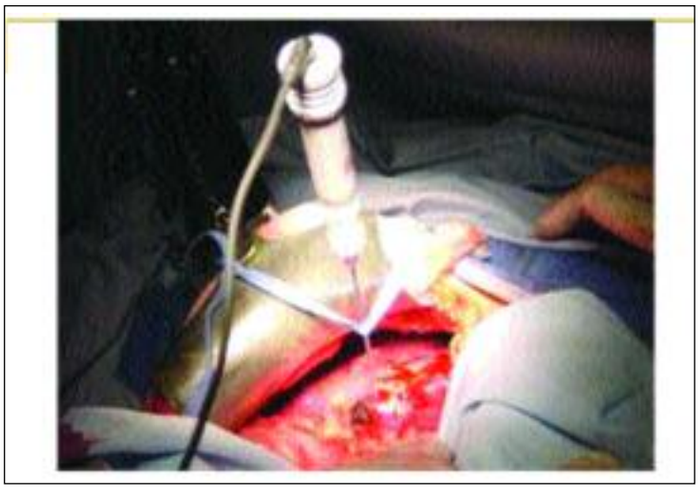

Fig. 56. Ablación por radiofrecuencia. Foto intra operatoria con agujas implantada en metástasis hepática.

Fig. 57. Ecografía intra operatoria. Control postablación por radiofrecuencia. Observando las clásicas "micro burbujas" .

para hacer blanco en las lesiones y la mayor posibilidad de recurrencias locales. Las complicaciones más temidas son las injurias viscerales inadvertidas y los implantes neoplásicos en el trayecto. Sin embargo, C. Scaife y colaboradores[174] reportan que sobre 200 TRF percutáneas tuvieron 0% de dichos implantes, manteniendo alta la temperatura del electrodo al extraerlo por el trayecto[174]; 2) videolaparoscopía: dispone de los beneficios de la cirugía mini invasiva y el inconveniente de las adherencias por cirugías o procedimientos previos[46-194]. Se recomienda intentar esta vía solamente si se dispone del nuevo generador de 150 W y el electrodo de 5 cm (9 filamentos)[46-131-194] y 3) cirugía abierta: optimiza la posibilidad de diagnosticar MH y enfermedad extrahepática no detectadas previamente. Las lesiones de cualquier localización pueden ser tratadas, incluso aquellas en contacto con el diafragma. La aplicación de la aguja se realiza con máxima precisión y se puede agregar a estas maniobras el clampeo del pedículo hepático (aunque ya se está efectuando este procedimiento por vías percutánea y videolaparoscópica)[46-82-131]. Es más fácil, tratar lesiones múltiples y **combinar la TRF con cirugía resectiva del parénquima hepático** para lograr mayor citoreducción[3].

La desventaja de la cirugía abierta es que se necesita de anestesia general y de una incisión abdominal[131]. La técnica de TRF consiste en la inserción de la aguja con los electrodos, preferentemente la de 5 cm (9 filamentos), dentro del tumor (Fig. 56). Se debe tratar que el anillo de TRF exceda en más de 1 cm el perímetro de la lesión para obtener márgenes adecuados (5 a 10 mm). En gene-ral el diámetro de la esfera de ablación debe ser 20 mm más grande que el tumor para conseguir 10 mm de margen. Con MH menores a 5 cm de diámetro se puede realizar un solo ciclo de ablación. Pero si la lesión es mayor deberán efectuarse 2 a 4 ciclos con **técnica de superposición**. El monitoreo de la TRF se realiza por la ecografía intra operatoria, por la cual se puede observar el fenómeno de disolución del nitrógeno de los tejidos ablacionados[112]. Al aumentar la temperatura disminuye la solubilidad y se forman las características "micro burbujas"(Fig. 57) El ecodoppler color intra operatorio es útil si el tumor tenía flujo color previo, ya que se puede constatar la "desvascularización" dentro del área de ablación[112]. Las indicaciones de la TRF para MH son:

1) pacientes con alto riesgo quirúrgico utilizando preferentemente la vía percutánea;

2) citoreducción en combinación con otros métodos: cirugía, quimioterapia regional o sistémica[3-112-130];

3) tumores pequeños y centrales; y

4) recurrencias hepáticas, especialmente las posteriores a TRF[130-174]. Se recomienda aplicar el método cuando existen **hasta 4 lesiones con un diámetro no mayor de 4 cm**.[54] Se aconseja no utilizarlo si la MH se encuentra adyacente a los pedículos vasculares y/o biliares[54-112]. El seguimiento debe realizarse con controles a los 2, 4, 8, y 12 meses luego del procedimiento, con examen clínico, estudios por imágenes y marcadores tumorales. El PET scan muestra la máxima sensibilidad[163]. La evaluación de los estudios luego de aplicada la TRF no es fácil y muchos de ellos pueden ser mal interpretadas[112]. La imagen típica de control sin recidiva en la TC, está dada por un área hipodensa sin captación del contraste en su interior o en la periferia. Comparada con la resección quirúrgica, la TRF tiene menos morbimortalidad, preserva más parénquima sano y es menos costosa[130-174]. Se destaca que las complicaciones mayores no superan el 2% de los casos[174] y serían: 1) injurias de tejidos vecinos (estómago, colon, diafragma); 2) fístula y estenosis biliares; 3) hemorragia grave durante el procedimiento; y 4) trombosis portal. Las complicaciones menores oscilan del 6 al 8%[174] y las más observadas son: 1) dolor postoperatorio; 2) bilirragia; y 3) absceso de herida. De todas maneras la cirugía resectiva de las MH continúa siendo el único procedimiento en el cual se ha probado

Fig. 58. Recurrencia de metástasis hepáticas. Foto intra operatoria: adherencias al parénquima de neofoermación (flechas)

la capacidad de curar dichos enfermos[3-4]. No existe en la actualidad información que demuestre que alguna forma de terapia no resectiva confiera una supervivencia prolongada en pacientes con MH[54]. Hasta que no se pruebe en un estudio randomizado la efectividad de la TRF, la resección quirúrgica es el procedimiento de elección.

IX- SITUACIONES PARTICULARES

1 - Pacientes con metástasis hepáticas múltiples

El principio básico consiste en la resección RO de todo tumor detectable, con mínima mortalidad[4-104]. Es indispensable realizar la EIO para constatar el número y distribución de las lesiones, así como su relación con las estructuras vasculares, para planear la táctica de resección[32-104-160]. Además, la EIO permite verificar la distancia entre el plano de disección y el tumor, para lograr un adecuado margen de seguridad, especialmente cuando son varias las MH en un mismo lóbulo[35-67-176]. Ante la presencia de lesiones metastásicas bilobares la técnica del clampeo selectivo de los pedículos glissonianos permite preservar parénquima sano y funcionante, evitando la oclusión completa innecesaria del pedículo hepático[28-89]. La metastasectomía con la "técnica de sacacorchos", respetando los 10 mm de margen de seguridad, es la ideal para los casos de lesiones múltiples uni o bilobares. A pesar que la presencia de lesiones múltiples, generalmente bilobares constituyen un factor pronóstico adverso, es la **resección quirúrgica la única terapéutica que ofrece la mejor supervivencia a 5 años**[9-10-104-176-177-213]. En los casos donde la multiplicidad de MH hagan imposible la extirpación completa y total de las mismas, se puede asociar a la cirugía, terapias de ablación tumoral, como la radiofrecuencia o la criocirugía[4-25-41].

2 - Recidiva o recurrencia de metástasis hepáticas

La mitad de los pacientes operados por MH va a presentar una recidiva hepática en el curso de su enfermedad. El **60 a 70% de los pacientes que recurren** lo hacen dentro de los primeros 24 meses de la primera resección hepática[102-147-192]. Se presenta como lesión aislada en el 25 al 30% de los casos y solo del 15 al 30% de estos serán candidatos para una nueva resección[146-147-193]. En un estudio multicéntrico francés el índice de resecabilidad fue del 24%. Este tipo de cirugía iterativa es más compleja y demandante debido a las adherencias establecidas con el parénquima de neoformación (Fig. 58), a los cambios anatómicos surgidos alrededor del hígado remanente y a la friabilidad para su manipulación[146-191]. Además puede tornarse difícil la elección del tipo de resección curativa a realizar sino fueron preservados los grandes pedículos vasculares[192-193]. La morbilidad es más elevada, fundamentalmente por un mayor índice de complicaciones hemorrágicas y bilirragias postoperatorias. La insuficiencia hepática es la complicación más compleja, sin embargo, en centros especializados en cirugía HPB, la mortalidad de los pacientes con segundas resecciones no difiere de la de aquellos operados en una primer cirugía[146-191-192-193]. El antígeno carcinoembrionario es la prueba de laboratorio más utilizada para diagnosticar recurrencias, con una sensibilidad del 67%[56-135-144]. Según la mayoría de los autores, la supervivencia de los pacientes sometidos a una segunda resección RO es semejante a aquellos con solo una cirugía radical[100-191-192-193-205]. Un registro de resecciones repetidas por MH fue iniciado en 1991, con la cooperación de 20 instituciones alrededor del mundo, reuniéndose 170 casos que fueron estudiados en forma retrospectiva y que tuvieron una supervivencia global a 5 años del 32%[192]. Se hizo una evaluación de los factores pronósticos y se concluyó que a pesar que no hay un completo acuerdo, surge cierto consenso para algunos de ellos:

1) tumor primario con ganglios positivos;
2) intervalo libre de enfermedad;
3) enfermedad extrahepática;
4) número de metástasis;
5) lesiones satélites.

Pero son los principales indicadores para una recurrencia **cuando la resección fue R1 o R2**[100-192-205]. El cirujano debe realizar los esfuerzos necesarios para detectar la enfermedad oculta. P.Sugarbaker[191-192] propone tomar algunas precauciones para minimizar este problema:

1) TC con cortes finos y múltiples con contraste máximo;
2) RM con gadolinio en los casos de duda con la TC;

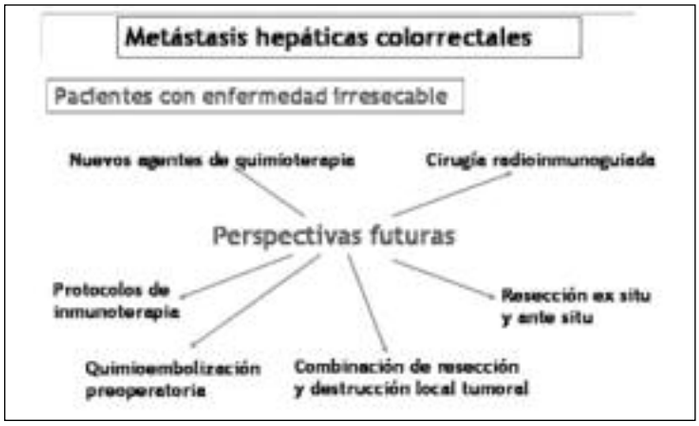

Fig. 59. Perspectivas futuras para pacientes con metástasis hepáticas irresecables.

Fig. 60. Cirugías mini invasivas en desarrollo para pacientes con metástasis hepáticas irresecables.

3) prolija palpación bimanual del hígado; y

4) ecografía intraoperatoria sistemática. La cirugía hepática repetida por MH está justificada dado la poca efectividad de los tratamientos alternativos y es la única posibilidad de potencial cura del paciente[102-192-205]. Por lo tanto, la resección RO en la primer cirugía debe tender a preservar la mayor cantidad de parénquima sano posible y así poder reoperar estos pacientes en casos de recidivas[205]. Con respecto a las metástasis pulmonares que pudieran aparecer en forma sincrónica con las hepáticas en la recurrencia de la enfermedad, si las mismas son hasta 2 lesiones, se considera la posibilidad de la resección secuencial pulmonar y luego hepática de las metástasis[9-124-177-202-211]. Después de la segunda resección por MH la **posibilidad de una nueva recurrencia es del 50%**[192]. E. de Santibañes y colaboradores comunicaron que sobre 900 resecciones hepáticas consecutivas, en el período 1983-2000, en 41 casos realizaron una segunda resección hepática por MH. De este grupo a 3 pacientes se les hizo una tercera y a 2 una cuarta resección. Algunos autores aconsejan dejar un intervalo libre entre el diagnóstico de recidiva y la segunda cirugía, debido al frecuente cre-cimiento de micro metástasis[192]. Otros investigadores aconsejan agregar quimioterapia sistémica durante dicho intervalo.

3 - Pacientes con enfermedad irresecable

Son aquellos pacientes con MH colorrectales que **no son pasibles de resección** ya sea en el momento del diagnóstico preoperatorio o durante la exploración quirúrgica[4-58-66-81]. Constituyen el 75% de los casos que son evaluados por MH de cáncer colorrectal[4-25-41-66-76]. Podría deberse a una contraindicación absoluta de cirugía por la presencia de comorbilidades; o por factores propios de la enfermedad tumoral, ya sea por las características de las mismas MH y/o la asociación a enfermedad extrahepática metastásica no resecable[3-4]. Los pacientes con cáncer colorrectal con metástasis sincrónicas (estadio IV de enfermedad) tienen una supervivencia a 5 años menor al 5%[67-178-181]. Sin embargo, un grupo de estos pacientes con MH con o sin enfermedad extrahepática controlable, puede beneficiarse con **opciones terapéuticas combinadas** y lograr una supervivencia del 30 al 40% a 5 años[4-25-41-66].

Para que esto ocurra se deberá **bajar el estadio ("down staging")** H. Bismuth y colaboradores[25] publicaron en 1996, que sobre 434 pacientes consecutivos con MH colorrectales, 330 (76%) fueron inoperables y tratados con quimioterapia crono modulada durante 8 meses y 53 (16%) fueron rescatados para cirugía. Se les realizó la resección de las MH con una supervivencia a 3 y 5 años del 54 y 40% respectivamente. El mismo grupo de investigadores[3] comunicaron en 2001, que sobre 701 casos tratados, 95 pacientes (13%) fueron rescatados para cirugía de resección de las MH, a veces asociados a la extirpación de enfermedad extrahepática controlable como las adenopatías del pedículo portal, 1 o 2 metástasis pulmonares y los implantes aislados en peritoneo o diafragma. La supervivencia global a 5 años de los 95 casos fue del 35%[3]. Muchos casos de pacientes inoperables son tratados con fluorouracilo o floxuridina, combinadas o con ácido folínico (leucovarina), las cuales son administradas por vía sistémica o regional intra arterial[41]. En ocasiones agregan otras drogas como la doxorubicina, mitomicina y cisplatino, o más recientemente el oxaliplatino o el irinotecán[41]. La TRF se utiliza combinada con la cirugía y/o otros métodos alternativos en casos de MH grandes en tamaño y/o número, donde se puede efectuar una **combinación de resección y TRF para disminuir masa (citoreducción)**, para luego agregar adyuvancia sistémica o regional. La TRF o la criocirugía se pueden aplicar solas en los casos inoperables de MH pequeñas en número y tamaño[112-130]. Los procedimientos endovasculares de quimioembolización arterial se utilizan en casos de enfermedad hepática más extendida[75]. R. Adam y colaboradores[4] publicaron en 2003 un **moderno concepto de resecabilidad**, donde sostienen que si la MH puede ser resecada, sin importar el tamaño o el número, mientras se deje parénquima sano remanente para evitar la insuficiencia hepática, la misma debe efec-

tuarse con posibilidad curativa, haciéndose este concepto extensivo a la enfermedad extrahepática controlable[4].

Las perspectivas futuras para los pacientes con enfermedad irresecable son:

1) nuevos agentes de quimioterapia;
2) protocolos de inmunoterapia;
3) quimioembolización preoperatoria;
4) cirugía radioinmuno guiada;
5) combinación de resección con técnicas de ablación local tumoral; y
6) resección ex situ y ante situ (Fig. 59).

Así mismo, se encuentran en desarrollo cirugías mini invasivas para estos pacientes como:
1) cirugía de resección videolaparoscópica;
2) destrucción tumoral con Láser guiada por resonancia;
3) punción e inyección percutánea con radionucleidos; y
4) ablación tumoral por videolaparoscopía (Fig. 60).

X - TRATAMIENTO BIOLÓGICO DE LAS METÁSTASIS

Las terapéuticas no quirúrgicas habituales utilizadas para actuar en forma directa contra las MH tienen un **mínimo impacto** en la supervivencia. La modificación de estos tratamientos tampoco parecería ser la solución para alterar la evolución natural de la enfermedad. Por lo tanto, el comprender los **mecanismos moleculares y biológicos** de las MH permitirá el desarrollo de terapéuticas racionales para prevenir y tratar las mismas. Las áreas más promisorias de investigación tienen por objetivo interrumpir la cascada metastásica a nivel de la proliferación celular y la angiogénesis[19-26-42-71-78-90-143-180].

A continuación se describen algunos de los tratamientos biológicos en investigación.

Terapia anti factor de crecimiento endotelial vascular (VEGF)

Dado que el aumento de VEGF está asociado con el crecimiento del tumor colorrectal (TCR) y sus metástasis[143], se idearon estrategias terapéuticas en animales para actuar sobre:
1) neutralización de enlaces del VEGF;
2) bloqueo de receptores del VEGF y
3) inhibición de la señal de transducción de receptores del VEGF[207]. Se reportó la utilización de **anticuerpos monoclonales anti VEGF** que disminuyeron significativamente el crecimiento de líneas de células de cáncer de colon en el hígado de ratas comparadas con un grupo control de anticuerpos isotópicos[207]. S. Shaheen y colaboradores publicaron en 1999, la utilización de moléculas inhibitorias de receptores VEGF, como la **SU5416 y la SU6668** en un modelo de MH por cáncer de colon en el bazo de ratas comparadas con un grupo control tratadas con placebo[180]. Los estudios inmunohistoquímicos revelaron:
1) disminución en el conteo de vasos;
2) descenso de la proliferación celular tumoral;
3) aumento de la apoptosis; y
4) 40% mayor supervivencia media[180].

P. Rosen y colaboradores comunicaron en 2000[169], estudios en fase 2, de 28 pacientes con MH por cáncer de colon donde se utilizó la SU5416 (molécula inhibitoria del receptor VEGFR-2) en conjunción con 5-fluoruracilo (5-Flu) y leucovorina (LV) y se observó que la respuesta fue del 37%[169]. Pero el sorprendente hallazgo fue que el 83% de los pacientes respondieron al tratamiento o permanecieron con enfermedad estable[169]. Recientemente iniciaron estudios randomizados en fase 3[169]. M. Rotenberg y colaboradores reportaron en 2001[171], estudios en fases 2 y 3 utilizando SU5416 combinado con drogas citostáticas en pacientes con MH colorrectales inoperables171: 1) SU5416 + 5-Flu + LV vs 5 Flu + LV y 2) SU5416 + 5-Flu + LV + irinotecán vs 5 Flu + LV + irinotecán. E. Bergsland y colaboradores publicaron en 2001[19], estudios en fase 2 y 3 con bevacizumab que es un anticuerpo monoclonal anti VEGF, combinado con drogas citostáticas en pacientes con MH colorrectales inoperables19: 1) bevacizumab + 5-Flu + LV vs 5 Flu + LV, con resultados preliminares favorables a la combinación; 2) bevacizumab + oxaliplatino vs oxaliplatino; y 3) bevacizumab + irinotecán vs irinotecan.

Terapia anti factor de crecimiento epidérmico (EGF)

El **IMC-C225 (cetuximab)** que es un anticuerpo monoclonal que se une al receptor del EGF.

L. Salz y colaboradores comunicaron en 2001[173], que trataron pacientes con MH colorrectales y enfermedad avanzada, combinando cetuximab con irinotecán y se obtuvo 17% de respuesta parcial y 31% de enfermedad estable[173]. Otro inhibidor del receptor del EGF es el **ZD-1839 o gefitinib (iressa)** que se administra por vía oral.

Terapia anti metaloproteinasas (MMP)

El **BB-94 (batimistat)** que es un inhibidor sintético de varias MMP[208]. En ratas a las cuales les inyectaron células humanas de cáncer colorrectal se logró una disminución de las MH con relación al grupo control tratado con placebo. S. Watson y colaboradores[208] reportan en 1995, estudios en fase 1 y 2 en pacientes con enfermedad avanzada con escasa respuesta. El **BB-2516 (marimistat)** es también inhibidor de MMP. Presenta significativa toxicidad músculo esquelética y artritis. Se están investigando nuevos sintéticos[8].

Terapia anti Intergrinas

El **LM609 (vitaxin)** es la versión humanizada del anticuerpo anti In a5b190. J. Guntheil y colaboradores**90** comunican en 2000, un estudio en fase 1 en pacientes con MH colorrectales inoperables y otro estudio en fase 1 y 2 en pacientes con enfermedad avanzada y refractarios al irinotecán.

Terapias con inhibidores endógenos de la angiogénesis

La **angiostatina** inhibe in vitro la angiogénesis y la proliferación de células endoteliales[141-143]. En ratas inhibe el crecimiento tumoral sin toxicidad[149]. Se comenzaron estudios de investigación en humanos. La **endostatina** es uno de los más potentes inhibidores de la angiogénesis identificados a la fecha[26-149]. La inyección del gen de endostatina en ratas produce una proteína en circulación capaz de inhibir la angiogénesis sistémica, el crecimiento del tumor primario colorrectal y el desarrollo de MH149. P. Blezinger y colaboradores[26] reportan en 1999, estudios en fase 1 en humanos con cáncer avanzado. El interferón inhibe in vitro la angiogénesis y disminuye los niveles de reguladores proangiogénicos. El **interferón** alfa-2a se investigó en modelos animales con MH colorrectales con buenos resultados. Pero estudios en humanos se discontinuaron por la toxicidad de la droga[8].

Terapia anti ciclooxigenasas:

Consisten en la inhibición de la **ciclooxigenasa-2 (COX-2)** a través de ciertos antiinflamatorios no esteroides que bloquean la enzima COX-2. Como en modelos experimentales con ratas se logró disminuir la formación de pólipos y tumores utilizando inhibidores del COX-2 comenzaron estudios clínicos para la prevención tanto de

BIBLIOGRAFIA

1. ABELOFF M, ARMITAGE J, LICHTER A Y NIEDERHUBER J: Clinical Oncology. Churchill Livingstone, 2000
2. ADAM R, MAJNO P, AND CASTAING D, Y BISMUTH H: Treatment of irresecable liver tumors by percutaneous cryosurgery. Br J Surg 1998; 85: 1493-94
3. ADAM R, AVISAR E, ARICHE A, y colab.: Five-year survival following hepatic resection after neoadjuvant therapy for non-resectable colorectal liver metastases. Ann Surg 2001; 8: 347-53
4. ADAM R, HUGUET E, AZOULAY M, BISMUTH H y colab.: Hepatic resection after down-staging of unresectable hepatic colorectal metastases. Surg Oncol Clin Am 2003; 12: 211-20
5. Adson MA: Hepatic resections. Arch Surg 1976
6. ADSON MA Y VAN HEERDEN J: Major hepatic resections for metastatic colorectal cancer. Ann Surg 1980; 91: 576-83
7. ADSON MA, VAN HEERDEN J, ADSON M H, y colab.: Resections of hepatic metastases from colorectal cancer. Arch Surg 1984; 119: 647-51
8. AHMAD S, BERMAN R Y ELLIS L: Biology of colorectal liver metastases. Surg Oncol Clin N Am 2003; 135-150
9. ALTENDORF-HOFMANN A, Y SCHEELE J: A critical review of the major indicators of prognosis after resection of hepatic metastases from colorectal carcinoma. Surg Oncol Clin N Am 2003; 12: 165-192
10. AMBIRU S, MIYAZAKI M, ISONO T Yet al: Hepatic resection for colorectal metastases; analysis of prognosis factors. Dis Colon Rectum 1999; 42: 632-9
11. ANDRIANI O, BELTRAMINO D, FAUDA M. y colab.: Análisis de la morbimortalidad en 225 resecciones hepáticas. Rev. Argent. Cirug. 2003; 85: 156-68
12. AUGUST D, SUGARBAKER P, OTTOW R y colab.: al: Hepatic resection for colorectal metastases. Ann Surg 1985; 201: 210-18
13. AZOULAY D, MARTIN-HARGREAVES G, CASTING D y colab.: The anterior approach: The right way for right massive hepatectomy. J Am Coll Surg 2001; 192: 412-17
14. BELGHITI J, BALLET T, ZANTE E y colab.: Portal triad clamping versus total vascular exclusion for major liver resection. A randomized study. Ann Surg 1996; 224: 155-161
15. BELGHITI J: Techniques, hemodynamic monitoring and indications for vascular clamping during liver resections. J Hep Bil Pancr Surg 1998; 5: 69-76
16. BELGHITI J, HIRAMATSU K, MASSAULT P y colab.: Seven hundred forty-seven hepatectomies in the 1990s: an update to evaluate the actual risk of liver resection. J Am Coll Surg 2000; 191: 38-46
17. BELGHITI J, GUEVARA O, NOUN R y colab.: Liver hanging maneuver: A safe approach to right hepatectomy without liver mobilization. J Am Coll Surg 2001; 193: 109-11
18. BENGMARK S Y HAFSTROM L: The natural history of primary and secondary malignant tumors of the liver. The prognosis for patients with hepatic metastases from colonic and rectal carcinoma by laparotomy. Cancer 1969; 23: 198-202
19. BERGSLAND E, FEHERENBACHER I, NOVOTNY W y colab.: Bevacizumab and chemotherapy may improve survival in metastasic colorectal cancer subjects unfavorable prognostic indicators. Proc Am Soc Clin Oncol 2001; 20: 124-28
20. BIERTHO L, WAAGE A, GAGNER M y colab.: Laparoscopic hepatectomy. Ann Chir 2000; 127: 161-3
21. BILCHIK A: Arterial chemotherapy as adjuvant and palliative treatment of colorectal metastases: an up-date. Surg Oncol Clin N Am 2003; 12: 193-210
22. BISMUTH H: Major and minor segmentectomies ¨reglées¨ in

liver surgery. World J Surg 1982; 6: 10-24
23. BISMUTH H, CASTAING D Y GARDEN J: The use of the operative ultrasound in surgery of primary liver tumors. World J Surg 1987; 11: 610-14
24. BISMUTH H, CASTAING D Y GARDEN J: Major hepatic resections under total vascular exclusion. Ann Surg 1989; 210: 20-23
25. BISMUTH H, ADAM R, LEVI F y colab.: Resection of non-resectable liver metastases from colorectal cancer after neoadjuvant chemotherapy. Ann Surg 1996; 224: 509-14
26. BLEZINGER P, WANG J, GONDO M y colab.: Systemic inhibition of tumor growth and tumor metastases by intramuscular administration of the endostatin gene. Nat Biotechnol 1999; 17: 343-8
27. BONOFIGLIO F, DE SANTIBAÑES E, BUJAS M y colab.: Resecciones hepáticas, criterios pronósticos para la reposición de sangre en las diferentes hepatectomías. Normas para su implementación. Rev Arg de Anestesia 1987; 45:161-191
28. BRACCO R Y GRONDONA JP: Glissonian Selective Clamping Technique in Liver Segmentectomies. HPB Journal, Abstracts 2000, Vol.2: 157
29. BRACCO R. Y GRONDONA JP: Metástasis quística hepática de leiomiosarcoma de recto. Presentación de caso. Rev. Argent. Cirug., 2002; 82 (5-6): 207-209
30. BROELSH C: Atlas of liver surgery. Churchill Livingstone 1993
31. Bui L, Smith A, Bercovici M, et al: Minimizing blood loss and transfusion requirements in hepatic resection. HPB 2002; 4: 5-10
32. CASTAING D, EMOND J, KUNSTLINGER F y colab.: Utility of operative ultrasound in the surgery of liver tumors. Ann Surg 1986; 204: 600-5
33. CASTAING D, GARDEN J Y BISMUTH H: Segmental liver resection using ultrasound guided selective portal venous occlusion. Ann Surg 1989; 210. 20-3
34. CAPUSSOTTI L Y POLASTRI R: Operative risks of major hepatic resections. Hepatogastroenterology 1998; 45: 184-190
35. CHARNLEY R, MORRIS E, DENNISON A y colab.: Detection of colorectal liver metastases using intraoperative ultrasonography. Br J Surg 1991; 78: 45-48
36. CHEN H, MERCHANT N Y DIDOLKAR M: Hepatic Resection using intermittent vascular inflow occlusion and low central venous pressure anesthesia improves morbidity and mortality. J Gastrointest Surg 2000; 4: 162-167
37. CHERQUI D y colab.: Laparoscopic liver resections: A feasibility study in 30 patients. Ann Surg 2002; 232: 753-762
38. CIARDULLO M, CASTAING D Y BISMUTH H: La ecografía preoperatoria en cirugía hepatobiliar. Rev. Argent. Cirug. 1987; 57: 88-93
39. CIRIBÉ J, RONCORONI M, CHIRIFE J y colab.: Diez años de experiencia en resecciones hepáticas. Rev. Argent. Cirug. 1993; 65: 231-37
40. CLAVIEN PA, YADAV S, SINDRAM D y colab.: Protective effects of ischemic preconditioning for liver resection performed under inflow occlusion in humans. Ann Surg 2000; 232: 155-162
41. CLAVIEN PA, SELZNER N, MORSE M y colab.. Downstaging of hepatocellular carcinoma and liver metastases from colorectal cancer by selective intra-arterial chemotherapy. Surgery 2002;131:433-442
42. CONTI C Y SENDEROWICZ A: Vascular endothelial growth factor: regulation in the mouse skin carcinogenesis model and use in antiangiogenesis cancer therapy. Rev Arg de Oncología Clínica 2003; 8: 821-26
43. COUINAUD C: Le foie: études anatomiques et chirurgicales. Mason, Paris 1957
44. COUINAUD C: Hépatectomie droite, hépatectomie droite étandue ou trisegmentectomie? Considerations sur l'anatomie intra-hepatique et ses applications en chirurgie. Ann Chir 1979; 33: 385-90
45. COUINAUD C: Controlled hepatectomies and exposure of intrahepatic bile ducts. Anatomical and technical study. C. Couinaud, Paris 1981
46. CUSCHIERI A, BRACKEN J Y BONI L: Initial experience with laparoscopic ultrasound-guided radiofrecuency thermal ablation of hepatic tumors. Endoscopy 1999; 31: 318-21
47. DE BAERE T, ROCHE A, ELIAS D y colab.: Preoperative portal vein embolization for extension of hepatectomy indications. Hepatology 1996; 24: 1386-91
48. DE SANTIBAÑES E: Tratamiento de las metástasis hepáticas. Relato oficial 64º Congreso Argentino de Cirugía, No Extraord. Rev Argent Cirugía 1993
49. DE SANTIBAÑES E: Cirugía de las metástasis hepáticas. Relato oficial 37º Congreso Cuyano de Cirugía y 100 Congreso Argentino y Latinoamericano de Residentes de Cirugía, Mendoza 1997
50. DE SANTIBAÑES E, GRONDONA JP, MCCORMACK L y colab.: Simultaneous liver and colorectal carcinoma surgery. Hepato-Gastroenterology 1998, Supl.II, Vol.45
51. DE SANTIBAÑES E, BONADEO F, MC CORMACK y colab.: Simultaneous colorectal and hepatic resections for colorectal cancer. Postoperative and longterm outcomes. J Am Coll Surg 2002; 195: 196-202
52. DE SANTIBAÑES E, CIARDULLO M, PEKOLJ J y colab.: Oclusión portal preoperatoria. Rev Argent Cirug 2002; 83: 126-133
53. DE SANTIBAÑES E, MC CORMACK L, PALLOTA, M, y colab.: Complicaciones y resultados oncológicos del uso de la quimioterapia regional hepática para el tratamiento de las metástasis del cáncer colorrectal. Rev Argent Cirug 2003 (en prensa)
54. DE SANTIBAÑES E, PEKOLJ J, MORO M y colab.: Aplicación de termo ablación por radiofrecuencia en el tratamiento de los tumores de hígado. Resultados preliminares. Rev Argent Cirug 2003 (en prensa)
55. DEFELITTO J: Hepatectomías: técnica quirúrgica y resultados. Relato oficial 54º Congreso Argentino de Cirugía, No Extraord. Rev Argent Cirugía 1983
56. DEVITA V, HELLMAN S Y ROSENBERG S: Cancer: Principles & Practice of oncology. Lippincott-Raven, 1997

57. EKBERG H, TRANBERG K, ANDERSON R y colab.: Determinants of survival in liver resection for colorectal secundaries. Br J Surg 1986; 73: 727-31
58. ELIAS D, ROUGIER P y colab.: Metastases hépatiques et localisations extrahépatiques synchrones et résectables d'origine colorectable. Presse Med 1993; 22: 515-20
59. ELIAS D, SARIC J, JAECK D y colab.: Prospective study of microscopic limph node involvement of the hepatic pedicle during curative hepatectomy for colorectal metastases. Br J Surg 1996; 83: 942-45
60. ELIAS D, DE BAERE T, ROCHE A y colab.: During liver regeneration following right portal embolization the growth rate of liver metastases is more rapid than that of the liver parenchyma. Br J Surg. 1999; 86: 784-788
61. ELIAS D, OUELLET J: Incidence, distribution, significance of hilar limph node metastases in hepatic colorectal metastases. Surg Oncol Clin N Am 2003; 12: 211-29
62. ELIAS D, OUELLET J, BELLON N y colab.: Extrahepatic disease of colorectal cancer does not contraindicate hepatectomy for liver metastases. Br J Surg 2003 (in press)
63. EMOND J, WACHS M, RENZ J y colab.: Total vascular exclusion for major liver hepatectomy in patients with abnormal liver parenchyma. Arch Surg 1995; 130: 824-31
64. FARGES O, SAUVANET R, SANTORO H y colab.: Prospective trial of portal vein embolization prior to major resection. IHPBA 2001; 2: 71
65. FINLAY I, MEEK D, GRAY H y colab.: Incidence and detection of occult hepatic metastases in colorectal carcinoma. BMJ 1982; 284: 803-5
66. FISCHER J: Editorial of unresectable liver metastases. J Am Coll Surg 2002; 1195: 359-60
67. FONG Y, BLUMGART L Y COHEN A: Surgical treatment of colorrectal metastases to the liver. CA Cancer J Clin 1995; 45: 50-62
68. FONG Y, FORTNER J, SUN R, y colab.: Clinical score of predicting recurrence after hepaic resection for metastatic colorectal cancer: analysis of 1001 consecutive cases. Ann Surg 1999; 230: 309-18
69. FORTNER J, SHIN M, KINNE D y colab.: Major hepatic resection using vascular isolation and hypothermic perfusion. Ann Surg 1974; 180: 644-52
70. FOWLER W, BURTON L Y HOFFMANN JP: Hepatic resection following systemic chemotherapy for metastatic colorectal carcinoma. J Surg Oncol 1992; 51:122-5
71. FREIER S, WEISS O, ERAN M y colab.: Expression of the insulin-like growth factors and their receptors in carcinoma of the colon. Gut 1999; 44: 704-7
72. FUGITA S Y SUGANO K: Expression of c-met Proto-oncogene in primary colorectal cancer and liver metastases. Jpn J clin Oncol 1997; 27: 378
73. GAGANDEEP S, JABBOUR N, GENYK Y y colab.: Restricting frosh frozen plasma in hepatic resection. J Am Coll Surg 2003; 197: 339-40
74. GANS H: The anatomy of the intra-hepatic structures and its repercussions on surgery. Elsevier. Amsterdam 1955
75. GARCÍA MÓNACO R, DE SANTIBAÑES E, CIARDULLO M y colab.: Quimioembolización de tumores primitivos y secundarios de hígado. Rev Argent Cirug 1994; 66: 7-11
76. GAYOWSKI T, IWATSUKI S, MADARIAGA J y colab.: Experience in hepatic resection for colorectal cancer: analysis of clinical and pathologic risk factors. Surgery 1994; 116: 703-10
77. GEOGHEGAN J Y SCHEELE J: Treatment of colorectal liver metastases. Review. Br J Surg 1999; 86: 158-69
78. GERVAZ P, SCHOLL B, MAINGUENE C y colab.: Angiogenesis of liver metastasis, role of sinusoidal endothelial cells. Dis Colon Rectun 2000; 43: 980-6
79. GERVAZ P, PAK-ART R, NIVATVONGS S y colab.: Colorectal adenocarcinoma in cirrhotic patients. J Am Coll Surg 2003; 196: 874-9
80. GHOLGHESAEI M, VAN MUISWINKEL J, KUIPER J y colab.: Value of laparoscopy and laparoscopic ultrasonography in determining resectability of colorectal hepatic metastases. HPB 2003; 5: 100-105
81. GIBS J, WEBER T, RODRIGUEZ-BIGAS M y colab.: Intraoperative determinants of unresectability for patients with colorectal hepatic metastases. Cancer 1998; 82: 1244-249
82. GIMÉNEZ, M Y ROSTAGNO R: Intervencionismo guiado por imágenes. Biblioteca médica digital 2003
83. GLISSON F: Anatomia hepatis. O. Pullein, Londres, 1654
84. GIGOT JF, GLINEUR D, SANTIAGO AZAGRA J y colab.:: Laparoscopic liver resection for malignant liver tumors: preliminary results of a multicenter European study: Hepatobiliary and Pancreatic Section of the Royal Belgian Society of Surgery and the Belgian Group for Endoscopic Surgery. Saint-Luc University Hospital, Brussels, Belgium.. Ann Surg 2002; 236: 90-96
85. GOLIGHER J: The operability of carcinoma of the rectum. BMJ 1941; 12: 393-97
86. Gozzetti G, Mazziotti A, Grazi G, et al: Liver resections without blood transfusions. Br J Surg 1995; 82: 1105-10
87. GRADY W, RAJPUT A y colab. Mutation of the Type II TGF receptor with transformation of human colon adenomas to malignant cancer. Cancer Res 1998; 58
88. GRONDONA JP, BRACCO R Y JOSÉ C: Isolated caudate lobe resection. HPB Journal, Abstracts 2000, Vol.2: 174.
89. GRONDONA JP Y BRACCO R: El control selectivo del pedículo glissoniano en las segmentectomías hepáticas derechas. Rev Argent Cirug 2003 (en prensa)
90. GUNTHEIL J, CAMPBELL T, PIERCE P y colab.: Targeted antiangiogenic therapy for cancer using Vitaxin, a humanized monoclonal antibody to the integrin alpha v beta 3. Clin Cancer Res 2000; 6: 3056-61
91. GUTMAN M Y FIDLER I: Biology of human colorectal metastasis. World J Surg 1995; 19: 226-34
92. HANNOUN L, PANNIS I, BALLADUR P y colab.: Ex-situ, in-vivo liver surgery. Lancet 1991; 337:1616-8
93. HANNOUN L, BORIE D, DELVA E y colab.: Liver resection with normothermic ischemia excceding one hour. A ten-

year experience. Br J Surg 1993; 80: 1161-65
94. HEADRICK J, MILLER D, NAGORNEY D y colab.: Surgical treatment of hepatic and pulmonary metastases from colon cancer. Ann Thorac Surg 2001; 71: 975-80
95. HEALEY J JR Y SCHROY P: Anatomy of the biliary ducts within the human liver: analysis of the prevailing pattern of branching of the major variations of the biliary ducts Arch Surg 1953; 66: 599-616
96. HISCOX S, HALLETT MB y colab.: Expression of the HGF/SF receptor c-met and its ligand in human colorectal cancer. Cancer Res 1997; 15: 513-21
97. HOBSON B Y DENKAMP J: Endothelial proliferation in tumors and normal tissues. Br J Cancer 1984; 49: 405-13
98. HOLASH J, MAISONPIERRE P y colab.: Vessel cooption, regression and growth in tumors mediated by angioprietins and VEGF. Science 1999; 284: 1994-8
99. HOLM A, BRADLEY E Y ALDERE:TE J Hepatic resection of metastasis from colorectal carcinoma. Morbidity, mortality and pattern of recurrence. Ann Surg 1989; 209: 428-34
100. HUGHES K, SIMON R, ADSON M y colab.: Resection of the liver for colorectal carcinoma metastases: a multi-institutional study of patterns of recurrence. Surgery 1986; 100: 278-84
101. HUGHES K, SCHEELE J Y SUGARBAKER P: Surgery for colorectal cancer metastatic to the liver. Optimizing the results of treatment. Surg Clin North Am 1989; 69; 339-59
102. HUGUET C, BONA S, NORDLINGER B y colab.: Repeat hepatic resection for metastatic colorectal cancer of the liver. Surg Gynecol Obstet 1990; 171: 398:402
103. HUGUET C, GAVELLI A, ADDARIO CHIECO P y colab.: Liver ischemia for hepatic resection: where is the limit ? Surgery 1992; 11:251-9
104. IMAMURA H Y KAWASAKI S: Treatment strategy for multiple hepatic metastases of colorectal carcinoma. J Hepatobiliary Pancreat Surg 1999; 6: 23-29
105. IWATSUKI S, ESQUIVEL C Y STARZL T: Liver resection for metastatic colorectal cancer. Surgery 1986; 100: 804-10
106. IWATSUKI S, SHEAHAM D, STARZL T y colab.: The changing face of hepatic resections. Current problems in surgery. Year book medical publishers 1989. Chicago
107. IWATSUKI S, DVORCHIK I, MADARIAGA J y colab.: Hepatic resection for metastasic colorectal adenocarcinoma: a proposal of a prognostic scoring system. J Am Coll Surg 1999; 189: 291-9
108. JAECK D, BACHELLIER P, GUIGUET M y colab.: Long-term survival following resection of colorectal hepatic metastases. Br J Surg 1997; 84: 977-80
109. JAECK D, NAKANO H, BACHELLIER P y colab.: Significance of hepatic pedicle lymph node involvement in patients with colorectal liver metastases: A prospective study. Ann Surg 2002; 9: 430-38
110. JARNAGIN W, CONLON K, BODNIEWICZ J y colab.: A clinical scoring system predicts the yield of diagnostic laparoscopy in patients with potentially resectable hepatic colorectal metastases. Cancer 2001; 91: 1121-8
111. JARNAGIN W, MITHAT G, FONG Y y colab.: Improvement in perioperative outcome after hepatic resection: analysis of 1803 consecutive cases over the past decade. Ann Surg 2002; 236: 397-407
112. KAINUMA O, TAKEIHIDE A y colab.: Combined therapy with radiofrecuency and hepatic artery infusion for hepatic metastases from colorectal cancer. Hepato-gastroen 1999; 46: 1071-6
113. KEMENY N, DALY J y colab. al: Intrahepatic or systemic infusion of Fluordeoxyuridine in patients with liver metastases from colorectal carcinoma. A randomized trial. Ann Intern Med 1987; 107: 459-65
114. KEMENY N, SEITER K y colab.: A randomized trial of intrahepatic infusion of Fluordeoxyuridine with dexamethasone vs Fluordeoxyuridine alone, in treatment of metastatic colon cancer. Cancer 1992; 69: 327-34
115. KEMENY N Y FATA F: Arterial, portal or systemic chemotherapy for patients with hepatic metastasis of colorectal carcinoma. J Hepatobiliary Pancreat Surg 1999; 6: 39-49
116. KEMENY N, GONEN M y colab.: Phase I study of hepatic artery infusion of Fluordeoxyuridine and dexamethasone with systemic Irinotecan. J Clin Oncol 2001; 19: 2687-95
117. KINOSHITA H, SAKAI K, HIROHASHI K y colab.: Preoperative portal vein embolization for hepatocelular carcinoma. World J Surg 1986; 10: 803-7
118. KLEINER D Y STETLER-STEVENSON G: Matrix metalloproteinases and metastasis. Cancer Chemother Pharmacol 1999; 43: 542
119. LAI E, FAN S, LO C y colab.l: Anterior approach for difficult major right hepatectomy. World J Surg 1996; 20: 314-17
120. LAUNOIS B: Métastases hépatiques des cancer colorectaux. Quells sont les elements anatomiques hépatiques qui vous font renoncer a l'exérese ? Ann Chir 1990; 44: 193-201
121. LAUNOIS B Y JAMIESON G: The posterior intrahepatic approach for hepatectomy or removal of segments of the liver. Surg Ginecol Obst 1992 174: 155-161
122. LAUNOIS B, JAMIESON G Y STARZL E: Modern operative techniques in liver surgery. Churchill Livingstone 1993
123. LEEN, E: The detection of occult liver metastases of colorectal carcinoma. J Hepatobiliary Pancreat Surg 1999; 6: 7-15
124. LEHNERT T, KNAEBEL H, DÜCK M y colab.: Sequential hepatic and pulmonary resections for metastatic colorectal cancer. Br J Surg 1999; 86: 241-43
125. LESURTEL M, CHERQUI D, LAURENT A y colab.: Laparoscopic versus open left lateral hepatic lobectomy: a case-control study: Am Coll Surg 2003; 196: 236-42
126. LIU C, FAN S, LO, C y colab.: Anterior approach for right hepatic resection for large hepatocelular carcinoma. Ann Surg 2000; 232: 25-31
127. LORTAB-JACOB J Y ROBERT H: Hepatectomie droite reglée. La Presse Medicale 1952; 60. 549-51
128. LOSANOFF J, RICHMAN B Y JONES J: Safety of liver transection before mobilization. J Am Coll Surg 2001; 193: 714-16
129. LYGIDAKIS N Y TYTGAT G: Cáncer hepatobiliar y pan-

creático: Diagnóstico y control médico quirúrgico. Doyma 1992. Edición Española, Barcelona
130. MACHI J, OISHI A, MORIOKA W y colab.: Radiofrecuency of synchronous metastatic liver tumors in conjunction with colorectal cancer resection. Cancer J 2000; 6: S344-S350
131. MACHI J, OISHI A, MORIOKA W y colab.: Ultrasound-guided radiofrecuency thermal ablation of liver tumors: percutaneous, laparoscopic and open surgical approaches: J Gastrointest Surg 2001; 5: 477-89
132. MAKUUCHI M Y HASEGAWA H: Ultrasonically guided subsegmentectomy. Surg Ginecol Obst 1985; 161: 346-350
133. MAKUUCHI M, HASEGAWA H, YAMASAKI S y colab.: Four new hepatectomy procedures for resection of the right hepatic vein and preservation of the inferior right hepatic vein. Surg Gynecol Obstet 1987; 164: 69-73
134. MAKUUCHI M, TAKAYASU K, TAKAYAMA T y colab.: Preoperative portal embolization to increase safety of major hepatectomy for hilar bile duct carcinoma: a preliminary report. Surgery 1990; 107: 521-7
135. MALIN D, ROSENBAUM E, Y CABLE G: Everyone's guide to cancer therapy. Somerville House Books, 1997
136. MARTIN R, JAMRGIN W, FONG Y y colab.: The use of fresh frozen plasma after major hepatic resections for colorectal metastases. Is there a standard for transfusion? J Am Coll Surg 2003; 196; 402-9
137. MARTIN R, PATY P, FONG Y y colab.: Simultaneous liver and colorectal resections are safe for synchronous colorectal liver metastases. J Am Coll Surg 2003; 197: 233-42
138. MATOS E, LORIA D, ZENGARINI N y colab.: Atlas de mortalidad por cáncer en Argentina, 1997-2001. Buenos Aires 2003
139. MATRISIAN L, WRIGHT J, NEWELL K y colab.: Matrix-degrading metalloproteinases in tumor progression. Princess Takamatsu Symp 1994; 24: 152-6
140. MAZZIOTTI A Y CAVALLARI A: Techniques in liver surgery. Greenwich Medical Media 1997
141. MC CAWLEY L Y, MATRISIAN L: Matrix metalloproteinases; they are not just for matrix anymore. Curr Opin Cell Biol 2001; 13: 534-40
142. MC GAHAN J, BROWNING P, BROCK J y colab.: Hepatic ablation using radiofrecuency electrocautery. Invest Radiol. 1990; 25: 267-270
143. MEYERS M Y WATSON J: Angiogenesis and hepatic colorectal metastases. Surg Oncol Clin N Am 2003; 12: 151-163
144. MURPHY G, MORRIS L, Y LANGE D: Informed decisions: The complete book of cancer diagnosis, treatment, and recovery. Viking, 1997
145. NAKAMURA S, SUZUKI S Y KONNO H: Resection of hepatic metastases of colorectal carcinoma: 20 years' experience. J Hepatobiliary Pancreat Surg 1999; 6: 16-22
146. NORDLINGER B, PARC R, DELVA y colab.: Hepatic resection for colorectal liver metastases. Influence of survival of preoperative factors and surgery for recurrence in 80 patients. Ann Surg 1987; 205: 256-263
147. NORDLINGER B Y JAECK D: Treatment of hepatic metastases of colorectal cancer. Springer-Verlag. France, Paris 1992
148. NOUN R, BALLADUR P, BISMUTH H y colab.: Fibrin glue effectiveness and tolerate after elective liver resections: a randomized trial. Hepatogastroenterology 1996; 46: 221-24
149. O'REILLY M, HOLMGREEN L, SHING Y y colab.: Angiostatin induces and sustains dormacy human primary tumor in mice. Nat Med 1996; 2: 689-92
150. OHLSSON B, STENRAM U, TRANBERG K: Resection of colorectal liver metastases: 25-year experience. World J Surg 1998; 22: 268-76
151. OZAWA K: Hepatic function and liver resection. J Gastroenterol Hepatol 1990; 5: 296-309
152. PARKER C, ROSEMAN B y colab.: Preferential activation of the EGF receptor in human colon carcinoma liver metastases in mice. J Histochem Cytochem 1998; 46: 595-9
153. PEKOLJ J: Manejo de las complicaciones más frecuentes en cirugía abdominal. Relato oficial 74º Congreso Argentino de Cirugía, No Extraord. Rev Argent Cirugía 2003
154. PELICIOTTI F, PAGANINI A, GUERRIERI M y colab.: Laparoscopic intra-arterial catheter implantation for regional chemotherapy. Surg Endosc 1996; 10: 449-52
155. PICHLMAYR R, GROSSE H, HAUSS, J y colab.: Technique and preliminary results of extracorporeal liver surgery (bench procedure) and of surgery on the in-situ perfused liver. Br J Surg 1990; 77: 21-26
156. POSTEMA R, PLAISIER T, KATE F y colab.: Hemostasis after partial hepatectomy using argon beam coagulation. Br J Surg 1993; 80: 287-91
157. PRINGLE J: Notes on the arrest of hepatic hemorrhage due to trauma. Ann Surg 1908; 48: 511-18
158. PRUVOT F, ROUMILHAC D, JUDE B y colab.: Fresh frozen plasma use in liver resection. J Am Coll Surg 2003; 197: 698-700
159. RADINSKY R, RISIN S, FAN D y colab.: Level and function of EGF receptor predict the metastases potencial of human colon carcinoma cells. Clin Cancer Res 1995; 1: 19-31
160. RAFAELSEN S, KRONBORG O, LARSEN C, y colab.: Intraoperative ultrasonogrphy in detection of hepatic metastases for colorectal cancer. Dis Colon Rectum 1995; 38: 355-60
161. RAFTOPOULUS I, DAVARIS P y colab.: Level of catenin ezpression in colorectal cancer correlates with invasiveness. J Surg Oncol 1998; 68: 92-99
162. RAVIKUMAR T, BUENAVENTURA S, SALEM R y colab.: Intraoperative ultrasonography of liver, detection of occult liver tumors and treatment by cryosurgery. Cancer Detect Prev 1994; 18: 131-38
163. RAVIKUMAR T, JONES M, SERRANO M y colab.: The role of PET scanning in radiofrecuency ablation of liver metastases from colorectal cancer. The Cancer Journal 2000; 6: 330-43
164. REDHEAD D Y LEEN E: Liver metastases: Biology, diagnosis and treatment. Springer 1999
165. Reinmuth N, Liu W, Fan F, et al: Blockade of insulin-like

growth factor I function inhibits growth and angiogenesis of colon cancer. Clin Cancer Res 2002; 10: 3259-63
166. RINGE B, BECHSTEIN W, RAAB R y colab.: Leberresektion bei 157 patienten mit colorectalen matastasen. Chirurg 1990; 61: 272-79
167. ROCHE A, SOYER P, Y ELIAS D: Pre-operative portal vein embolization for hepatic metastases. Journal of Interventional Radiology 1991; 6: 63-66
168. RODGERS M Y MC CALL J: Surgery for colorectal metastases with hepatic lymph node involvement: a systematic review. Br J Surg 2000; 87: 1142-55
169. ROSEN P, AMADO R, HECHT J y colab.: A phase I/II study of SU5416 in combination with 5-Flu and LV in patients with metastasis colorectal cancer. Procc of Amer Soc Clin Oncol. New Orleans, 2000
170. ROSSI S, FORNARI F, PATIES C y colab.: Thermal lesions induced by 480 kHz localized current field in guinea pig and in pig livers. Tumori 1990; 76: 54-57
171. ROTENBERG M, BERLIN J y colab.: Phase I/II study of SU5416 in combination with Irinotean/5-Flu/LV in patients with metastasic colorectal cancer. Proc Am Soc Clin Oncol 2001; 20:75-9
172. RYAN J Y FAULKNER J: Liver resection without blood transfusion. Am. J. Surg. 1989; 157: 472-75
173. SALZ L, RUBIN M, HOCHSTER H y colab.: Cetuximab plus Irinotecan is active in refractory colorectal cancer. Procc Am Soc Clin Oncol 2001
174. SCAIFE C Y CURLEY S: Complication, local recurrence and survival rates after radiofrecuency for hepatic malignancies. Surg Oncol Clin N Am 2003; 12: 243-255
175. SCHEELE J: Resección hepática por segmentos: principios básicos y técnica. Lygidakis NJ y Tygat G: Cáncer hepatobiliar y pancreático. Doyma, Barcelona 1992: 235-265
176. SCHELLE J, STANG R, ALTENDORF-HOFMANN A y colab.: Resection of colorectal liver metastases. World J Surg 1995; 19: 59-71
177. SCHEELE J, ALTENDORF-HOFMANN A y colab.: Resection of colorectal liver metastases: which prognostic factors should govern patient selection ? Chirurg 2001; 72: 547-60
178. SCHEITHAUER W, ROSEN H, KORNKEK G y colab.. Randomized comparison of combination chemotherapy plus supportive care alone in patients with metastatic colorectal cancer. BMJ 1993; 306: 752-55
179. SEYMOUR K, CHARNLEY R, ROSE J y colab.: Preoperative portal vein embolization for primary and metastatic liver tumors, volume effects, efficacy, complications and short-term outcome. HPB 2002; 4: 21-28
180. SHAHEEN R, DAVIS D, LIU W y colab.: Antiangiogenic therapy targeting the tyrosine kinase receptor for vascular endothelial growth factor receptor inhibits the growth of colon cancer liver metastases and induces tumor and endothelial cell apoptosis. Cancer Res 1999; 59: 5412-6
181. STANGL R, ALTENDORF-HOFFMANN A y colab.: Factors influencing the natural history of colorectal liver tumors. Lancet 1994; 143: 1405-10
182. STARZL T: Hepatic trisegmentectomy and other liver resections. Surg Ginecol Obst 1975; 141: 429-437
183. STARZL T, KOEP L, WEST R y colab.: Right trisegmentectomy for hepatic neoplasms. Surg Ginecol Obst 1980; 150: 208-14
184. STARZL T, IVATSUKI S, SHAW B y colab.: Left hepatic trisegmentectomy. Surg Ginecol Obst 1982; 155: 21-27
185. STEELE G Y RAVIKUMAR T: Resection of metastases from colorectal cancer: biological perspectives. Ann Surg 1989; 210: 127-38
186. STRASBERG SM: The Brisbane 2000 terminology of liver anatomy and resections. HPB 2000; 2: 333-39
187. STRASBERG SM, DEHDASHTI F, SIEGEL BA y colab.. Survival of patients evaluated by FDG-PET before hepatic resection for metastatic colorectal carcinoma: a prospective database study. Ann Surg 2001; 233: 293-99
188. SUGARBAKER P: En block resection of hepatic segments 4b, 5 and 6 by transverse hepatectomy. Surg Gynecol Obstet 1990; 170: 250-2
189. SUGARBAKER P: Surgical decision making for large bowel cancer metastatic to the liver. Radiology 1990; 174: 621-6
190. SUGARBAKER P: Lessons in comparative oncology. Journal Clin Oncology 1991; 9:1009-11
191. SUGARBAKER P: Repeat liver resections from colorectal metastasis. Surgery 1995; 117: 296-304
192. SUGARBAKER P: Repeat hepatectomy for colorectal metastases. J Hepatobiliary Pancreat Surg 1999; 6: 30-38
193. SUZUKI S, NAKAMURA S, OCHIAI, H y colab.. Surgical management of recurrence after resection of colorectal liver metastases. J Hepatobiliary Pancreat Surg 1997; 4: 103-12
194. TAIT S, YONG M, CUSCHIERI S y colab.. Laparoscopic in situ ablation of liver cancer whit cryotherapy and radiofrequency ablation. Br J Surg. 2002; 89: 1613-19
195. TAKAHASHI Y, KITADAI Y, BUCANA C y colab.: Expression of vascular endothelial growth factor and its receptor. Correlates with vascularity, metastasis and proliferation of human colon cancer. Cancer Res 1995; 55: 3964-8
196. TAKAHASHI Y, TUCKER S, KITADAI Y y colab.: Vessels counts and expression of vascular endothelial growth factor as a prognosis factor in node-negative colon cancer. Arch Surg 1997; 132: 541-6
197. TAKAYAMA T, MAKUCHI M Y WATANABE K: A new method for mapping hepatic segments. Surgery 1991; 109: 226-9
198. TANAKA S, HIROHASHI K, TANAKA H y colab.: Incidence and management of bile leakage after hepatic resection for malignant tumors. J Am Coll Surg 2002; 195: 484-89
199. TAYLOR M, FORSTER J, LANGER B y colab.: A study of prognosis factors for hepatic resection for colorectal metastases. Am J Surg 1997; 173: 467-71
200. TERAMOTO K, KAWAMURA T, SANADA T y colab.: Hand-assisted laparoscopic hepatic resection: Japan Surg Endosc 2002; 14: 254-9
201. TOKUNAGA T, NAKAMURA M, OSHIKA Y y colab.:

Trombospondin 2 expression is correlated with inhibition of angiogenesis and metastasis of colon cancer. Br J Cancer 1999; 79: 354-9

202. TOMMASO C, AMBROGI V, TONINI G y colab.: Longterm results after resection of simultaneous and sequential lung and liver metastases from colorectal carcinoma. J Am Coll Surg 2003; 197: 386-391
203. TON THAT TUNG: Chirurgie d´exerese du foie. Masson, Paris 1962
204. TON THAT TUNG: Les résections majeures et mineures du foie. Masson, Paris 1979
205. VAUTHEY J, CHAOUI A, DO K y colab.: Standardized measurement of the future liver remnant prior to extend liver resection: methodology and clinical associations. Surgery 2000; 127. 512-19
206. WANG Y, LIANG X, WU S y colab.: Inhibition of colon cancer metastases by 3' antisense urokinase receptor mRNA in a nude mouse model. Int J Cancer 2001; 92: 257-62
207. WARREN R, YUAN H, MATLI M y colab.: Regulation by vascular endothelial growth of human colon cancer tumorogénesis in a mouse model of experimental liver metastasis. J Clin Invest 1995; 95: 1789-97
208. WATSON S, MORRIS T, ROBINSON G y colab.: Inhibition of organ invasion by the matrix metalloproteinase inhibitor Batimastat (BB-94) in two human colon carcinoma models. Cancer Res 1995; 55: 3629-33
209. WEISS L Y WARD P: Metachronous and synchronous seeding of target organs in the mouse, after paracecal infection of colon-26 cancer cells: it is relevant to human metastatic colorectal carcinoma? Reg Cancer Treat 1991; 4: 55-9
210. WILSON S, ADSON M A: Surgical treatment of hepatic metastases from colorectal cancer. Arch Surg 1976; 111: 330-34
211. Yamada H, Katoh H, Kondo S y colab.: Surgical treatment of pulmonary recurrence after hepatectomy for colorectal liver metastases. Hepatogastroenterology 2002; 49: 976-79
212. YAMAMOTO J, SUGIHARA K, KOSUGE T y colab.: Pathologic support for limited hepatectomy in the treatment of liver metastases from colorrectal cancer. Ann Surg 1995; 221: 74-78
213. YAMAMOTO J, SHIMADA K, KOSUGE T y colab.: Factors influencing survival of patients undergoing hepatectomy for colorectal metastases. Br J Surg 1999; 86: 332-37
214. YAMANAKA N., OKAMOTO E., KAWAMURA E. y colab.: Dynamics of normal and injured human liver regeneration after hepatectomy as assessed on basis of computed tomography and liver function. Hepatology 1993; 18: 79-85
215. YAMASHITA Y, HAMATSU T, RIKIMARU T y colalb.: Bile leakage after hepatic liver resection. Ann Surg 2001; 233: 45-50
216. ZIBARI G, RICHE A, ZIZZI H y colab.: Surgical and nonsurgical management of primary and metastatic liver tumors. Ann Surg 1998; 64: 211-20