CAPITULO III-386
Complicaciones de la cirugía proctológica orificial no tumoral
Enciclopedia Cirugía Digestiva
F. GALINDO y colaboradores

COMPLICACIONES DE LA CIRUGÍA PROCTOLÓGICA ORIFICIAL NO TUMORAL

Emilio José Pollastri
Profesor Titular de Cirugía (*)
Jefe del Servicio de Cirugía (**)

Marcelo Pollastri
Docente de Cirugía (*)
Cirujano general y coloproctólogo (**)

(*) Universidad Nacional de Rosario, Argentina.
(**) Hospital Centenario de Rosario.

La cirugía proctológica orificial no tumoral comprende a la cirugía de las hemorroides, abscesos perianales, fistulas perianales, fisura anal, estenosis anal, incontinencia anal, papilas hipertróficas y otras. Es frecuente que estas patologías se asocien en un mismo enfermo: hemorroides y fístulas perianales; hemorroides y fisura anal; papilas hipertróficas y hemorroides; estenosis anal y fisura anal; y diferentes asociaciones de otras patologías no tumorales.

El enfoque terapéutico quirúrgico, luego de una evaluación diagnóstica completa, debe tratar no solo la enfermedad de base o principal, sino que tambien debe incluir a toda la patología asociada. Estos procedimientos quirúrgicos son factibles de presentar complicaciones.

Las complicaciones de estos procedimientos quirúrgicos, son pocos frecuentes. Si bien se encuentran una gran variedad de ellas, el cirujano debe conocerlas para

---

POLLASTRI MJ, POLLASTRI M.: Complicaciones de la cirugía proctológica orificial no tumoral. www.sacd.org.ar F. Galindo y colab. 2016, Tomo III-386, pág. 1-12

actuar en la prevención de las misma, y cuando éstas se presentan conocer las posibilidades y recursos para solucionarlas. Para ello se debe ser riguroso en la táctica y técnica quirúrgica a emplear evitando la aparición de las complicaciones post operatorias.

Se clasifican en: tempranas, mediatas y alejadas.

Complicaciones tempranas o inmediatas son: hemorragia temprana, retención aguda de orina, infecciónes, constipación e impactacion fecal.

Complicaciones mediatas son: hemorragia tardía, infección urinaria, incontinencia fecal, retardo cicatrizal y prurito anal.

Complicaciones alejadas o secuelares: estenosis anal, fisura anal, fistula anal, plicomas, prolapso o ectropión de mucosa, ano húmedo, quiste epidérmico, recidivas.

Se describirán las complicaciones por patologías:

1) Complicaciones de la cirugía de las hemorroides.

2) Complicaciones de la cirugía de la fisura anal.

3) Complicaciones del tratamiento quirúrgico del absceso perianal.

4) Complicaciones del tratamiento quirúrgico de las fístulas perianales.

5) Complicaciones del tratamiento quirúrgico de la estenosis anal.

6) Complicaciones del tratamiento quirúrgico de las infecciones del periné.

7) Complicaciones del tratamiento quirúrgico de la incontinencia anal.

1) Complicaciones de la cirugía de las hemorroides

Hemorragia:

Esta es una complicación post operatoria que puede presentarse en forma inmediata, en los primeros días del post operatorio, o en forma mediata, desde el 6to. al 21er. día del post operatorio.

En la forma **inmediata**, la hemorragia sucede entre las 12 – 14 horas luego del procedimiento quirúrgico, y pueden presentarse de magnitud importante. Este sangrado se debe a un defecto de técnica: pudiendo corresponder a una ligadura baja, una ligadura en masa de los pedículos, o debido a una hemostasia deficiente del lecho cruento. Se observa entre el 0,8 % al 2,5 % de los pacientes operados [20].

Estos enfermos necesitan una intervención quirúrgica inmediata, deben ser re explorados en quirófano, bajo anestesia general y según los hallazgos proceder a su solución: una nueva ligadura de los pedículos, o hemostasis de los vasos sangrantes, utilizando electro fulguración del lecho cruento, inyección subcutánea del lecho quirúrgico con una solución de epinefrina al 1/100.000, uno o dos centímetros cúbicos suelen ser suficientes.

La hemorragia **mediata** o **alejada** se presenta entre el 7mo. al 21er. día del post operatorio. Su frecuencia es del 0,5 % al 2% [5-20], y con respecto a su magnitud puede ser leve, moderada o intensa. Se pueden originar por infección de la herida, o por erosión traumática de la superficie cruenta por el paso del cilindro fecal.

El tratamiento depende de la magnitud de la hemorragia: utilizando una variedad de procedimientos: conducta expectante, compresión del conducto anal en forma digital, colocación de una sonda de Foley dentro del recto en forma transanal inflada y traccionada hacia afuera puede resolver esta situación [3], corregir desordenes de la coagulación si los hubiere, transfusión de sangre si es necesario, internación y exploración de la herida bajo anestesia general, según su presentación y evolución.

Para la prevención de esta complicación, se deben tomar ciertos recaudos. En el preoperatorio debemos suspender las aspirinas y anticoagulantes desde 7 días antes de la cirugía, y corregir los defectos de la coagulación cuando estén presentes. En el acto quirúrgico, una rigurosa hemostasia y asegurarse de la correcta ligadura de los pedículos. En el post operatorio usar analgésicos que no alteren la coagulación sanguínea.

Retención aguda de orina:

Es la complicación más frecuente de la cirugía orificial. Su incidencia es del 15 % con un rango entre el 0 y 52 % [17].

Los motivos de la misma son varios: el dolor ano rectal y su espasmo, la anestesia espinal, los opiáceos, la sobre hidratación, los anti colinérgicos y el packing anal [1]. Todo lo mencionado puede ser causa de una retención aguda de orina.

Para resolver esta situación se puede utilizar la bolsa de agua caliente en el hipogastrio, el baño tibio en ducha, una adecuada analgesia antiespasmódica. El fracaso de estas medidas obligan a la cateterización vesical. Si la retención urinaria es reincidente es conveniente usar una sonda de Foley y dejar colocada por 24-48 horas. La infección urinaria puede ser una consecuencia de la sonda vesical.

Para prevenir la retención urinaria post operatoria, se solicita al enfermo que evacue su vejiga antes de ser trasladado al quirófano; evitar la anestesia espinal; evitar la sobre hidratación y en lo posible evitar la utilización de analgésicos opiáceos [17].

Infección de la herida:

La complicación infecciosa post operatoria es alrededor del 1%. Esta puede ser una infección local, perianal, pélvica o sistémica [2].

Puede observarse infecciones localizadas o generalizadas en el post operatorio de la cirugía proctológica no tumoral, a pesar de la presencia de gérmenes virulentos en esas heridas quirúrgicas. Las razones

Figura Nro. 1

Gangrena de Fournier de 48 horas de evolución

de esta baja incidencia son: la inmunidad loco regional, el importante flujo sanguíneo de la zona, los cuidados higiénicos dietéticos y otros.

El absceso de la herida operatoria se observa entre el 0,01% al 0,6%[20]). Generalmente se trata de una infección localizada y rara vez en forma difusa constituyendo un cuadro clínico grave que se conoce como gangrena de Founier´s [19].

La gangrena de Fournier´s o fascitis necrotizante es una infección grave que compromete el ano-recto, ´periné, bolsas escrotales y pared abdominal. Es un proceso séptico fulminante. [19]. (Figura 1 y 2).

Este proceso séptico puede aparecer en el postoperatorio de una hemorroidectomía, en la post colocación de banda elástica, en abscesos perianales, infecciones urinarias, o posterior a una instrumentación de la vía urinaria o del anorecto.

Es más frecuente de observarla en pacientes inmunocomprometidos, diabéticos, pacientes tratados con quimioterapia, etc.

Esta infección es provocada por bacterias aerobia y anaerobias (estafilococo, estrep-tococo, bacteroides, klebsiella, E. coli, enterococo, clostridium welchi, y otros).

Es necesario identificar precozmente esta grave infección obligándonos a actuar rápidamente. Debemos usar antibióticos de primera línea (clindamicina – metronidazol), vigorosas incisiones quirúrgicas con desbridamiento de los tejidos afectados y extirpación de los tejidos necróticos.

La mortalidad de la gangrena de Fournier´s es del 22 % promedio. [7]

La prevención se realiza con una correcta evaluación del estado inmunológico, especialmente en pacientes inmunocomprometidos, con SIDA, leucemia, diabetes o asistidos con quimioterapia (7).

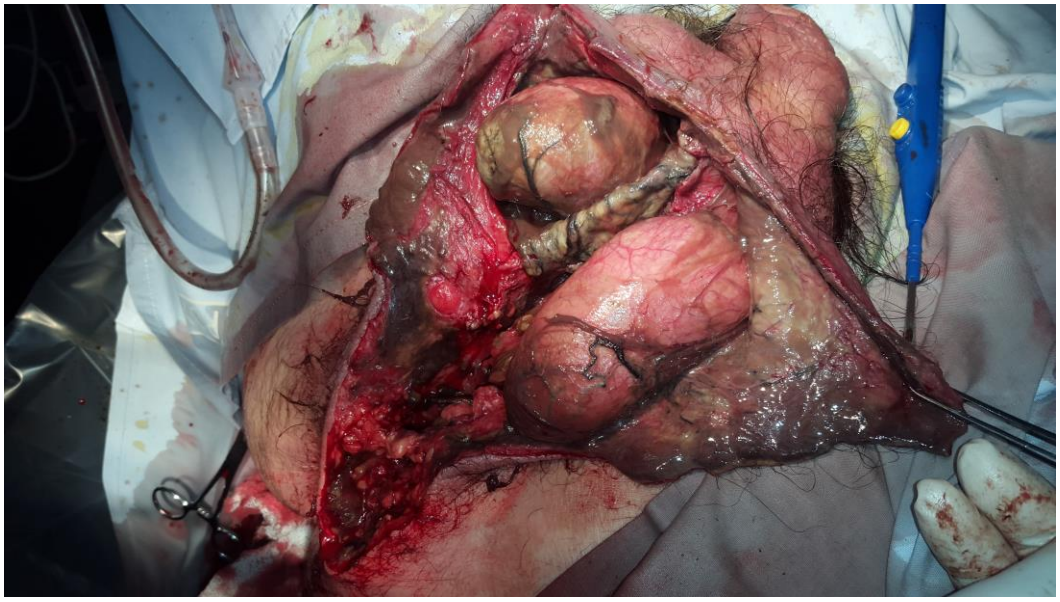

Figura Nro. 2

Gangrena de Fournier con 7 dias de evolución. _Se oibserva necrosis ranca de los tejidos blandos del escroto con exposición de ambos testículos (toilettes quirúrgica

Constipación e impactación fecal:

Es habitual observar un retardo de la evacuación intestinal en pacientes recientemente operados por una afección proctológica. Es responsable de esta situación: la hipo motilidad intestinal, el dolor ano rectal, el miedo a la defecación, los opiáceos, la anestesia y otros. El bolo fecal o fecaloma se observa en el 1% al 8% de los pacientes operados [(4).]

Es conveniente estimular la defecación temprana con dietas ricas en fibras, el uso de vaselina líquida, laxantes suaves, etc. Si al tercer día del post operatorio no presentó evacuación intestinal se deben usar laxantes más poderosos como el polientilenglicol, el fosfato mono-bisodico o el citrato de magnesio.

Incontinencia fecal:

Esta complicación puede observarse en el post operatorio de la hemorroidectomía. Pero es más frecuente en la cirugía de la fistula perianal y de la fisura anal (esfinterotomia lateral). En la hemorroidectomía tiene una incidencia del 0,4% [(4)] y se produce por una lesión del esfínter interno.

En los pacientes ancianos y las mujeres multíparas son más susceptibles de padecer esta complicación, se deben tomar ciertos recaudos, una correcta evaluación, el interrogatorio y el examen físico demuestra algún grado de incontinencia fecal, completando los estudios con Ecografía endorectal de 360°, electromiografía del esfínter anal y manometría ano

rectal, antes de iniciar el tratamiento quirúrgico correspondiente.

Retardo cicatrizal:

Las heridas anales posteriores a una hemorroidectomia demoran entre 30 a 40 días en cicatrizar, pero en algunos pacientes (20 al 30 %) la cicatrización se atrasa y se prolonga varios meses [7-9]. Habitualmente el enfermo se presenta con humedad anal, proctorragia y dolor en el post operatorio de las hemorroidectomias. Es difícil la prevención de esta complicación, y su tratamiento es médico con pomadas cicatrizantes, curaciones, tacto rectal y otras.

Fístulas anales:

Dentro de las complicaciones postoperatorias de las hemorroidectomías, pueden presentarse las fístulas perianales. Es una entidad poco frecuente, entre el 0.01 y el 1.2 % [20]. Se presentan en general en los procedimientos con técnicas cerradas.

Estas fístulas son bajas, cortas y subcutáneas.

La prevención se trata en no realizar estas técnicas cerradas, ni recurrir a procedimientos anaestésico locales subcutaneos.

El tratamiento es quirúrgico, la fistulostomia, pudiendo ser realizada en forma ambulatoria la cual resuelve esta complicación.

Estenosis anal:

Esta complicación alejada es la consecuencia de cicatrices fibrosas, retractiles y circulares que generan una falta de elasticidad y estrechez del conducto anal. Provoca serias dificultades en la evacuación intestinal, dolor anal al defecar, sangrado, esfuerzos defecatorios, materia fecal fina. Se observa un ano estrecho y con cicatrices fibrosas, el tacto rectal es difícil de realizar, constatando un ano estrecho, rígido, fibroso y doloroso. Se observa en el 0,2 al 7,5 % de los pacientes hemorroidectomizados [9-25-26]. Esta situación es debida a resecciones amplias, dejando escasos puentes cutáneo mucosos entre las heridas quirúrgicas, a infecciones severas del ano con cicatrizaciones patológicas, a la fisura anal crónica, al retardo cicatrizal, a la cicatriz queloide.

Se previene esta complicación evitando las resecciones amplias, preservando buenos puentes cutáneos mucosos en la práctica de la hemorroidectomia, permitiendo la cicatrización anatómica y funcional del ano. En algunos casos de paquetes hemorroidales múltiples la prevención esta en tratar las hemorroides en dos etapas: primero las más grandes y o sangrantes y en una etapa posterior las restantes.

Ante una estenosis, el tratamiento depende de la magnitud de la misma, y los recursos son: dilataciones, lisis de los tejidos fibrosos, flap de avance de piel o mucosa (ano plastia).

La anoplastia o plástica del ano con o sin esfinterotomía tiene la finalidad de aumentar el diámetro y elasticidad del ano con avances de piel perianal hacia el conducto anal. Los extremos proximales de



Figura Nro. 3
Anoplastía con dos colgajos cutáneos.

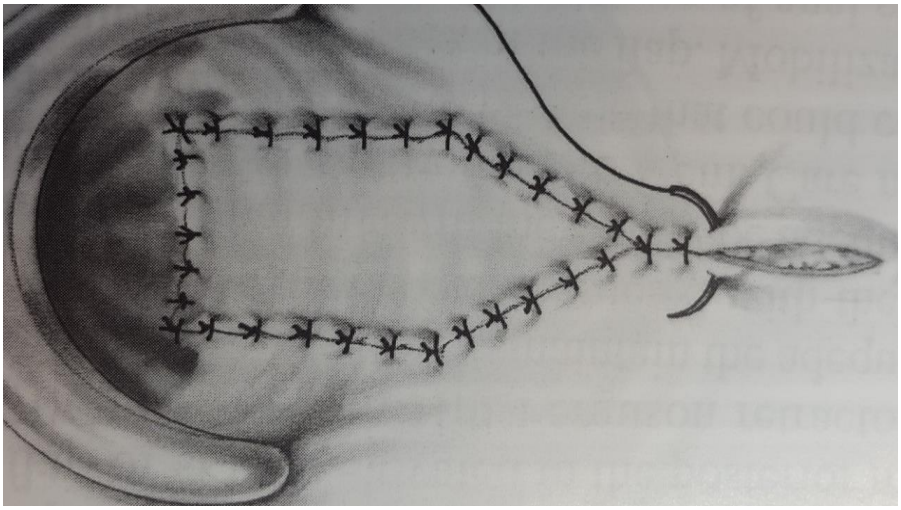

Figura Nro. 4
Anoplastia con colgajo cutáneo único en Y o en V.

la mucosa rectal a la altura del esfínter interno del ano.

Existen diferentes variedades de anoplastia a realizar según la magnitud de la estenosis y característica de la misma.

Una forma muy tradicional es el avance de un colgajo cutáneo tratado en el peri-ano (periné posterior), manteniendo su irrigación subcutánea, deslizado y suturado en el conducto anal en su pared posterior preparada previamente en Y o en V (Figura 4).

Otras veces usamos dos colgajos cutáneos, tallados en el peri-ano derecho e izquierdo, son desplazados en el conducto anal y suturados en la pared lateral derecha e izquieda del mismo (Figura 3).

Fisura anal:

Es otra complicación alejada de la hemorroidectomía. Pacientes operados con una buena evolución, asintomáticos y con un ano cicatrizado perciben dolor anal

y sangrado durante un acto defecatorio, estas molestias persisten en los días siguientes. Se produce una erosión traumática en el ano provocado por el paso de un cilindro fecal muy consistente en un conducto anal frágil y poco elástico. Esta erosión se transforma en una úlcera crónica, generando dolor, sangrado y dificultades evacuatorias.

Pueden responder al tratamiento conservador mejorando la evacuación intestinal con régimen nutricional adecuado y laxantes, y localmente con relajantes del esfínter anal (trinitrina) y pomadas antiinflamatorias, y si es necesario a la dilatación anal, esfinterotomía lateral o anoplastia según su evolución clínica.

Quiste epidérmico:

Constituye una excepcional complicación. Aparecen en el post operatorio alejado, presentando quistes en el ano o periano, poco sintomáticos. Se originan por la retención de keratina, pelos o células escamosas exfoliadas.

El tratamiento consiste en la remoción quirúrgica.

Plicomas anales:

Son pliegues anales exuberantes, asintomáticos, residuales que quedan al no resecar correctamente la piel. Los pacientes piensan en la patología no fue tratada en la oportunidad quirúrgica. Sus sintomas se reducen al prurito anal y dificultades en la higiene anal. Se observa en el 4% de los pacientes [1-7].

El tramiento de esta complicación es la extirpación con anestesia local.

Prolapso y ectropión de la mucosa:

Esta complicación es el resultado de una extirpación inadecuada de la mucosa rectal redundante. Presentando el paciente tiene un ano húmedo, con secreción de moco, dermitis anal y prurito. Frecuentemente el saber esperar lleva a una queratinización del epitelio y mejorar el año húmedo. La persistencia requiere de tratamiento es quirúrgico.

Recurrencia:

Es una situación rara, puede corresponder a una recurrencia o a una persistencia de las hemorroides, difícil de determinar. Se observa entre el 3 al 7,5 % [1-29] .

2) Complicaciones de la cirugía de la fisura anal

El tratamiento quirúrgico de la fisura anal consiste en: la esfinteroromia lateral, la fisurectomía y las anoplastias.

Las complicaciones de estos procedimientos son: la incontinencia fecal y la recidiva de la fisura anal.

La **incontinencia fecal** suele ser transitoria, de una a seis seman , puede ser de diversos grados [30]. Si la incontinencia persiste en el tiempo, debe ser estudiada y tratada según su magnitud.

La **recidiva** de la fisura anal es el resultado de una esfinterotomía insuficiente (0 al 2 %) [7].

Otras complicaciones menos frecuentes son los abscesos, fístulas, hemorragias y necrosis del colgajo [7].

3)Complicaciones del tratamiento quirúrgico del absceso perianal

El tratamiento del absceso perianal es el drenaje quirúrgico difiriendo en la mayor parte de los casos el tratamiento radical que incluiría su causa. El drenaje quirúrgico consiste en la incisión del absceso, aspiración del contenido purulento, retiro de material para estudio bacteriológico, individualización de gérmenes y antibiograma.

En general los abscesos perianales reconocen su origen en infecciones originadas en criptas anales y evolucionan a la constitución de una fístula. Es conveniente anticipar paciente de la evolución probable del absceso a una fístula cuya solución quedará para ser tratado en un segundo tiempo. El tratamiento quirúrgico de la fistula, puede ser factible realizarla alrededor de 60 días después.

Las complicaciones de esta patología son: la persistencia del absceso, la incontinencia, la recidiva, la hemorragia, las fístulas y la progresión de la infección hacia la sepsis generalizada, e inclusive una enfermedad de Fournier.

La elección del lugar de la incisión es en el punto mas fluctuante para que sea efectivo, pero teniendo en cuenta hacerla cerca del ano para evitar la formación de fístulas largas, y preservando el esfínter para evitar la temida incontinencia.

Cabe señalar, cuando se dan condiciones locales favorables, un cirujano experto puede realizar el tratamiento radical del absceso (drenaje y fistulostomía) en un solo tiempo quirúrgico.

4)Complicaciones del tratamiento quirúrgico de las fistulas perianales

El tratamiento quirúrgico de las fístulas perianales consiste en: la fistulostomía, la fistulectomía, el uso del sedal cuando hay compromiso esfinteriano, y el deslizamiento de colgajo mucoso. Las complicaciones de este procedimiento son fundamentalmente: la incontinencia fecal y la recidiva.

La **incontinencia fecal** es más frecuente en las fistulectomias, se produce por daño muscular esfinteriano. Su incidencia es mayor en las mujeres multíparas; en las fistulas localizadas en los cuadrantes anteriores. La misma es menos frecuente en las fistulostomias, en procedimientos con utilización del sedal y en operaciones con colgajos mucosos deslizados [20]

La **recidiva o persistencia** de la enfermedad se observa en el 8% de los pacientes operados, esta frecuencia aumenta en los casos asociados a fístulas complejas y en herradura. Pueden llegar a un 19% [11-12]. Las principales razones de la recidiva fístular son: no haber identificado el orificio interno, el trayecto primario o los trayectos secundarios.

Otras complicaciones del tratamiento quirúrgico de la fistula perianal son: la hemorragia, el fecaloma, las infecciones, la estenosis anal y las deformidades del ano.

5) Complicaciones del tratamiento quirúrgico de la estenosis anal.

El tratamiento quirúrgico de la este-nosis anal está indicado en las formas severas que provocan dificultades serias en la evacuación intestinal.

Las técnicas quirúrgicas usadas son: resección de la fibrosis, la esfinterotomia y las anoplastias con colgajos cutáneos pediculados.

Las complicaciones de estas prácticas quirúrgicas son: la necrosis de los colgajos, la re estenosis y la incontinencia fecal [16-21].

La profilaxis de la misma se consigue con una cirugía prolija, cuidando no lesionar los esfínteres y cubriendo las superficies cruentas con colgajos deslizados, bien irrigados y suturados sin tensión.

6) Complicaciones del tratamiento quirúrgico de las infecciones del periné

El objetivo del tratamiento quirúrgico de la fascitis necrotizante es resecar el tejido necrótico, debridar y facilitar la limitación de la infección evitando la sepsis generalizada. La resección de los tejidos necróticos y la destrucción de los mismos por la infección dejan como secuela: estenosis e incontinencia fecal.

La mortalidad de la fascitis necrotizante varía del 20 al 62 %. Promedio 22 % [6-27] .

7) Complicaciones del tratamiento quirúrgico de la incontinencia anal

Las técnicas utilizadas para el tratamiento de la incontinencia anal son varias y en relación al grado y tipo de lesión. Estas se pueden resumir y clasificar en: reparaciones esfinterianas, transposición muscular, las prótesis, la neuromodulación sacra y los ostomas.

Me ocuparé de las complicaciones de las reparaciones esfinterianas, la más frecuente es la dehiscencia de la piel y celular subcutáneo (25%). La sutura muscular queda descubierta, debemos evitar la infección de la herida y la dehiscencia muscular.

La infección sucede entre el 3 al 5 % [29], necesita antibióticos y drenaje.

La formación de una fístula perineal, recto vaginal u otras, es producto de la infección o disección exagerada de los tejidos.

La dehiscencia de la plástica muscular genera la reaparición de la incontinencia [23].

Otra complicación post operatoria es el hematoma e infección del periné 2,7 % [7-23].

La mejor prevención de esta complicación es cumplir con la limpieza mecánica, la antibiótico profilaxis, la asepsia, la disección cuidadosa, la sutura muscular sin tensión y una buena síntesis de la piel.

Bibliografía:

1- **AMARILLO H::** Actualización de la Enfermedad Hemorroidaria. Rev Arg de Coloproctología 10 (Núm. Extraordinario 2)1999; 93-160.

2- **ARBMAN G, KROOK H, HARPANIEMI S:** Closed u Open hemorrhoidectomy. Is there any difference. Dis Colon Rectum 2000; 43: 31-34.

3- **BASSO L, PESCATORI M**: Outcome of delayed hemorrhage following surgical hemorrhoidectomy. Dis Colon Rectum 1994: 37(3): 288-289.

4- **BECK S, SENAGORER A, MAZIER P, LUCHTEFELD MA** y COL.: Treatment of advanced hemorrhoid disease: a prospective, randomized comparison of cold scalped Vs contact Nd Yag Laser. Dis Colon Rectum 1993; 36:1041-49.

5- **BLEDAY R, PENA J, ROTHENBERGER D**, y col.: Symptomatic hemorrhoids: current incidence and complications of operative therapy. Dis Colon Rectum. 1992; 35(5) 477-481.

6- **CABRAL AYARRAGARAY A, PINEDA GIL A**, y col.: (gangrena de Fournier´s) Rev Argent Coloproct 1997; 8 (1): 60-63.

7- **CORMAN M L**: Colon and Rectal Surgery. Sixth Edition. Lippincot-Wilking. 2013.

8- **CHRISTIANSEN L M, BOUBJERG V E**, y col.: Risk factors for perineal injury during delivery. Am J Obstet Gynecol 2003; 89 (1): 255-60.

9- **CHUNG C, HA J, TAI Y**, y col.: Double blind, randomized trial comparing harmonic scalpel hemorrhoidectomy excision. Dis Colon Rectum 2002; 45: 789-794.

10- **DEEN K, WONG W**: Cirugía hemorroidal en: Complicaciones de la cirugía colo rectal. Masson. Williams y Wilkins.1998; cap.11:169-179.

11- **GARCIA AGUILAR J, WONG W, ROTHENBERGER D**: Management of recurrent anal Fistula. Seminars in Colon Rectal Surgery 1998; 9: 183-191.

12- **GARCIA AGUILAR J, BELMONTE C, WONG W:** Anal fistula surgery: Factors associated with recurrence and incontinence. Dis Colon Rectum 1996; 39:723-729.

13- **GOLBERG SM** y col.: Fundamentos de la cirugía ano rectal. Ed Cimasa. México 1996:103-121.

14- **GOLIGHER JC**: Cirugía del Ano Recto y Colon. Editorial Salvat .Barcelona. España. 1979; 97-140.

15- **GONZALVES DE OLIVERA P** y col.: Anal Fistula: result of surgical treatment in a consecutive series of patients- N°1. Vol. 32. January-March 2012, 60-64.

16- **HEQUERA J, DEZANZO V**: Estenosis anal. Cap.93-99. En Enfermedades quirúrgicas de la región anal. Editorial Akadia 1997:381-401.

17- **HOFF S D, BAILEY H R, BUTTS D** R y col.: Ambulatory surgical hemorrhoidectomy. A

solution to postoperative urinary retention? Dis Colon Rectum 1994.37:1241-14.

18- **LAGARES GARCÍA, NOGUERAS J**: Anal stenosis and mucosal ectropión. Surg Clin N Am 2002; 82: 1225-1231.

19- **LUMI C M** y col.: Complicaciones de la cirugía anal. Rev Arg de Coloproctología. 2005; 16: 67-157. Relato oficial del XXIX Cong Arg de Coloproctologia 2004.

20- **MAZIER PJ**: Hemorrhoids, Fissures anal and Pruritus ani. Surg Clin N Am 1994; 74: 1277-1285.

21- **MEDEIROS R**: Estenosis anal: análisis de 30 casos. Rev Bras Colo-Proct. 1997; 17: 24-26.

22- NAHAS G y col: Hemorroidectomy: open or closed technique prospective, randomized clinical trial. Dis Colon Rectum 2002; 45: 70-75.

23- **SANGALLI M R, MARTI M C:** Results of sphincter repair in post obstetric fecal incontinence. J Am College Surgeons 1994; 197: 583-586.

24- **SARDINA TC, CORMAN ML**: Hemorrhoids. Clin Quirug N Am. Cirugía Ano Rectal. Ed. Mc Gran Hill Interamericana 2002; 82(6).

25- **SAYFAN J, BECKER A, KOLTEN L**: Suturles closed hemorrhoidectomy: a new technique. Ann Surg; 2001; 234(1):21-24.

26- **SHALABY R, DESOKY A**: Randomized clinical trial of staples versus Milligan y Morgan Haemorrhoidectomy. Br J Surg.2001; 88:1049-1053.

27- **STEPHENS BJ, LATHROP JC, RICE WT, GRUENBERG JC**: Fournier's gangrene historic (1764-1978) versus contemporary (1978-1988) differences in etiology and clinical importance. Ann Surg 1993; 59: 149-54.

28- **TJANDRA J, CHOONG LEONG:** Treatment of anal abscess and low anal fistula. Seminars in Colon Rectum .Rectal Surgery 1998; 9: 172-177.

29- **WEXNER S** Y COL.: American Society of Colon and Rectal Surgeons. Standards Task Force: Practice parameters for treatment of fistula in ano. Supporting documentation A.S.C.R.S.P.P. 1999.

30- **WILEY M, DAY P, RIEGER N, STEPHENS J:** Open vs. closed lateral internal sphinterotomy for idiopathic fissure in ano. A prospective randomizes controlled trial. Dis Colon Rectum 2004; 47: 847-852