CAPITULO IV-478
Seudoquistes pancreáticos
Enciclopedia Cirugía Digestiva
F. GALINDO y colaboradores

SEUDOQUISTES PANCREATICOS

Fernando Galindo
Profesor Consulto Cirugía Digestiva
Facultad de Medicina (U.C.A.)

INTRODUCCION

Los seudoquistes pancreáticos pueden observarse en pancreatitis aguda (5 al 20 o/o), en pancreatitis crónica (20 a 40 o/o) y en traumatismos pancreáticos 5 a 10 o/o). Dada la mayor incidencia de pancreatitis biliar hace que alrededor del 80 % de los seudoquistes pancreáticos sean de este origen [5,74,39,65].

Los seudoquistes del páncreas pueden ser por su mecanismo de producción: necróticos, de retención y traumáticos. Por su evolución pueden progresar desencadenando problemas mecánicos, infectarse o sangrar. Algunos retrogradan siendo una suerte de curación natural.

El estudio por imágenes ha permitido conocer la evolución, las características anatómicas del seudoquiste y del estado del conducto pancreático para establecer el momento y la conducta terapéutica más adecuada. El tratamiento quirúrgico con el drenaje interno y externo fue el primero en realizarse al que se incorporaron nuevas técnicas menos invasivas por vía percutánea, endoscópica o laparoscópica. Las variadas posibilidades de tratamiento requieren tener un buen conocimiento de la fisiopatogenia para indicar con fundamento la conducta a seguir y obtener los mejores resultados.

GALINDO F: Seudoquistes pancreáticos. Enciclopedia Cirugía Digestiva. Galindo F. y colab. www.sacd.org.ar 2017 Tomo IV-474 pág. 1-33

En este capítulo se tratara el tema en el siguiente orden:

1. Concepto
2. Clasificación de los seudoquistes pancreáticos
3. Etiopatogenia
   a) Seudoquistes traumáticos
   b) Seudoquistes necróticos
   c) Seudoquistes retencionales
   d) Seudoquistes de causas múltiples e infrecuentes.
4. Características anatómicas
5. Aspectos clínicos
6. Diagnóstico por imágenes y evaluación del conducto pancreático
7. Síndrome del conducto de Wirsung desconectado.
8. Complicaciones
   a) Infección
   b) Hemorragia
   c) Rotura
9. Diagnóstico diferencial
10. Tratamiento de los seudoquistes pancreáticos
    a) Observación
    b) Bases fisiopatdológicas del drenaje externo o interno.
11. Técnicas terapéuticas:
    a) Drenaje externo
    b) Drenaje interno
       a*) Cistoyeyunoanastomosis
       b*) Cistogastroanastomosis
       c*) Cistoduodenoanastomosis

1. CONCEPTO

a) El uso ha impuesto la denominación de seudoquiste (pseudo=falso, Kystis=bolsa, vejiga) aunque estructuralmente es un quiste al tener **una pared y contenido líquido** en su interior. Al tener una pared se diferencia de las colecciones líquidas serosas o hemorrágicas peripancreáticas por no llegar éstas a tener una pared organizada.

b) Es un **proceso adquirido y no neoplásico.**

d) Los seudoquistes de origen necrótico y los traumáticos no tienen recubrimiento epitelial. La excepción esta dada por los quistes de retención y los seudoquistes retencionales que se observan en las pancreatitis crónicas. Por lo tanto en una definición general de seudoquiste pancreático no cabe señalar si hay o no recubrimiento epitelial. Sólo cuando nos referimos a los quistes necróticos de la pancreatitis aguda y a los traumáticos se puede agregar que no tienen recubrimiento epitelial. La mayor frecuencia de los originados en necrosis llevó a que se impusiera y generalice la denominación de seudoquiste.

e) Contenido de **jugo pancreático.** Condición importante para ser considerado pancreático.

La definición más mencionada en la literatura es la de Atlanta International Symposium que señala que un seudoquiste pancreático es una colección líquida rica en amilasa contenido dentro de una seudocápsula fibrosa sin epitelio y que usualmente aparece 4 a 6 semanas de un episodio de pancreatitis aguda. Definición válida para los seudoquistes de origen necrótico y traumático [(1).]

Una definición más general seria:

Seudoquiste pancreático es una patología adquirida, no neoplásica, de causa necrótica, retencional y o traumática, cavitaria con pared fibrosa y contenido de jugo pancreático.

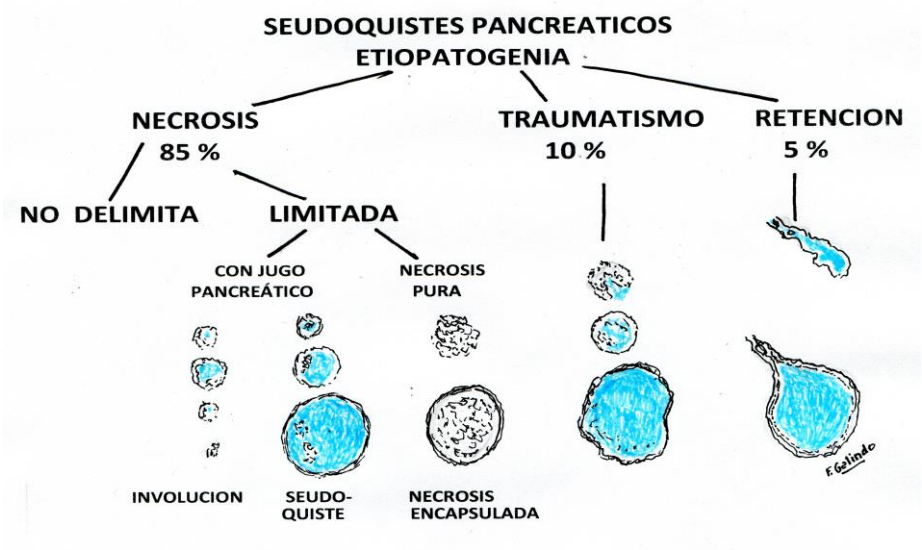

Figura Nro. 1
Tipos de seudoquistes. Etiopatogenia de los seudoquistes pancreáticos: necrosis, traumatismo y retención. Necrosis limitada: seudoquistes que involucionan, que se desarrollan o necrosis encapsulada sin líquido pancreático

2. CLASIFICACION DE LOS SEUDOQUISTES PANCREATICOS

Por su mecanismo de producción los seudoquistes pueden ser: necróticos, de retención y traumáticos. Hay algunos mecanismos mixtos (retención y necróticos) que se observan en pancreatitis crónica.

PATOLOGÍA DE ORIGEN	TIPO DE SEUDOQUISTE
PANCREATITIS CRÓNICA	QUISTE DE RETENCIÓN SEUDOQUISTE DE RETENCIÓN SEUDOQUISTE NECROTICO
PANCREATITIS AGUDA	SEUDOQUISTE NECROTICO
TRAUMATISMO	SEUDOQUISTE TRAUMÁTICO

Cuadro Nro, 2
Patologías de origen y seudoquistes pancreáticos

Las patologías que pueden dar origen a seudoquistes son: pancreatitis aguda, pancreatitis crónica y traumatismos. Las neoplasias pueden en algunos casos presentarse como un seudoquiste provocado por procesos obstructivos y necróticos pero la patología más importante es la tumoral y no serán considerados en este capítulo

3. ETIOPATOGENIA DE LOS DISTINTOS TIPOS DE SEUDOQUISTES

a) SEUDOQUISTES NECROTICOS

Se observan en pancreatitis aguda severa con necrosis. Neoptolemos en 1989 fue uno de los primeros en señalar que para que se forme un seudoquiste la necrosis debía ser superior el 10 % del páncreas. La necrosis puede ser limitada o no (Cuadro Nrol 1). Las formas limitadas de necrosis puede originar pequeños seudoquistes que retrogradan, persistir aumentando su tamaño y contenido de jugo pancreático y en otros casos tener material necrótico en su interior con nulo contenido de jugo pancreático constituyendo lo que se conoce como necrosis encapsulada

(wallet necrosis) y que debe diferenciarse de los seudoquistes [15,22,98].

Los seudoquistes que retrogradan lo hacen dentro de las 6 semanas [97]. Alrededor del 40 % de los seudoquistes de origen necrótico involucionan, en la literatura médica las cifras son muy variables (10 a 70 %) debido a la dificultad de definir un seudoquiste en sus primeras etapas de una colección líquida cuya tendencia evolutiva es hacia la reabsorción[68]. Sobre el total de pancreatitis aguda desarrollan un seudoquiste que persista el 7 a 10 % de los pacientes [39,47,68] .

La comunicación de estos seudoquistes con el Wirsung no siempre es fácil de demostrar con la colangiografia retrógrada endoscópica o por resonancia magnética (25 – 70 %) [27]. No obstante es de presumir la comunicación en todos los casos por el contenido de líquido con enzimas pancreáticas [72, 43, 74].

b) SEUDOQUISTES RETENCIONALES

Los seudoquistes por retención se observan en pancreatitis crónicas En su producción interviene siempre un aumento de la presión ductal. Por ello también han sido observados en otras patológicas que pueden

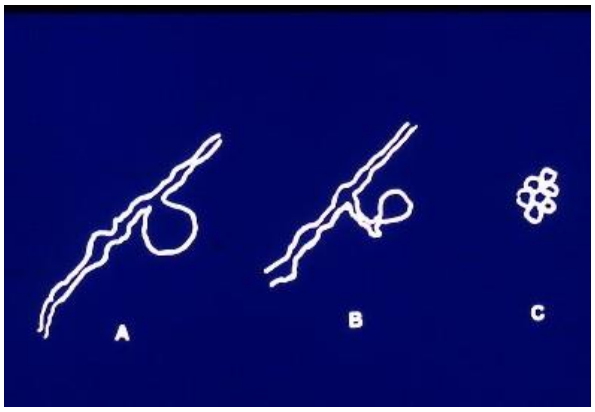

Figura Nro. 2
Seudoquiste por retención. A) relacionado al Wirsung.
B) Conductos secundarios , C) Múltiples.

incrementar la presión intraductal, como el carcinoma del páncreas [79,62].

Figura Nro. 3
Quiste de retención (cortes esquemáticos)

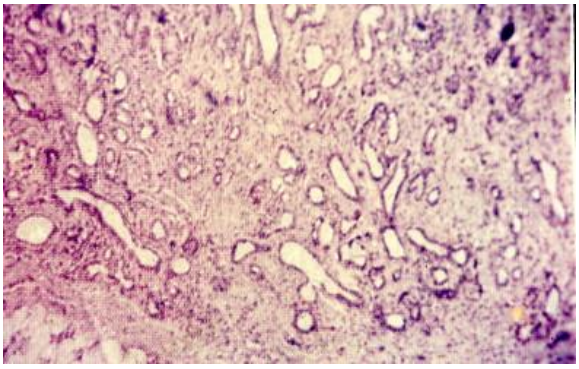

Figura Nro. 4
Pancreatitis crónica. Dilataciones canaliculares múltiples.

Los quistes pueden formarse en relación al Wirsung o conductos de menor tamaño (Figura Nro. 2). Frecuentemente son pequeños, múltiples y de forma sacular. En todos los casos se caracterizan por tener recubrimiento epitelial semejantes a los conductos de la glándula pancreática, a los que están comunicados y contienen líquido pancreático. Como son intrapancreáticos y están en la retrocavidad no llegan a adherirse a la cara posterior del estómago. Pueden visualizarse por la pancreatografía retrógrada, (Fig. 5) o preferentemente en la actualidad por resonancia magnética. Dar síntomas por compresión, por ejemplo en

cabeza provocando ictericia al comprometer la vía biliar [62].

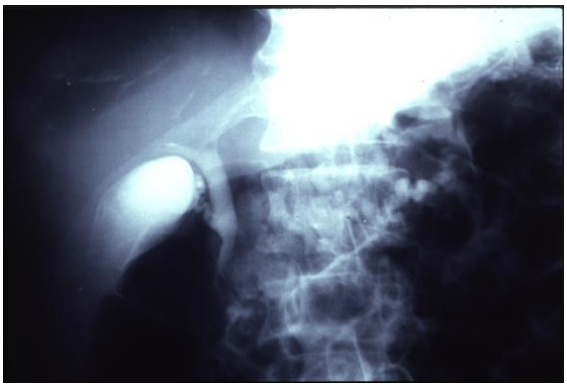

Figura Nro. 5
Pancreatitis crónica. C olangiopancreatografia retrógrada. Se observan múltiples quistes de retención. Vía biliar con estenosis inferior y dilatación. Vesícula alitiásica.

c) SEUDOQUISTES TRAUMÁTICOS

La incidencia de seudoquistes traumáticos es del 3 al 8 % , siendo más frecuente en los niños [8,36,31,74,79]. El traumatismo que lo origina generalmente es contuso. La zona más frecuente afectada es el cuerpo pancreático que apoya sobre un plano consistente como es la columna vertebral. (Fig. 6). El cinturón de seguridad en las colisiones vehiculares está muy relacionado a injurias gastrointestinales y pancreáticas [80].

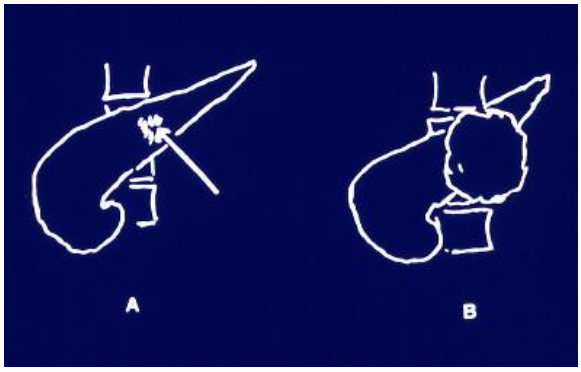

Figura Nro. 6
Seudoquiste traumático. Mecanismo frecuente de producción. Traumatismo sobre un plano firme posterior (columna vertebral)

Esto da lugar a una pancreatitis aguda focal y lesión de pequeños canalículos pancreáticos que constituyen el foco inicial de una colección que va incrementándose y desarrollando al mismo tiempo una pared. En su progresión el quiste puede exteriorizarse por fuera de la glándula, con mayor frecuencia en la retrocavidad Clínicamente debe sospecharse seudoquiste traumatismo cuando un paciente que tiene dolor en abdomen superior y una concentración sérica de amilasa elevada después de un traumatismo cerrado de abdomen superior. La retención del líquido pancreático que no es drenaje al intestino provoca el incremento de la amilasemia. La tumoración quística se observa al cabo de 1 a 2 semanas del traumatismo. Aunque también la aparición de un seudoquiste traumático puede ser tardía. Se han observado casos en donde la sintomatología puede comenzar después de un periodo latente de 3 meses a 1 año del traumatismo, con valores normales o bajo de amilasa [36,34]. La tomografía es un buen procedimiento para observar el seudoquiste y la colangiopancreatografía por resonancia magnética puede mostrar una amputación del Wirsung, contribuyendo a aclarar la causa de un dolor crónico abdominal postraumático.

d) SEUDOQUISTES POR CAUSAS MIXTAS O INFRECUENTES

En las pancreatitis crónica brotes inflamatorios agudos con necrosis se dan en una glándula con alteraciones previas: como la obstrucción de un conducto pancreático por un tapón proteico, un cálculo o una fibrosis localizada que provocan un quiste retencional. Aumentos de la hipertensión ductular, en brotes de pancreatitis, provocan ruptura de los acinos. El proceso puede ser insidioso, y recién producir molestias cuando llegan a cierto tamaño. Serian quistes de origen múltiple retencional y necrótico por lo

que se lo conoce como seudoquistes retencionales. Estos quistes son intrapancreáticos y aún cuando pueden tener un tamaño que sobrepasa los límites pancreáticos, se mantienen dentro de la cápsula de la glándula y la trascavidad de los epiplones, se mantiene libre al no adherir a la cara posterior gástrica [31,44].

La falta de epitelio en seudoquistes en pancreatitis crónica ha merecido una interpretación distinta por algunos autores como Howard, quien habla de "necrosis central del páncreas". Se trataría de cavidades quísticas formadas secundariamente a necrosis de los conductos pancreáticos y al parénquima inmediatamente adyacente pero sin ruptura extrapancreática. Estos quistes deben ser considerados necróticos [46].

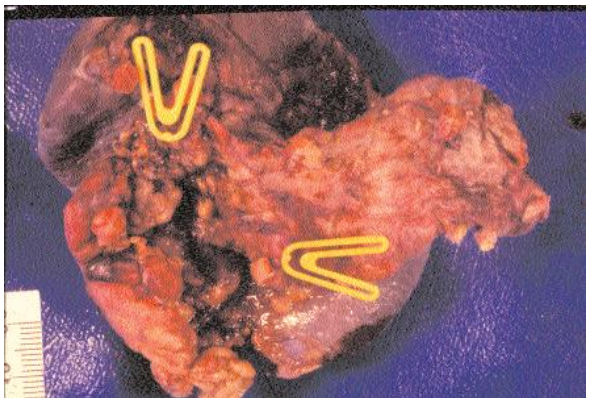

Figura Nro. 7
Esplenopancreatectomia distal (vista posterior). Se observa la cavidad abierta de un seudoquiste debido a una efracción del Wirsung.

La ruptura o efracción de un conducto pancreático superficial debido a una hiperpresión canalicular puede dar lugar a extravasación de líquido pancreático. La hipertensión canalicular se debería a los tapones proteicos, cálculos cálcicos y estenosis por fibrosis .La pérdida de jugo pancreático debe ser pequeña para dar lugar a la formación de un seudoquiste y organizar su pared. Cuando el débito es importante tendríamos una fístula y consiguiente ascitis. Generalmente esto ocurre cuando el líquido se vuelca en la retrocavidad gástrica.

El autor observó un paciente con pancreatitis crónica litiásica que en los episodios agudos ecográficamente se observaba una formación quística en cola de páncreas, que desaparecía cuando mejoraba el cuadro clínico. Por último la imagen se mantuvo e incluso incremento su tamaño. La operación (esplenopancreatectomía distal incluyendo el seudoquiste) demostró que se trataba de un seudoquiste de la cola y retropancreático totalmente extrapancreático que tenia una comunicación directa con un Wirsung superficial. La causa de este seudoquiste era una lesión del Wirsung. Se efectuó una derivación de la sección pancreática más el Wirsung que fue abierto y limpiado de calculos con una asa desfuncionalizada en Y de Roux (Operación de Puestow-Gillesby). (Figura Nro. 7).

4.CARACTERISTICAS ANATOMICAS

a) TOPOGRAFÍA

La localización más frecuente de los seudoquistes pancreáticos es a nivel del cuerpo. En las pancreatitis crónicas la localización más frecuente es en cabeza. En los seudoquistes originados en pancreatitis biliar la localización más frecuente es cuerpo y cola [44,79,96].

La mayor parte están en la zona retrogástrica y supramesocolónica. Algunos pueden extenderse en forma ascendente hasta el mediastino o hacia abajo por el retroperitoneo cubriendo el músculo psoas y llegar a la región inguinal [51]. Otra ubicación muy infrecuente en los originados en la cola pancreática es de alcanzar una posición intraesplénica [87] .

b) NÚMERO

La mayor parte de los seudoquistes por pancreatitis aguda son únicos. Las formas múltiples son alrededor del 5 %. En las pancreatitis crónica es mas frecuente que se sean múltiples, cuando son múltiples se trata de pequeños seudoquistes [39,65,33].



Figura Nro. 8
Pared de un seudoquiste necrótico. Parte interna a la derecha, parte externa fibrótica a la izquierda.

C) VOLUMEN Y EXTENSIÓN

El tamaño de los seudoquistes es variable. Depende de su origen y posibilidades de crecimiento. Los quistes de retención son generalmente pequeños y a veces solos visibles al microscopio, siendo intraparenquimatosos.

Los seudoquistes necróticos pospancreatitis aguda pueden tener un crecimiento extrapancreático y pueden llegar a tener un volumen importante. Los ubicados en cola y cuerpo que se desarrollan a la izquierda, en hipocondrio izquierdo, tienen un vasto espacio y llegan a tener dimensiones considerables. Los de cabeza por su ubicación dan síntomas importantes (Ictericia, obstrucción duodenal, etc.) llamando la atención clínica antes de tener un desarrollo mayor.

d) CONTENIDO DEL SEUDOQUISTE

El contenido puede variar de acuerdo a la evolución del seudoquiste. Los quistes de retención por su origen siempre tienen líquido claro pancreático. En los necróticos puede haber restos de tejido necrótico, sangre mezclada con líquido pancreático. Cuando evoluciona el contenido se vuelve claro por predominar el líquido pancreático. No es raro que en los seudoquistes grandes se formen en la pared seudo-aneurismas que pueden romperse y dar lugar a una hemorragia intraquística [29].

El estudio del líquido obtenido por punción del seudoquiste puede contribuir a diferenciarlo de otras formaciones quísticas por su contenido en amilasa principalmente. La actividad proteolítica también esta incrementada, no encontrándose relación entre las formas agudas o crónicas de seudoquiste [60].

Diagnostico	Viscosidad	CEA	Ca 125	Enzimas	citológicos
Seudoquiste	Bajo	Bajo	Bajo	Alto	Negativo
Cistoadenoma Seroso	Bajo	Bajo	Variable	Variable	**Negativo**
Cistoadenoma mucinoso	Usualmente alto	Alto	Variable	Variable	Positivo
Cistoadeno-carcinoma	Usualmente Mucinoso	Alto	Alto	Alto	Positivo

Cuadro Nro. 2
Índices útiles en el diagnostico diferencial de los quistes pancreáticos. Según Lewnadrowski y colab.(60).

5. ASPECTOS CLÍNICOS

Los síntomas que pueden observarse en un comienzo son los propios de las causas que pueden complicarse con seudoquistes: pancreatitis aguda, crónica o traumatismo y se remite al lector a los capítulos correspondientes. El diagnóstico en las primeras fases es hecho a través de imágenes. La sospecha debe tenerse cuando la resolución clínica se prolonga y en alrededor de la mitad de los casos por una amilasemia elevada que se mantiene. Las imágenes han permitido ver la secuencia de necrosis, colección y seudoquiste.

Recién cuando los seudoquistes adquieren ciertos volúmenes pueden dar síntomas derivados de su tamaño y localización, provocando compresión de estructuras veci-

nas, o por complicaciones como ruptura, infección o hemorragia.

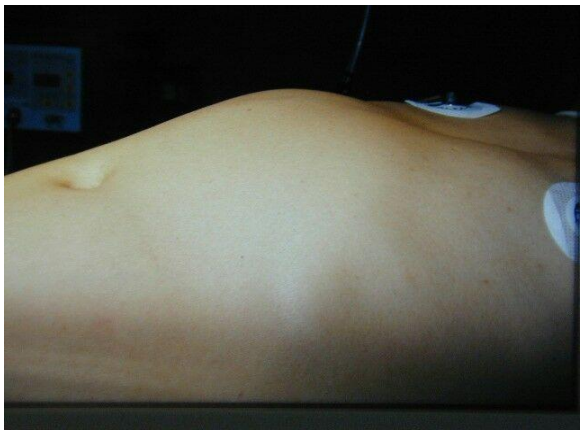

Figura Nro. 9
Abovedamiento del abdomen por un seudoquiste pancreático gigante.

Los localizados en la cabeza pueden comprimir la vía biliar provocando ictericia o comprometer el duodeno y o estómago impidiendo una buena evacuación gástrica. Los de cuerpo y cola pueden afectar la vena esplénica con trombosis (10 a 20%) y provocar una hipertensión portal del sector, esplenomegalia y hemorragia. Por la extensión hacia el cardias provocar disfagia y en la invasión mediastinal síntomas torácicos [74,96]. En caso de ruptura puede observarse reducción de la masa tumoral palpable y síntomas peritoneales. En caso de hemorragia las manifestaciones derivadas de la pérdida sanguínea y en casos de infección al dolor local y síndrome febril.

Los seudoquistes también han sido divididos en agudos y crónicos [22]. Los agudos tienen el antecedente de una pancreatitis aguda. Esta división es útil y práctica, pero no hay una división neta. Las características más sobresalientes que diferencian el seudoquiste agudo por pancreatitis biliar es su origen necrótico, porcentaje elevado de involución o curación espontánea (alrededor del 40%), en contraposición con los crónicos (0 al 5 %); el tratamiento del seudoquiste y de la litiasis biliar llevan a la curación del paciente [21,37,17]. El tratamiento de los seudoquistes crónicos tiene menor morbilidad y mortalidad quirúrgica, el tratamiento a realizar depende de un balance lesional y sintomático, y su curación es siempre parcial por la pancreopatía crónica [22, 17,37].

La diferenciación entre seudoquiste agudo o crónico no siempre es neta. Hay seudoquistes agudos pospancreatitis (2 al 7 %) que se diagnostican dos o más meses después del episodio agudo cuya evolución fue insidiosa o asintomática [79,30]. También puede observarse por brotes de pancreatitis aguda con necrosis y formación de un seudoquiste agudo en una pancreopatía crónica.

Examen físico.- La mayor parte de los seudoquistes no son palpables y la sospecha debe venir por la evolución de los cuadros que lo producen: pancreatitis aguda, crónica o traumatismo. Los seudoquistes grandes pueden palparse y llegar a provocar abovedamiento de la pared abdominal (Fig, 9). La existencia de esplenomegalia puede observarse por cundo hay compromiso de la vena esplénica. Síntomas torácicos derivados de derrame pleural (rico en amilasa) deben llevar a una investigación abdominal pancreática.

Ascitis pancreática.- La ascitis pancreática se produce por el pasaje de líquido pancreático a la cavidad abdominal por alteraciones patológicas pancreáticas, siendo la causa más frecuente el seudoquiste y en menor proporción una pancreatitis crónica o un traumatismo.

El diagnóstico comienza con la sospecha en base a los antecedentes clínicos que lo desencadenan y un abdomen distendido por la ascitis. En alrededor del 15 % se acompaña de derrame pleural izquierdo y menos frecuentemente derecho o bilateral. La tomografía computada no solo permite comprobar la ascitis sino también examinar el páncreas y la existencia de un seudoquiste. La punción

abdominal y examen del líquido ascítico muestra valores elevados de amilasa (> valores séricos) y rico en proteínas [61]. La realización de una colangiopancreatografía por resonancia magnética permitirá conocer el estado canalicular, la comunicación con el seudoquiste e incluso la extravasación del jugo pancreático y servirá para planear la conducta terapéutica.

Generalmente se comienza con el tratamiento médico para mejorar las condiciones del paciente que consiste en paracentesis, hidratación, alimentación endovenosa, administración de análogos de la somatostatina. El tratamiento puramente conservador tiene un alto índice de fracasos 40-60% y tasa de mortalidad 17 % [52].

El tratamiento activo puede ser por vía endoscópica o quirúrgica. La vía endoscópica es considerada que debe ser la inicial [52,56] requiriendo la intervención de un hábil profesional para realizar una colangiopancreatografia retrógrada con fines diagnósticos y terapéuticos. El drenaje del Wirsung en seudoquistes comunicados y en pancreatitis crónica contribuye a disminuir la ascitis, logrando la mejoría del paciente [52,56].

El tratamiento quirúrgico puede plantearse inicialmente o en aquellos pacientes que no mejoraron definitivamente después del tratamiento endoscópico. En casos con seudoquiste y ascitis el drenaje externo no es aconsejable sino la derivación interna o su resección. En pancreatitis crónica con dilatación canalicular se efectuará su drenaje. En los casos en donde se pudo establecer bien el lugar del filtración una pancreatectomía izquierda incluyendo la zona de filtración es una solución adecuada.

Laboratorio. Las alteraciones de laboratorio están referidas a las causas que originaron el seudoquiste. El dato más importante es observar una amilasemia elevada (alrededor del 50 % de los pacientes) que va disminuye con la descompresión del seudoquiste [97,44].

Los estudios por punción del líquido intraquístico no son necesarios en la mayoría de los casos. Su indicación sería en seudoquistes crónicos, duda diagnostica y especialmente en pacientes que no aceptan un tratamiento quirúrgico.

6. DIAGNÓSTICO POR IMÁGENES Y EVALUACIÓN DEL CONDUCTO PANCREÁTICO

El ultrasonido US por su fácil disponibilidad es utilizado generalmente de entrada pudiendo detectar el seudoquiste, el estado del páncreas y la existencia o no de cálculos en la vía biliar. El seudoquiste se presenta como una cavidad anecoica, redondeada u ovalada rodeada por una pared. Este método es insuficiente cuando se trata de evaluar una pancreatitis aguda que se prolonga en su evolución debiéndose recurrir a la tomografía computada con contraste o un estudio por resonancia magnética. En estos casos la ecografía quedaría para con-

Figura Nro. 10
Rechazo de curvatura mayor gástrica por seudoquiste de cola pancreática.

Figura Nro. 11
Seriada gastroduodenal. Desplazamiento del antro y primera porción duodenal por seudoquiste pancreático de la cabeza.

Figura Nro. 11
Ecografía. Seudoquiste pancreático en cuerpo con líquido y escaso material necrótico.

troles intermedios ya que es un procedimiento no radiante y de fácil disponibilidad.

La tomografía computada con contraste endovenoso es útil para evaluar la necrosis pancreática, colecciones, abscesos, seguimiento en la formación y estado de los seudoquistes valorar su tamaño, ubicación, contenido líquido y necrosis y la pared. Su sensibilidad es del 82 a 100 % y su especificidad del 98 % [53,10].

La resonancia magnética tiene una sensibilidad mayor que otros métodos para detectar la necrosis y se tiene la posibilidad de obtener una colangiopancreatografía incruenta. Permite conocer el tamaño y ubicación del seudoquiste, su relación y contacto con otros órganos como el estómago y duodeno, el estado del Wirsung y su relación con el seudoquiste, todo lo cual permite elegir la conducta terapéutica más adecuada.

Figura Nro. 12
Tomografía computada. Seudoquiste pancreático.

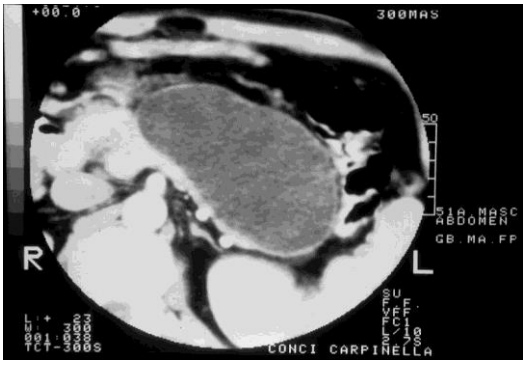

Figura Nro. 13
Tomografía computada. Gran seudoquiste de cuerpo y cola de páncreas.

Figura Nro. 14
Seudoquiste pancreático doble. Uno de ellos tabicado.

Hay otros métodos de estudio que tienen limitaciones. La **colangiopancreatografía retrógrada** endoscópica (CPRE) permite visualizar la vía biliar, el conducto pancreático y su relación con el seudoquiste. Pueden obtenerse muy buenas imágenes para guiar el tratamiento a emplear. Este procedimiento tiene posibilidades ciertas de riesgos y más cuando se trata de pacientes no estables, cursando una pancreatitis y frecuentemente infectados, por lo que no es utilizado con fines diagnósticos habiendo sido reemplazado por la **colangiopancreatografía por resonancia magnética**. No obstante, ante la imposibilidad de un estudio por resonancia magnética, en un paciente estable con un seudoquiste crónico la realización de una pancreatografia retrógrada sirve para elegir el procedimiento terapéutico adecuado.

USE (Ultrasonido endoscópico) Es un estudio secundario a los métodos anteriores y generalmente es utilizado en caso de duda con otras formaciones quísticas del páncreas.

IMPORTANCIA DE LA EVALUACIÓN DEL CONDUCTO PANCREÁTICO

La pancreatografia por resonancia magnética permite mejorar las indicaciones terapéuticas y resultados, al conocer el estado del Wirsung en relación al seudoquiste, haciéndolas más precisas y mejorar los resultados.. Neolons ha hecho una clasificación del estado del Wirsung en relación al seudoquiste [69,89,54].

Clasificación de los cambios ductales asociados a seudoquistes.-

Nealon[69] los divide en 4 tipos (Fig. 15):

Tipo I Conducto pancreático normal

Tipo II Estrictura del conducto pancreático.

Tipo III Oclusión del conducto pancreático, desconectado.

Tipo IV Conducto pancreático dilatado (propio de las pancreatitis crónicas).

A su vez, cada tipo se clasifica en **a** y **b**: **a** cuando no hay comunicación del quiste con el conducto y **b** cuando hay conexión. Sería más apropiado hablar de comunicación demostrable o no por imágenes. El líquido de los seudoquiste es jugo pancreático y por lo tanto la comunicación siempre existe. Se trataría de pequeñas comunicaciones no siempre demostrables por imágenes.

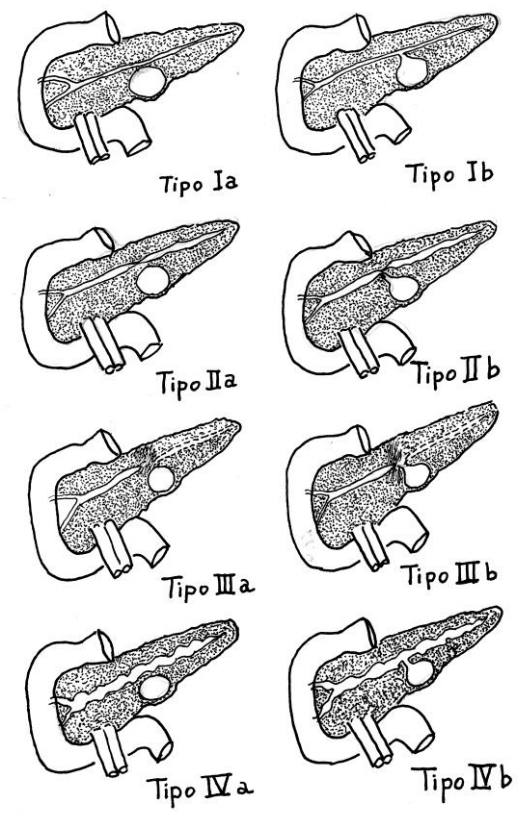

Figura Nro. 15
Distintos tipos de presentación de los seudoquistes pancreáticos. a) sin conexión ductular y b) con conexión ductular. (Neolon[69])

Características de cada uno de los tipos de seudoquiste y conducto pancreático.-

Tipo I Conducto de Wirsung de calibre normal sin o con comunicación con el seudoquiste. La posibilidad de resolución espontánea es muy elevada (superior al 85 %) sobre

todo en los que tienen un diámetro que no supere los 6 cm. En los que persisten el drenaje endoscópico o percutáneo sería lo más adecuado.

Tipo II. Estrictura del conducto de Wirsung con dilatación distal sin o con comunicación al seudoquiste. La resolución espontánea es muy reducida (alrededor del 5 %). La estrictura del conducto contribuye a una hipertensión canalicular distal que con lleva a la formación y mantenimiento del seudoquiste. Requieren para su tratamiento un drenaje interno.

Tipo III. Oclusión o desconexión del conducto pancreático. La resolución espontánea es muy improbable. La intervención operatoria sería lo más adecuado en pacientes con conducto desconectado. La derivación cistoyeyunal sería la forma más conservadora, siendo la conducta más utilizada la resección del páncreas distal. El drenaje transpapilar del páncreas desconectado es una opción buena no exenta de problemas técnicos y evolutivos. Esta entidad anatomopatológica ha recibido el nombre de Síndrome del conducto pancreático desconectado por Kozarek y col.[69] . (Véase más adelante)

Tipo IV. Conducto pancreático dilatado propio de la pancreatitis crónica. La resolución espontánea es muy baja (inferior al 3 %). Generalmente tienen dolor y la indicación operatoria es el drenaje amplio del Wirsung (pancreaticoyeyunostomía) medida suficiente para tratar el seudoquiste. En menor número tratamiento por derivación interna del seudoquiste o resección.

7. SINDROME DEL CONDUCTO DE WIRSUNG DESCONECTADO

Hay una falta de continuidad en el Wirsung provocada por una lesión del mismo. La causa más frecuente es la pancreatitis aguda necrótica y rara vez un traumatismo. El lugar más frecuente de la lesión es el cuello pancreático. El flujo de líquido pancreático distal puede alimentar un seudoquiste o dar lugar a una fístula pancreática [55,46,58]. Actualmente el diagnóstico puede hacerse por imágenes principalmente con la colangiopancreatografia por resonancia magnética. El ultrasonido, utilizado como primer medio por su bajo costo y disponibilidad puede mostrar un conducto dilatado hacia la izquierda de una zona pancreática necrosada [12]. Otras veces se llega al diagnóstico después de haber hecho una necrosectomía o un drenaje percutáneo por la persistencia de la fístula. Para evitar estos inconvenientes con procedimientos que no llevan a la curación es necesario tener presente esta patología.

En el caso de un Wirsung desconectado y seudoquiste en la zona, el drenaje interno es lo más conveniente, él que según las condiciones podrá ser cistogastrostomía o cistoyeyunostomía. La segunda opción cuando no se pueda realizar un procedimiento de drenaje interno o el fracaso de éste es la resección izquierda del páncreas junto con el seudoquiste [78,58].

8. COMPLICACIONES

a) INFECCIÓN

La infección de un seudoquiste puede ocurrir espontáneamente o por manipulacioones diagnósticas y o terapéuticas. El tratamiento aceptado es el drenaje con la administración de antibióticos [14,96,46].

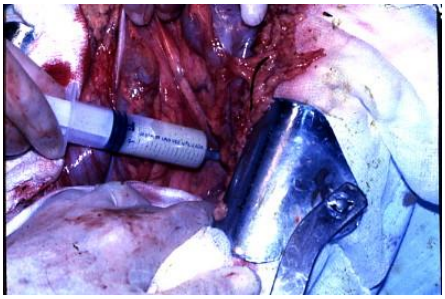

Figura Nro. 16
Seudoquiste infectado. Explorado por via inframesocolónica. La punción permite sacar pus. Tratamiento drenaje externo.

b) HEMORRAGIA

La hemorragia provocada por un seudoquiste pancreático puede ser extraquística o intraquística. La extraquística puede ser debido a varices gástricas provocada por la hipertensión venosa por compromiso de la vena esplénica o por lesiones de la mucosa gástrica y o duodenal. La hemorragia intraquística se debe a lesiones de los vasos esplénicos y menos frecuentemente de vasos gastroduodenales como así también a la formación de seudoaneurismas. La frecuencia de hemorragias esta entre el 5 al 10 % [5,95,96] .

El cuadro clínico se manifiesta con dolor abdominal superior o su incremento si lo había, manifestarse como una masa pulsátil, a veces percibirse soplo y la repercusión sobre la volemia (anemia, taquicardia, hipotensión, descenso del hematocrito, etc. [76].

El diagnostico comienza con la sospecha de una hemorragia intraquística. Las imágenes contribuyen al diagnóstico, ya que el drenaje simple esta contraindicado y las medidas terapéuticas deben estar encaminadas a lograr la hemostasia ya sea por embolización o en su defecto quirúrgicamente.

c) ROTURA

La rotura de un seudoquiste es una complicación infrecuente y puede ocurrir hacia el estómago y menos frecuentemente al duodeno o hacia la cavidad peritoneal. En este último caso se manifiesta como una ascitis y con signos peritoneales. La ruptura puede presentarse en forma solapada o aguda. La ruptura puede producirse en forma espontánea generalmente llamada así por no reconocerse un factor causal. Puede existir el antecedente de un trauma de distintas magnitud o a posteriore de la palpación abdominal. El dolor abdominal, la disminución del tamaño del seudoquiste y la existencia de líquido en cavidad peritoneal son las manifestaciones más importantes. La ruptura del seudoquiste puede diseminar una infección y o acompañarse de hemorragia. Las imágenes contribuyen al diagnóstico [81].

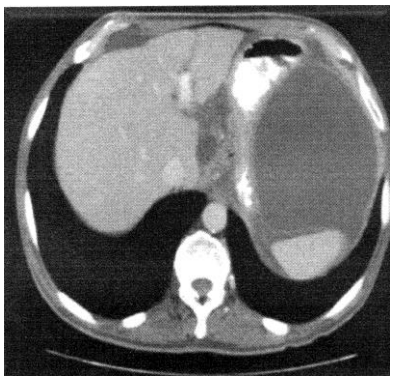

A

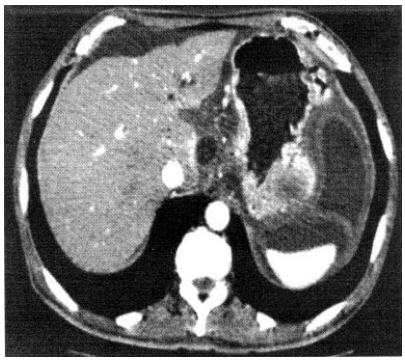

B

Figura Nro. 17

Ruptura de seudoquiste pancreático. Tomografía computada realizada antes (A) y después (B). (Rocha R y col. [81])

El tratamiento preventivo de la ruptura es la de no demorar la descompresión del mismo, especialmente en los que se observa un crecimiento importante y no habitual acompañado frecuente de un incremento del dolor. El tratamiento debe ser quirúrgico para limpiar y lavar la cavidad peritoneal y sobre el seudoquiste dependerá de las condiciones locales entre drenaje externo o interno [86, 81].

d) OTRAS COMPLICACIONES POR SU TAMAÑO Y EXTENSIÓN

Complicaciones biliares se observan en seudoquistes cefálicos que al comprimir la vía biliar provocando una ictericia obstructiva. La colocación de un stent en la vía biliar por

endoscopia contribuye a mejorar la ictericia hasta realizar el tratamiento del seudoquiste [63,39].

Generalmente los seudoquistes ocupan el espacio retrogástrico pero con el aumento de tamaño y progresión llegar a comprimir el esófago abdominal y el paciente experimentar disfagia que puede ir o no acompañado de derrame pleural izquierdo, manifestándose con dolor retroesternal y disnea. Puede darse en seudoquistes agudos necróticos pero es más frecuente en seudoquistes de lenta formación [51,38].

Otra extensión de los seudoquiste es hacia el hígado. Demeusy en una recopilación de la literatura mundial entre el año 1970 y 2016 encontraron 51 casos de La formación se extendía al hígado a través del ligamento gastrohepático o duodenohepático, las imágenes pueden ser muy variadas, unilocu-lares o biloculares. El drenaje fue el tratamiento aconsejado [26].

La extensión también puede darse hacia el retroperitoneo inferior cubriendo al músculo psoasilíaco. El varicocele es una complicación poco frecuente que se da en seudoquistes grandes, principalmente en pancreatitis crónica, que comprimen en el retroperitoneo el drenaje venoso espermático izquierdo. Hay casos en que el paciente por la pesadez y abultamiento escrotal consulta primero al urólogo. La descompresión del seudoquiste mejora el varicocele [9,28].

9 -DIAGNOSTICO DIFERENCIAL

Diagnóstico diferencial entre seudoquiste y una colección líquida véase Cuadro Nro. 3

Diferenciación de quistes tumorales con seudoquistes y otras colecciones líquidas véase capítulo de Lesiones quísticas pancreáticas IV-484).

El error de diagnosticar y tratar como un seudoquiste un tumor quístico es cada vez menos frecuente y generalmente ocurre en lugares poco familiarizados con estas patologías. Muchos de estos errores de diagnóstico operatorio son solucionados a posteriore lográndose un buen porcentaje de resecciones con criterio curativo[98].

Colección líquida	Seudoquiste
Forma irregular en relación con espacios naturales (subhepático, retroperitoneal subfrénico, etc.)	Forma redondeada u oval comprometiendo al páncreas y en su extensión zonas peripancreáticas
Carecen de una pared que lo delimite	Tienen una pared que lo delimita
Pueden ser múltiples	Generalmente únicos
Sin comunicación con el conducto de Wirsung	Con comunicación con el conducto de Wirsung
Con comunicación con el conducto de Wirsung	Siempre con comunicación con conductos pancreáticos aunque con el Wirsung alrededor del 30 %
Resolución espontánea supera el 65 %	Resolución espontánea de seudoquistes chicos (< 6 CM.)dentro de los primeros 6 meses entre el 30 a 60%

Cuadro Nro. 3
Diagnóstico diferencial entre colección líquida libre y seudoquiste pancreático.

Con formaciones aneurismáticas. Dilataciones aneurismáticas actualmente con las imágenes generalmente son detectadas y más fácilmente si estas son pulsátiles. Sin embargo un estudio incompleto puede llevar a que el diagnóstico deba ser hecho por el cirujano quien debe tener cuidado de cualquier formación pulsátil. Una formación símil aneurismática, aunque poco frecuente puede observarse en seudoquistes con una evolución prolongada que por contacto con la vena esplénica y o portal llegan a tener una comunicación. El diagnóstico requiere de estudios tomográficos con contraste endovenoso y tomas adecuadas en la fase arterial y venosa, los que sumado a los antecedentes servirán para llegar al diagnóstico [6]. Aneurisma aórticos han sido confundidos por seudoquistes pancreáticos.

10. TRATAMIENTO

El tratamiento según cada caso podrá ser la observación o una conducta activa.

a) Observación de seudoquistes.- El poder seguir por imágenes la evolución de un seudoquiste ha permitido establecer que muchos curan naturalmente. La proporción en que esto ocurre es del 40 % (20 al 60 %) [15,17,101].

Condiciones necesarias. Los seudoquistes a observar deben ser asintomáticos y no estar asociados a obstrucción del Wirsung, infección o hemorragia.

a*) **Tamaño del seudoquiste**. Los que evolucionan a la curación son los seudoquistes pequeños, originados por necrosis y que no sobrepasan los 5 a 6 cm. de diámetro [101].

b*) Tiempo de evolución. En los seudoquistes que evolucionan naturalmente a la curación se observan modificación dentro de las seis semanas. A partir de este lapso hay un incremento de los riesgos, sobre todo cuando se observan seudoquistes sin haber tenido en cuenta el tamaño [17]. La evolución espontánea es rara después de dos meses [47].

c*) Grosor de la pared del seudoquiste. Los seudoquistes que tienen una pared bien conformada y gruesa difícilmente curan espontáneamente.

b) Conducta activa en el tratamiento.

El tratamiento activo está indicado con los seudoquistes sintomáticos y complicados, aumento progresivo de su tamaño y en la duda diagnostica con tumores quísticos. Los seudoquistes observados que no involucionan, con un diámetro de 6 cm. o más y de pared gruesa, sintomáticos deben ser tratados en forma activa. El tamaño del seudoquiste por si solo no es una causa de indicación quirúrgica [23, 95].

Esencialmente existen tres formas activas de tratar los seudoquistes: drenaje externo, drenaje interno y resección. El drenaje externo puede ser por vía abierta o por drenaje percutáneo. El drenaje interno puede ser por cistogastroanastomosis, cistoyeyunoanastomosis, y cistoduodenoanastomosis. El drenaje del quiste a través del Wirsung es otra posibilidad aunque poco utilizada. Por ultimo la resección

Drenaje externo

El drenaje externo de un seudoquiste pancreático produce la descompresión de su contenido, permitiendo el avance de la fibrosis, reducción de la cavidad y el cierre de pequeños conductos que lo nutrían (fig. 18). Los que tienen una comunicación importante, una estenosis del Wirsung o se trata de un Wirsung desconectado se mantiene una fístula o la recidiva del seudoquiste [79,2,3].

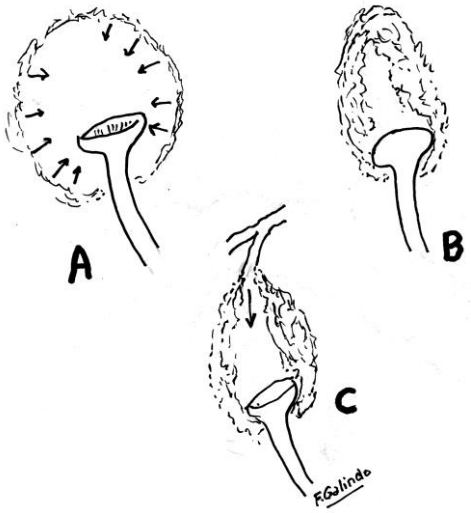

Figura Nro. 18
A) Drenaje externo seudoquiste. B) El tejido de granulación y fibrosis cierra la cavidad y los pequeños canalículos pancreáticas que lo nutrían. B) Se reduce la cavidad pero canalículos importantes no se cierran y persiste una fístula o recidiva el seudoquiste.

El drenaje externo puede ser por vía percutánea, laparatómica o laparoscópica, y.

según la premura en que debe efectuarse de urgencia o no.

El drenaje externo percutáneo se realiza con control ecográfico, o por tomografía computarizada eligiendo la vía más apropiada transperitoneal, variante aceptable la transgástrica, o bien retroperitoneal [41,57].

Indicaciones de urgencia.

En la urgencia se da preferencia a la vía percutánea siempre que se den las condiciones factibles para su realización. Son indicaciones de urgencia [4,17,79,92] .

a) Seudoquistes infectados
b) Seudoquistes inmaduros. Pared quística friable y no apta para una anastomosis segura.
c) Incremento brusco del tamaño con peligro de ruptura.
d) Riesgo del paciente para una operación mayor.

Drenaje percutáneo. Condiciones electivas.

a) Buena ventana para efectuar el drenaje.
b) Seudoquiste con contenido líquido o predominantemente líquido.
c) Escasa necrosis. Cuando hay necrosis el drenaje percutáneo puede ser insuficiente y si bien es posible que se logre la dilatación del trayecto y su limpieza, también se contribuya a infectarlo [40,72].
d) Wirsung normal (mejores resultados en el tipo I de Nealon). No es conveniente cuando hay un Wirsung dilatado izquierdo, estenosis o páncreas desco-nectado (Malos resultados en el tipo III y IV de Nealon)

Drenaje externo laparatómico o laparoscópico

a) Permite el tratamiento de otras patologías (Ej Litiasis biliar)
b) Facilita la limpieza del contenido del seudoquiste
c) Realización de un drenaje interno. Como segunda opción drenaje externo en infecciones y o estado de la pared del seudoquiste que no permite una anastomosis segura.

Contraindicaciones del drenaje externo.

a) Hemorragia intraquística. Cuando requiere tratamiento quirúrgico la conveniencia estará por la hemostasia directa o resección [76] .
b) Ascitis pancreática. La indicación es el drenaje del seudoquiste al tubo digestivo [76] .
c) Cuando hay una comunicación demostrable al Wirsung, porque se logrará reducir el quiste pero persistirá una fístula o recidiva.
d) Sospecha de neoplasia.

Resultados

Cuando el drenaje externo fue hecho por necesidad es de espera un 20 a 30 % que no curen y se mantenga una fístula o recidive el seudoquiste [64]. El estudio de estos casos demostrará la existencia de una comunicación importante con el Wirsung [2,3,69,79] . Los resultaos son mejores cuando los pacientes son drenados en condiciones electivas.

Drenaje interno.

Comprende la cistogastrostomía, la cistoduodenostomía y la cistoyeyunostomía.
Todos estos procedimientos contribuyen a descomprimir al quiste drenándolo al tubo digestivo. La presión intraquística se reduce y el tejido de granulación y fibrosis avanza y si este proceso cierra las comunicaciones con el Wirsung se logra la curación definitiva. Pero si persiste una comunicación con el Wirsung la fístula persiste pero no traerá problemas por estar drenada al tubo digestivo.

La derivación quistoyeyunal, con una asa en Y de Roux, tanto por vía laparotómica o laparoscópica es la más practicada por los cirujanos y es considerada el “Gold Standar” para evaluar otros procedimientos, con

buenos resultados que superan el 95 % [65,54,68]. Tiene una morbilidad y mortalidad baja en centros especializados. Se realiza también por vía laparoscópica con buenos resultados[66]. Se logra la curación en los tipos I y II de Nealons, pero puede ser excesiva en casos del tipo I que pueden curarse con drenaje externo. En el tipo III no siempre es conveniente y no esta indicado en el tipo IV [69].

Figura Nro. 19

Derivación interna cistoyeyunal. Dos posibilidades que el tejido de granulación y fibrosis hace desaparecer el seudoquiste (B) o que una comunicación canalicular con el Wirsung mantenga una fístula drenada a yeyuno (C).

La cistogastrostomía tiene su indicación en seudoquistes retrogástricos altos que contactan bien con la pared posterior gástrica y están alejados de un abordaje tramsmesocolónico. El fundamento de la curación es el mismo de la quistoyeyunostomía, pero al estar el drenaje al estómago el pasaje de líquido gástrico puede provocar infecciones y hemorragia sobre todo si persiste una fístula. Por esa razón es preferible, en lo posible, la quistoyeyunal con asa en Y de Roux.

El drenaje a estómago también puede realizarse por vía endoscópica en forma menos cruenta con buenos resultados. Pero en caso de persistir una fístula, el estrechamiento de la comunicación es más factible llevando a una recidiva del seudoquistes. Las pocas revisiones que hay comparativas del drenaje cistogástrico quirúrgico o por vía endoscópica señalan iguales complicaciones y las ventajas de esta última vía sería menor costo, menor tiempo de internación y calidad de vida [50,94,104] . Los resultados definitivos son comparables aunque algunos trabajos favorecen el tratamiento quirúrgico [67,7].

El drenaje cistoduodenal es factible en quistes ubicados en la cabeza pancreática y que hacen impronta sobre el duodeno. El abordaje puede ser endoscópico o quirúrgico. La apertura del duodeno hace que los cirujanos prefieran inclinarse, en la diyuntiva de poder elegir, por la realización de una cistoyeyunoanstomosis en Y de Roux.

Las complicaciones precoces de la cistogastro y cistoduodenostomía por vía endoscópica son la hemorragia y neumoperitoneo y en las alejadas migración u oclusión del stent e infección [77].

Drenaje transpapilar. Su indicación se plantea en los seudoquistes que tienen comunicación con el Wirsung [25]. El procedimiento tiene una larga historia. Los cirujanos iniciaron el drenaje del Wirsung por laparotomía y duodenotomía.. Doubilet (1953) fue uno de los propulsores, procedimiento que fue abandonado por las recidivas y los problemas inherentes a la canalización del Wirsung [30, 64].

El advenimiento de la fibroendoscopia hizo resurgir como algo nuevo el drenaje transpapilar. Kozarek que fue uno de los más entusiastas señala una repuesta inicial favorable en el 89 % pero que descendían con el tiempo. A los 16 meses el 40 % de los pacientes requirieron operación. En el páncreas desconectado puede lograrse la canalización de la porción distal, pero es de difícil realización y en caso de hacerse, requiere de drenajes prolongados que llevan a una pancreatitis crónica. La solución es el drenaje interno (cistoyeyunoanstomosis o

bien la pancreatectomía distal eliminando el conducto desconectado [55,35,78] .

No se obtiene ningún beneficio la realización de un drenaje transpapilar cuando se ha efectuado un drenaje transmural en seudoquistes, tampoco es de utilidad en el drenaje de colecciones pancreáticas [100]).

Resección

La resección del seudoquiste es una operación de excepción y esta justificada en casos como lo siguientes:

a) **Duda diagnóstica** con una lesión quística tumoral

b) En caso de **trombosis de la esplénica**, esplenomegalia que muchas veces se acompaña de hemorragia por varices, estaría indicada la esplenectomía con pancreatectomía distal [87].

c) Seudoquistes pancreáticos complicados con **hemorragia** en donde fallaron la embolización o la hemostasia directa.

d) Seudoquiste con **conducto pancreático desconectado** en donde medidas más conservadoras no están indicadas o fallaron.

e) En pancreatitis crónica en lesiones localizadas. Ej. Seudoquiste en cabeza pancreática que compromete la vía biliar y duodeno; seudoquiste en cola o cuerpo con estrechez del Wirsung y dilatación distal del Wirsung ó desconexión total (véase capitulo Pancreatitis crónica IV-484)

Operaciones por el fracaso del primer tratamiento

Las complicaciones de los procedimientos sobre todo de los miniinvasivos y de la falla en la curación de los seudoquistes requieren de un tratamiento especializado.

Las complicaciones del drenaje percutáneo son la hemorragia, perforación de vísceras como el colon y posibilidad de infectar el seudoquiste. La hemorragia también es una complicación importante en las derivaciones de seudoquistes por vía endoscópicas. Esta última contingencia puede solucionarse con hemostasia local. La laparotomía permitirá solucionar el problema y tratar el seudoquiste.

Los seudoquistes que no curan y se manifiestan por la recidiva de la cavidad quística o la persistencia de una fístula. La recidiva del quiste o la persistencia de una fístula se da siempre por la existencia de una comunicación que persiste con el conducto pancreático, en caso de drenaje externo y en el drenaje interno por asociarse al estrechamiento o cierre de la boca anastomótica. La conducta es una nueva derivación al tubo digestivo del quiste o del trayecto fistuloso. El tratamiento quirúrgico, en estas circunstancias es más dificultoso y por consiguiente aumenta de la morbilidad. La anastomosis del trayecto fistuloso al yeyuno tiene una alta tasa de fracasos. La resección es la opción cuando no es posible una derivación adecuada. Esta podrá consistir en una resección limitada izquierda y en los casos de estenosis en la cabeza del páncreas en una pancreaticoduodenectomia cefálica [19,20] .

El fracaso del tratamiento de una cistogastrostomía por vía endoscópica ha sido solucionado en la literatura recurriendo al drenaje cistogastro quirúrgico, en algunos casos al drenaje percutáneo y en otros a repetir el drenaje endoscópico [67] .

11. TECNICAS QUIRÚRGICAS

A) DRENAJE EXTERNO.

Puede realizarse por vía percutánea, laparoscópica o laparatómica. La vía percutánea es tratada en otro capitulo (IV-476).Las indicaciones de urgencia y electivas ya fueron señaladas.

Técnica quirúrgica

Se tratará la técnica por vía laparoscópica o laparotómica. La indicación de laparoscopía o laparotomía es porque el cirujano considera la necesidad de tratar otra patología (biliar) o no se dan las condiciones electivas para un drenaje mininvasivo. La exploración quirúrgica pone de manifiesto que las condiciones del seudoquiste no son favorables (seudoquiste con paredes friables, infección) por lo que la indicación de drenaje externo es la opción más apropiada.

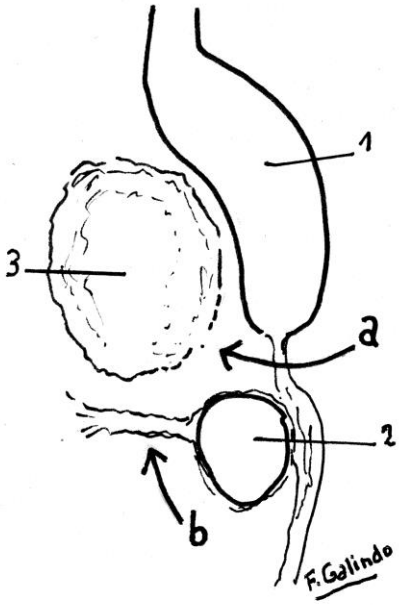

Figura Nro. 20

Vias de abordaje de un seudoquiste pancreático. a) supramesocolónico a traves del ligamento gastrocólico, b) via inframesocolónica.1) Estómago, 2) Colon transverso, 3) Seudoquiste pancreático.

La vía de abordaje laparoscópica o laparatómica debe adecuarse a la ubicación del seudoquiste. La incisión mediana supraumbilical es la más frecuente seguida por subcostal izquierda y en algunos casos la vía lumbar.

Se exterioriza la pared del seudoquiste por la vía que resulte más fácil y directa: vía inframesocolónica, a través del ligamento gastrocólico, o a través del epiplón menor (Fig. 20 a 24). En la parte más sobresaliente,

Figura Nro. 21

Exploración pancreática. Palpación a través del estómago.

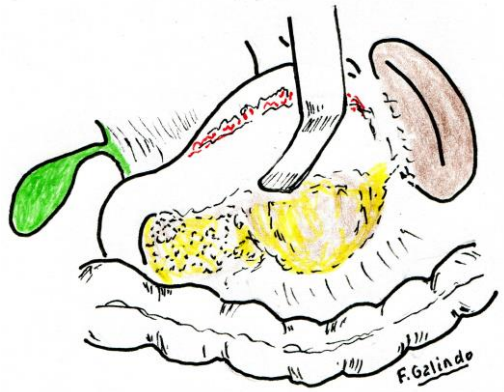

Figura Nro. 22

Exploración del seudoquiste a través del epiplón gastrocólico.

se libera parte de la pared del seudoquiste y se realiza una punción obteniéndose líquido para estudio bacteriológico y químico. Se abre el seudoquiste, y se extrae líquido y material necrótico si lo hay.

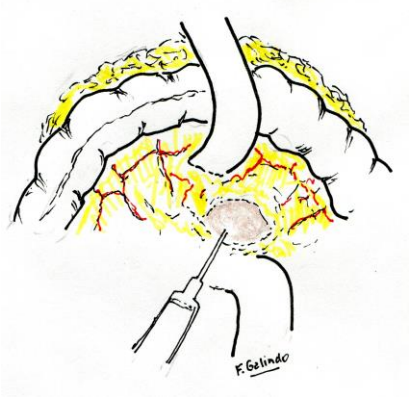

Figura Nro. 23

Exploración del páncreas inframesocolónica. Punción del seudoquiste y extracción de liquido para estudio químico y bacteriológico.

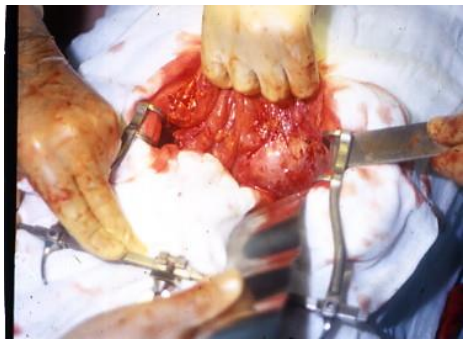

Figura Nro. 23
Seudoquiste fácilmente abordable por via inframesocolónica para su derivación interna.

Es una buena norma tomar una biopsia de la pared del quiste en uno de los bordes de la sección de apertura del seudoquiste. Es importante la limpieza del seudoquiste de todo material necrótico libre para una mejor evolución postoperatoria. Se deja un tubo grueso de drenaje, siendo útil la sonda de Pezzer decapitada en su extremidad y dejando parte de su porción dilatada, que servirá para que no se desplace la sonda. La apertura quística se cerrará alrededor de la sonda (Fig. 24).

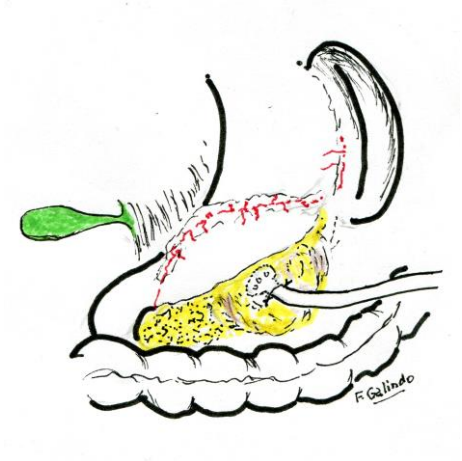

Figura Nro. 24
Drenaje externo. Seudoquiste abordado a través del ligamento gastrocólico. Drenaje efectuado con sonda de Pezzer decapitada.

Postoperatorio. La sonda se mantendrá mientras haya drenaje de líquido pancreático y al agotarse éste, se retirará la sonda en forma definitiva. La mayor parte de los seudoquistes drenados se agotan entre la 2da o 4ta. semana.

La persistencia del drenaje obliga a hacer una fistolografia que pondrá de manifiesto si hay comunicación con el Wirsung y un mal drenaje de éste al duodeno. En aquellos casos en donde no se demuestre una comunicación y que no existe un impedimento en el drenaje del Wirsung al duodeno, puede mantenerse el drenaje externo por más tiempo, controlando el flujo y a sabiendas que el mantenimiento por más tiempo del drenaje trae también un incremento de la infección [103,70,3] .

.

Complicaciones. Las complicaciones posibles son:

1) **Infección**
2) **Fistulización** por mantenimiento de drenaje de líquido pancreático. Se logra una reducción parcial o casi total del seudoquiste pero persiste la fístula.
3) **Reproducción del seudoquiste**. Cuando se extrajo el drenaje, hay cierre del orificio externo del drenaje y persistencia de la llegada de líquido pancreático de conductos que no se cerraron.

Resultados. El drenaje externo en casos de indicación electiva supera el 90 % de curaciones. En los pacientes en que la indicación fue por necesidad se llega a la curación en el 70 a 80 % de los casos y es de esperar fístulas pancreáticas (10 a 15 %, recidivas frecuentes (15 a 20 %) y un número elevado de reintervenciones (5 a 50 %) [44].

b) Drenajes internos:

Se describirán las siguientes técnicas:

a*)Cistoyeyunoanastomois
b*) Cistogastroanasstomosis
c*) Cistoduodenoanastomosis

a*) Cistoyeyunoanastomosis

El drenaje del seudoquiste pancreático al yeyuno fue propuesta por Henle y Hahn [42] y

es el procedimiento que tiene la ventaja que al dejar el seudoquiste drenado al yeyuno en una asa desfuncionalizada en Y de Roux, prevé una solución ante la posible persistencia de una fístula. Es la operación considerada como el "gold Standard", fue ampliamente utilizada y con buenos resultados, y sirve como punto de comparación para valorar las nuevas técnicas menos invasivas.

Indicaciones

Seudoquistes maduros retrogástricos que pueden ser abordados a través del ligamento gastrocólico o inframesocolónico. Se excluyen los retrogástricos de ubicación alta. No es necesario saber si tienen comunicación con el Wirsung porque la operación previene el manteniendo de una fístula con drenaje interno.

Técnica.-

Puede realizarse por vía laparatómica o laparoscópica.

La exploración a través de la pared anterior del estómago y del mesocolon permitirá ver la conveniencia de hacer la anastomosis cistoyeyunal por debajo del mescolon o por arriba abriendo el ligamento gastrocólico (Fig. 20 a 22)-

Se libera parte de la pared del seudoquiste para efectuar su apertura. Es conveniente recoger material intraquístico y realizar una biopsia de la pared. Los antecedentes, evolución y las imágenes permiten hoy que los casos de duda sean excepcionales. Si existiera duda se comenzara por obtener una biopsia y liquido para su estudio peroperatorio. Tenores elevados de enzimas (amilasa) solo se dan en seudoquistes pancreáticos y la pared del quiste fibrótico sin epitelio.

Siguiendo un principio general de la cirugía es conveniente comenzar por la parte más limpia que es la preparación del asa en Y de Roux reduciendo el tiempo operatorio en que se mantiene abierto el seudoquiste.

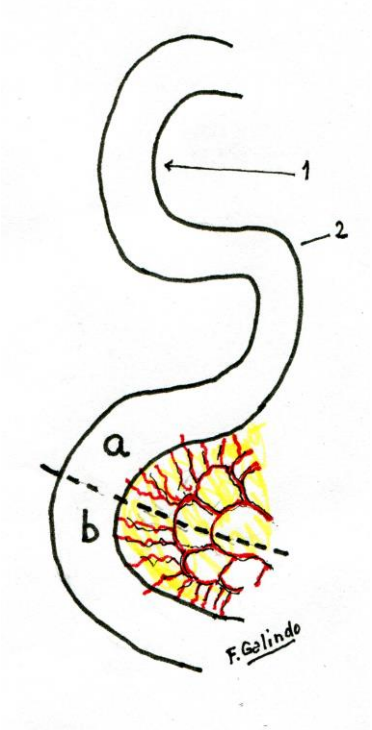

Figura Nro. 25
Asa yeyunal para realizar el asa en Y de Roux. 1) Duodeno, 2) Angulo duodenoyeyunal, a y b) primera asa yeyunal móvil y lugar en donde se efectuara la sección.

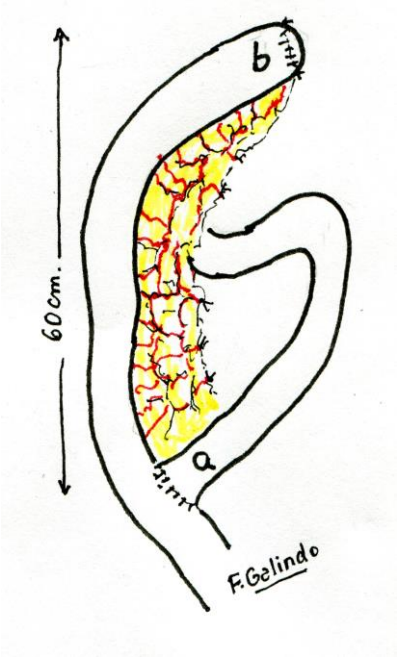

Figura Nro. 26
Asa deesfuncionalizada (b) de la Y de _Roux para ser anastomosada al seudoquiste.

Preparación del asa yeyunal en Y de Roux (Fig. 25 y 26). Ubicar del ángulo duodenoyeyunal, para asegurarse de tomar la primera asa yeyunal hasta 30 cm. del ángulo dudenoyeyunal en donde el mesenterio tiene una buena movilidad. El intestino será seccionado junto con parte del meso, para poder desplazado hasta el seudoquiste.. La sección puede efectuarse con sutura mecánica lo que permite tener cerrado la parte distal sobre la cual es conveniente efectuar puntos seromusculares. El asa desfuncionalizada debe tener 60 cm. de longitud. A ese nivel se efectuara la anastomosis de la primera asa yeyunal en forma terminolateral. La anastomosis se efectúa en dos planos, uno interno surget continuo tomando la mucosa y externamente puntos seromusculares separados cada 4 mm. El asa yeyunal excluida es llevada transmescolónica cuando fue necesario abrir el ligamento gastrocólico para abordar el seudoquiste y no olvidarse de realizar algunos puntos a ese nivel para evitar posibles hernias internas.

Una variación a la técnica es utilizar en vez de un asa en Y de Roux un asa en omega. Esta no tiene ventaja y excluye más intestino del tránsito.

Apertura del seudoquiste.

Apertura del seudoquiste en forma transversal. El tamaño de la incisión esta de acuerdo al tamaño del seudoquiste pero en lo posible no debe ser menor de 5 a 7 cm. Conviene tomar biopsia de la pared y liquido para estudio bacteriológico y químico. Limpieza del contenido extrayendo el material necrótico. Hay que tener cuidado de no lesionar al extraer material adherido a las paredes (Fig. 27). Puede ser de utilidad sobre todo en seudoquistes gigantes la utilización de la video para la realización de la necrosectomía [73].

La anastomosis cistoyeyunal se efectuará en forma L-L con el borde antimesentérico de yeyuno (Fig. 27 a 30). Cuando se trata de quistes casi limpios se puede realizar el primer plano seromuscular del yeyuno con el quiste y recién abrir el seudoquiste. Si se prevé que la limpieza del quiste será importante, se deja la anastomosis para efectuar después.

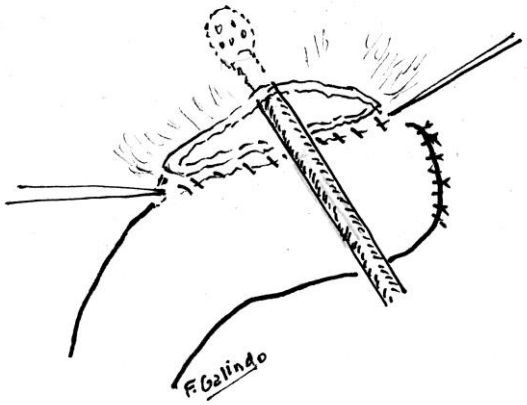

Figura Nro. 27
Limpieza del seudoquiste antes de terminar la anastomosis cistoyeyunal.

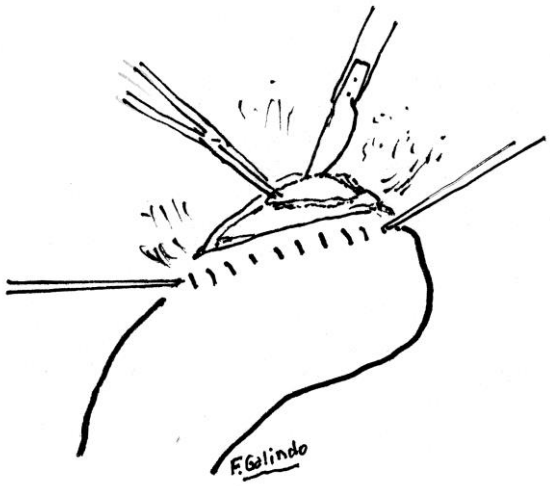

Figura Nro. 28
Anastomois quistoyeyunal. Se ha realizado el primer plano posterior, apertura, toma de una biopsia del quite en el borde.

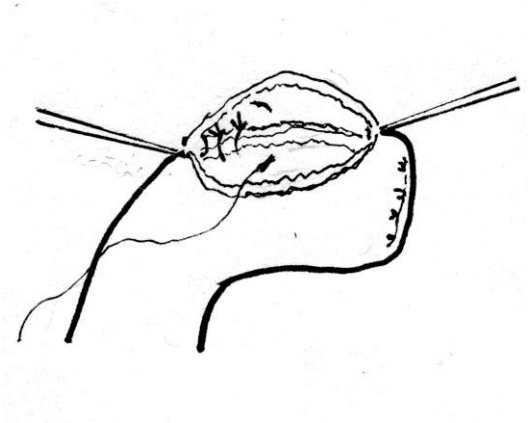

Figura Nro. 29
Cistoyeyunoanstomosis. Plano interno posterior.

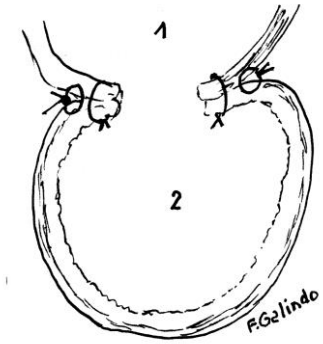

Figura Nro. 30
Cistoyeyunoanastomosis.Corte esquemático: 1) seudoquiste, 2) yeyuno.

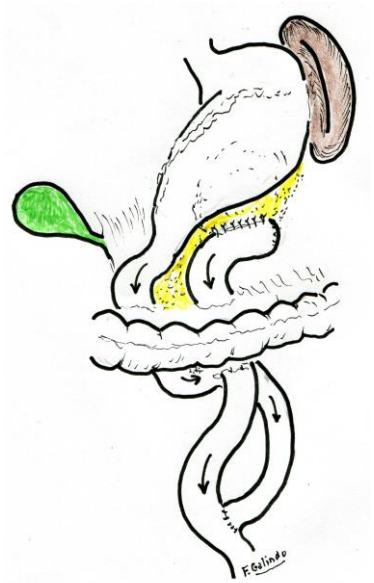

Figura Nro. 31
Cistoyeyunoanastomois con asa en Y de Roux, efectuada a través del ligamento gastrocólico. Asa yeyunal transmesocolónica.

La anastomosis quísticoyeyunal latero-lateral tiene un plano externo seromuscular de yeyuno con pared del quiste no perforante y otro plano interno de sutura total (Fig. 30). Otra modalidad es en un solo plano total a puntos separados cada 4 mm. Se prefiere la anastomosis L-L y no L-T porque con la primera se puede obtener una boca más amplia.

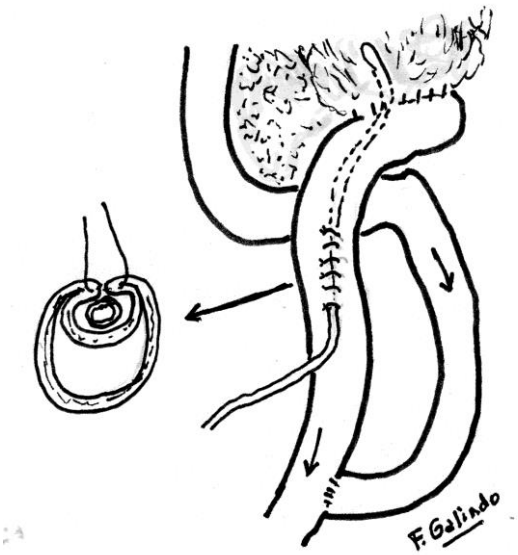

Figura Nro. 32
Cistoyeyunoanastomosis con asa en Y de Roux. Drenaje con un tubo de látex del quiste y en su salida de yeyuno tunelización a lo Witzel.

Evolución y resultados. La curación del seudoquiste se logra en alrededor del 90 % ya sea por su desaparición o disminución del tamaño quedando drenado al intestino. El dejar una sonda desde la cavidad del quiste y salida por yeyuno a lo Witzel permite controlar su evolución aunque su empleo puede considerarse optativo (Fig. 32 y 33).

La mortalidad no supera al 5 % y al igual que las complicaciones están muy relacionadas al estado general del paciente y a las condiciones locales. La recidiva del seudoquiste, poco frecuente, es generalmente atribuible a una estenosis de la cistoyeyunoanastomosis.

Figura Nro. 33
Cistdoyeyunoanastomois. Estudio de control postoperatorio. La cavidad del seudoquiste se ha reducido pero hay un Wirsung distal muy dilatado por lo que persistirá una fístula interna.

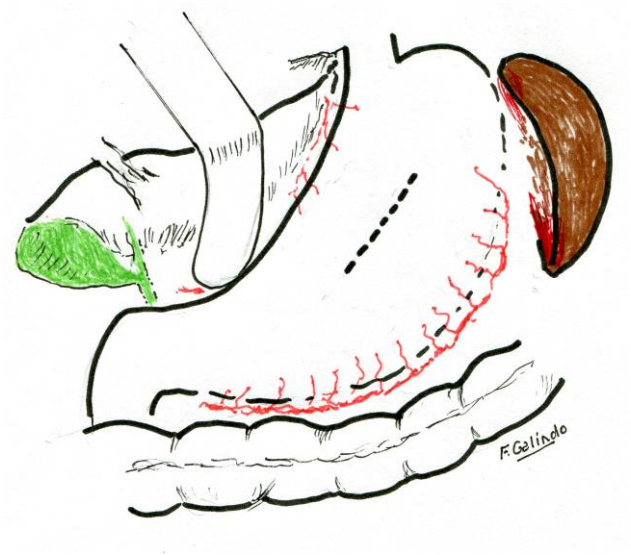

Figura Nro. 34
Cistogastroanastomosis. Incisión gástrica

b*)Cistogastroanastomosis.

La citogastroanastomosis puede realIzarse en forma retrogástrica y transgástrica. La primera descripta por Jedlicka en 1923 se realiza la anastomosis de la pared gástrica posterior con el quiste a través de la parte flácida del epiplón menor o el abordaje a través del ligamento gastrocólico [48] . Su técnica es dificultosa y fue reemplazada, con amplias ventajas, por la técnica transgástrica que no necesita la disección del seudoquiste. La cistogastrostomía transgástrica fue descripta por Jurasz en 193I [49].

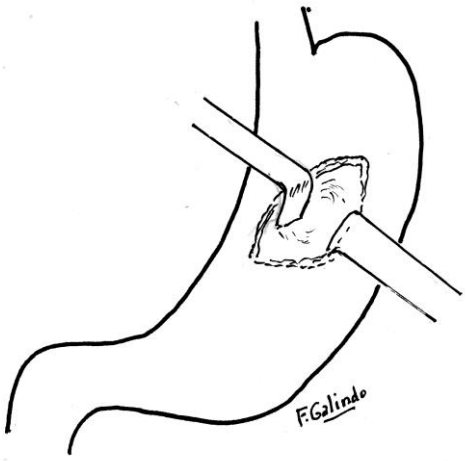

Figura Nro. 35
Cistogastronastomosis. Apertura gástrica y exploración de la cara posteior para ubicar la zona prominente dada por el seudoquiste.

Cistogastroanastomosis transgástrica. Indicación.-

Seudoquistes maduros de ubicación retrogástrica alta y en donde la pared del seudoquiste contacta con la pared gástrica posterior hecho verificado por imágenes en el preoperatorio.

Ventajas y desventajas.

La ventaja anatómica más importante es que por su posición el seudoquiste contacta con el estómago y no requiere disección del seudoquiste.

La desventaja más importante es el pasaje de contenido gástrico a la cavidad quística y cuando hay una fístula persistente, puede provocar cuados de infección y de hemorragia.

Técnica (Fig 34 a 40).

Esta operación puede realizarse por laparotomía o laparoscópica. Es conveniente que el paciente tenga una sonda nasogástrica para mantener el estómago vacio. La exploración por la imagen o la palpación pondrá de manifiesto que se trata de un seudoquiste retrogástricos alto y que es inabordable a través del mesocolon o el ligamento gastrocólico. El autor considera que esta operación debe realizarse cuando no se puede realizar una anastomosis cisto-yeyunal.-

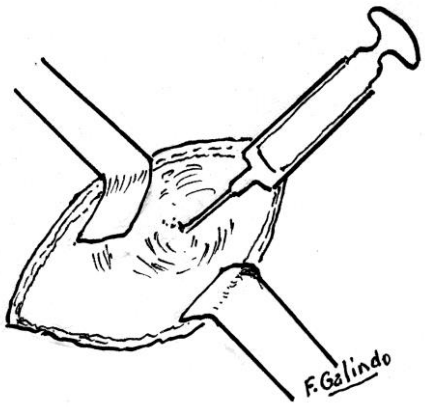

Figura Nro. 36
Cistogastroanastomosis. Punción para extraer líquido y asegurarse una buena ubicación para efectuar la incisión posterior.

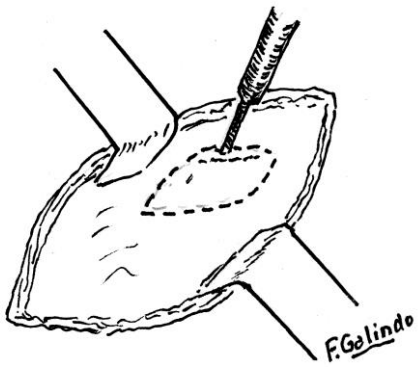

Figura Nro. 37
Cistogastroanastomosisl Apertura de cada posterior gástrica y quiste. Tomo de biopsia en un borde de la incisión.

Ubicada la zona más prominente del seudoquiste se realiza una incisión en la cara anterior gástrica. En la cavidad gástrica se ubica en la cara posterior la zona más prominente dada por el seudoquiste y se efectuará a ese nivel una punción que permitirá extraer líquido para estudio bacteriológico y químico (Fig. 36). La realización de una cistografía es opcional y no es recomendable porque no va a cambiar la conducta.

La apertura de la pared posterior conviene hacerla comenzando con la sección de la mucosa gástrica, hacer hemostasia de vasos de la submucosa y recién seccionar el resto de la pared gástrica y la pared del seudoquiste. Conviene de ser posible que esta apertura tenga 5 a 7 cm. porque después con la cicatrización se reduce. Es conveniente sacar material para estudio histopatológico de la pared del quiste.

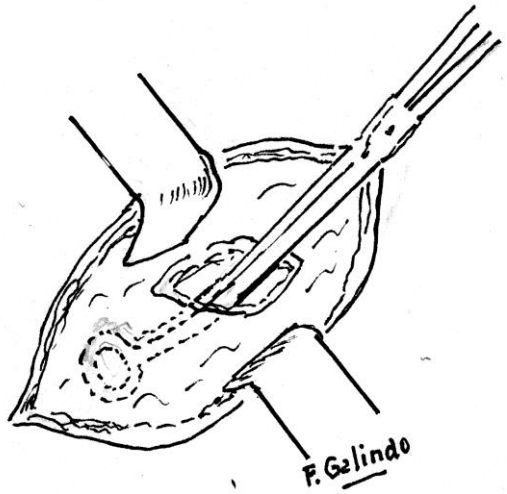

Figura Nro. 38
Cistogastroanastomosis. Limpieza del seudoquiste.

El contenido del seudoquiste debe ser evacuado. Los tejidos necróticos libres deben ser removidos porque de quedar facilitan el desarrollo de infecciones. [72,73]. La utilización concomitante de un videoendoscopio puede permitir una mejor exploración del seudoquiste y extracción de material necrótico [24].

La anastomosis cistogástrica se aconseja efectuarla puntos separados, cada 4 mm. y totales involucrando la pared gástrica y quística con seda o hilos de lenta reabsorción. (Fig. 39)

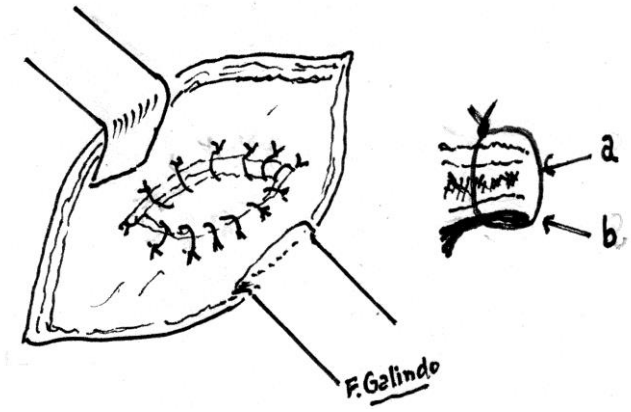

Figura Nro. 39
Cistogastoanastomosis. Sutura con puntos totales de la pared gástrica (a) y la pared quística (b).

Se procede a cerrar la pared anterior gástrica en dos planos Fig. 40). La sonda nasogástrica se deja de 3 a 5 días para evitar la distensión y mantener el estómago evacuado.

Figura Nro. 40
Cistogastroanastomosis. Cierre de la pared anterior gástrica en dos planos: interno mucosa y submucosa y surget externo seromuscular.

La realización de una gastrostomía cuenta con pocos auspicios en la actualidad.

Resultados.- Fue la segunda operación en frecuencia, con resultados comparables a la cistoyeyuanastomosis con asa en Y de Roux. La complicación propia más importante es el reflujo de contenido gástrico provocando infección y ó hemorragia, a veces muy importante, que llevan a la necesidad de reoperaraciones [54].

Cistogastrostomía por vía endoscópica.

El desarrollo de la endoscopia digestiva y métodos terapéuticos llevo a la realización de la cistogastroanastomosis por este medio y en algunos casos la cistoduodenostomía. La cistogastrostomía ha ganado una mayor aceptación y es realizada por endoscopistas expertos. No obstante, es conveniente que el cirujano conozca sobre la misma ante la necesidad de reoperaciones por complicaciones o recurrencias.

Condiciones para la realización de una cistogastrostomía por vía endoscópica.

1) Seudoquistes retrogástricos que contacten con la pared gástrica posterior. Generalmente los que abultan en la cara posterior favorecen el tratamiento. No obstante el uso de la ecografía ha permitido dar mayor seguridad en casos que no sobresalen.
2) Estar libre de estructuras vasculares. El uso de la ecoendoscopía contribuye a mejor estudiar y seleccionar los casos.
3) La distancia entre la luz gástrica y la del quiste no debe ser mayor a 10 mm [82].
4) Es un procedimiento que debe hacerse en un Servicio que cuente con cirugía, radiología y que tenga provisión de sangre para tratar una complicación posible como es una hemorragia.

Técnica.- El uso de un ecoendoscopio terapéutico facilita y da más seguridad al procedimiento. Una vez ubicada la zona favo-

rable para hacer la cistogastrostomía se comienza con una punción que permitirá extraer algunos centímetros de líquido y asegurarnos que estamos en el lugar adecuado. Se puede inyectar algunos centímetros de contraste yodado (4 o 5 cm3) y obtener una imagen del seudoquiste, que contribuirá a asegurarse que el lugar puncionado es el más conveniente. El uso de un papilótomo de punta permite abrir el paso inicial para su posterior ampliación. La colocación de un alambre guía permite la utilización de un quistótomo con cauterio. Para la ampliación del orificio también pueden usarse balones que al no cortar evitan posibles hemorragias. [102].

La operación siempre terminará con la colocación de drenajes (tipo pigtail) abandonado en la luz gástrica, siendo su numero mayor cuando se trata de seudoquistes grandes (2 o 3) y en seudoquistes con necrosis la conveniencia de una drenaje nasal permite una irrigación continua o intermitente [85].

Complicaciones y resultados.- Las complicaciones están en alrededor del 12 % y pueden ser divididas en operatorias como la hemorragia y neumoperitoneo y alejadas como hemorragia, infección y la migración de las prótesis [45,75,77] . Las complicaciones son más frecuentes en seudoquistes con necrosis (Saharma 40 %) [85]. De las complicaciones la más importante y frecuente es la hemorragia en la apertura transmural, de ahí la preocupación de seleccionar el lugar, el uso de la ecografía y de practicar una brecha pequeña para ser dilatada con el uso de balones o cortar en pequeños trechos para localizar la zona sangrante y poner clip hemostáticos.

Los resultados favorables están entre el 70 a 90 % y las ventajas principales serían un menor costo y estadía hospitalaria. La recurrencia está en alrededor del 8 %[76, 45,75,91,85].

Es de señalar que la selección de los casos, las posibilidades técnicas y destreza del operador hacen que haya importantes variaciones en las complicaciones y resultados [104] ..

c*) Cistoduodenoanastomosis

Indicaciones.- Seudoquistes de la cabeza del páncreas y que protruyen hacia la cara interna del duodeno. No debe haber tejido pancreático interpuesto con el duodeno.

Ventajas y Desventajas.-

La ventaja principal es que el jugo pancreático se vierte en el duodeno como lo hace normalmente.

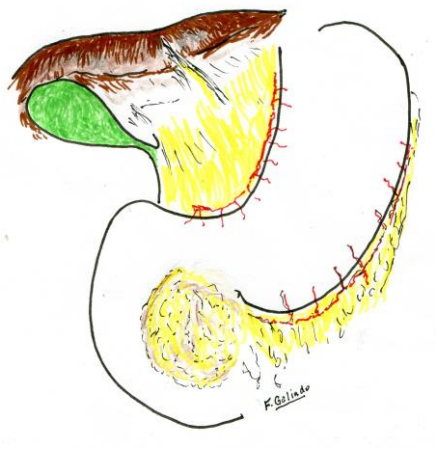

Figura Nro. 41
Exploración de seudoquiste ubicado en cabeza previo descenso del ángulo colónico y maniobra de Vautrin-Kocher.

La desventaja es que hay que abrir el duodeno, a veces la necesidad de una apertura mayor no permite realizar un cierre transversal del mismo, y un cierre longitudinal estrecha la luz. La posibilidad de una fístula duodenal es posible. Otro inconveniente es la necesidad de cateterizar la vía biliar para ubicar la papila. Todo esto hace que sea una operación poco aconsejable, cuando puede ser reemplazada por una cistoyeyunoanastomosis con una asa en Y de Roux. En seudoquistes de la cabeza que se acompañan con estrecheces de la vía

biliar y o del Wirsung habrá que evaluar la conveniencia de efectuar una pancreático-duodenectomia cefálica.

Técnica.

Se describen dos modalidades: la cisto-duodenoanastomosis transduodenal y la preduodenal. En ambas es necesario efectuar un decolamiento duodenopancreático (Maniobra Voutrin-Kocher Tomo IV-487, pág. 5).
Precisar bien la localización del seudoquiste con el duodeno. Puede ser de utilidad la cistografia por punción y reconocer la relación con la vía biliar.

Cistoduodenoanastomosis transduodenal (Fig. 42 a45)

Apertura del duodeno en forma longitudinal (alrededor de 5 cm.
Previa punción, extracción de líquido del pseudoquiste, se realiza una incisión. Se saca material necrótico si lo hay, dejándolo limpio. Sutura puntos separados y totales de la pared del quiste con el duodeno. Usar hilos no reabsorbibles o de lenta reabsorción.

Figura Nro. 42
Cistoduodeanastomosis por vía transduodenal. Apertura longitudinal del duodeno. Reparo con una sonda de la via biliar . Ubicación del seudoquiste y punción para asegurarse el lugar del drenaje.

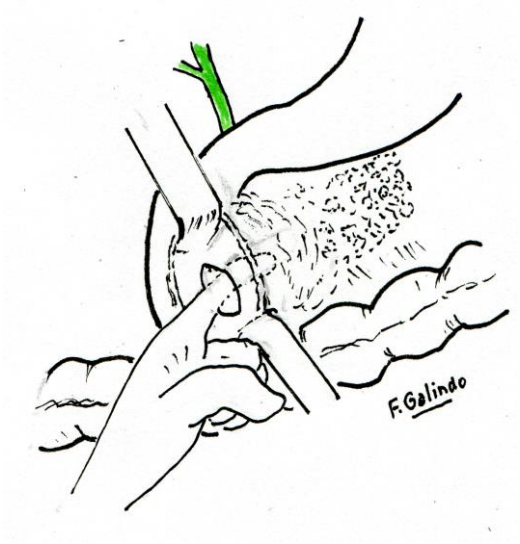

Figura Nro. 43
Cistoduodenoanastomosis transduodenal. Apertura y exploración del seudoquiste.

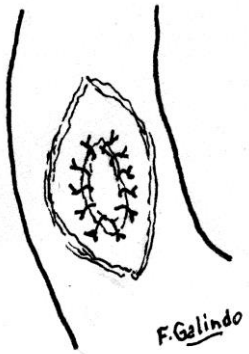

Figura Nro. 44
Sutura en un plano de la anastomosis cistoyeyunal.

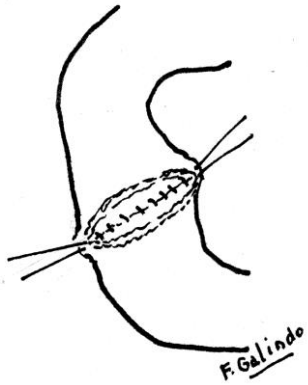

Figura Nro. 45
Anastomosis cistoyeyunal transduodenal. Cierre transversal de la incisión duodenal.

Cierre del duodeno en 2 planos, de preferencia en forma transversal. El plano interno de la mucosa con surget y el externo con puntos separados seromusculares.

Conveniencia dejar una sonda nasogástrica para mantener la aspiración los 3 o 4 primeros días.

Cistoduodenoanastomosis preduodenal(Fig. 46 a 48).

Indicación. Seudoquiste de la cabeza pancreática que puedan anastomosarse con la pared anterior de duodeno. Técnica no aconsejable porque en estos casos puede realizarse una cistoyeyuanastomosis con un asa en y de Roux, como operación más segura.

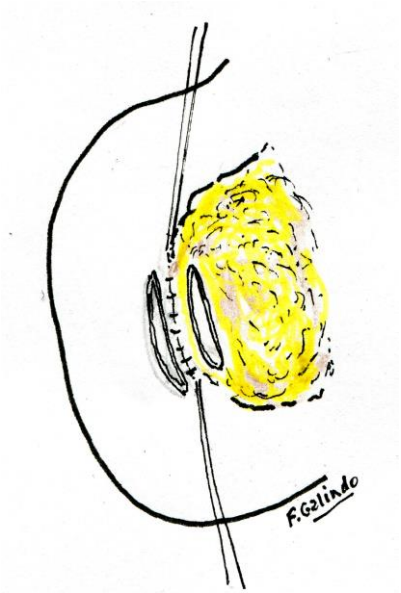

Figura Nro. 46
Cistoduodenoanasstomosis externa. Apertura del seudoquiste y duodeno. Confección del primer plano posterior.

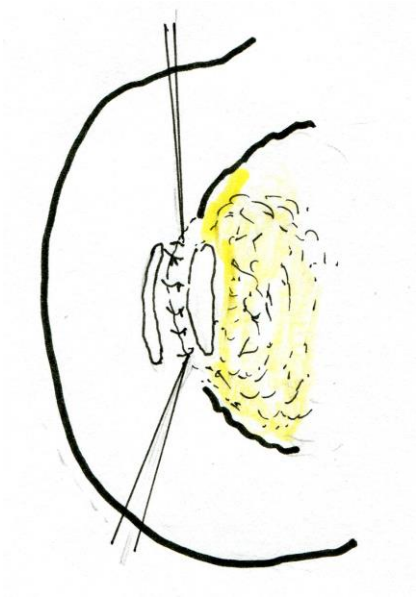

Figura Nro. 47
Cistoduodenoanastsomosis. Apertura y plano posterior.

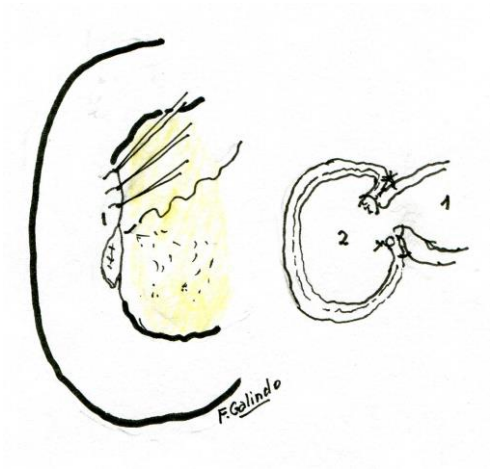

Figura Nro. 49
Cistoduodenoanastomosis externa. Plano anterior . Esquema de la anastomosis. 1) Seudoquiste pancreático, 2) duodeno.

Conclusiones

Los seudoquistes pancreáticos se trataban tradicionalmente por cirujanos mediante drenaje externo o interno quirúrgico por laparotomía. Las continuas mejoras en la tecnología médica, con el drenaje percutáneo, endoscópico y laparoscópico aportan nuevas posibilidades y procedimientos menos invasivos. Una evaluación de las diversas modalidades actuales necesita de grandes estudios aleatorios con buena definición de la patología, seguimiento a largo plazo y que no tuvieran el sesgo propio de la sobrevaloración de lo que hace cada investigador.

No contando con estos estudios comparativos es necesario movernos con la experiencia que se tiene para mejorar y adecuar

los procedimientos al medio en que se actúa, y a las múltiples variantes, riesgo del paciente y grado de necrosis. No cabe duda que en la urgencia de seudoquistes infectados, con crecimiento rápido y peligro de ruptura el drenaje percutáneo es su indicación.

La clasificación de Nealon de los seudoquistes en relación al conducto de Wirsung permite seleccionar mejor los procedimientos a seguir. El drenaje percutáneo, fuera de la urgencia, en pacientes que no tienen otra patología abdominal quirúrgica, es aconsejable en seudoquistes con buena ventana para su abordaje, con contenido líquido con ninguna o poca necrosis, con Wirsung normal. Los quistes retrogástricos altos que contacten bien con la pared posterior gástrica el drenaje endoscópico realizado en un medio adecuado es conducta aconsejable. En todos los otros casos y o cuando debe realizarse otros tratamientos como los derivados de la patología biliar se deberá recurrir a la laparoscopía y como segunda opción la laparotomía, reivindicando la cistoyeyunoanastomosis con asa en Y de Roux que cuenta con una larga y buena reputación en el haber y la cistogastroanastomosis en quistes retrogástricos altos.

BIBLIOGRAFIA

1) **ACUTE PANCREATITIS CLASSIFICATION WORKING GROUP**. Classification of acute pancreatitis-2012:revision of the Atlanta classification and definitions by international consensus. Gut 2013; 62:102-11
2) **ADAMS DB, ANDERSON MC**. Percutaneous catheter drainage compared with internal drainage in the management of pancreatic pseudocyst. Ann Surg 1992;215:571-6.
3) **ADAMS DB, SRINIVASAN A:** Failure of percutaneous catheter drainage of pancreatic pseducocyst. Am Surg 2000; 66(3):256=2661
4) **ADAMS DB. JARVEU TS. AMDERSPM MC**: Percutaneous catheter drainage of pancreatic pseudocysts. Am Surg 1991;57:29-33
5) **AGHADASSI A, MAYERLE J, KRAFT M**, y colab.: Pancreatic pseudocysts when and how to treat? HPB (Oxford) 2006;8:432-441.
6) **ALHAJII W,NOUR-ELDIN A, NAGUIB NN, LEHNERT T, KOITKA K, VOGL TJ**: Pancreatic Pseudocyst Eroding Into the Splenoportal Venous Confluence and Mimicking an Arterial Aneurysm. Radiology Case Reports 2009;4(1): art.234.
7) **ALJARABAH M, AMMORI BJ**: Laparoscopic and endoscopic approaches for dreainage of pancreatic pseudocysts: a systematic review published series. Surg Endosc 2007;21(11):1936-1944.
8) **ANDERSON M. C. CHAPMAN W C**. Pseudocysts of the pancreas. En Howard y col. Surgical Diseases of the Pancreas. Lea % Febiger, Philadelphia, 1987, pág.564-590.
9) **ASWANI Y, HIRA P**: Secondary varicocele caused by pancreatic pseudocyst obstructing testicular venous drainage. JOP, J Pancreas (Online)213;14(6):674-675.
10) **BALTHAZAR EI, FREENY PC, VAN SOMNEMBERG E**: Imagen and intervention in acute pancreatitis. Radiology 1994;193(2):297-306.
11) **BANG JY, HAWES R, BERTOLUCCI A, VARADARAJULU S**: Efficacvy of metal and plastic stents for transmural drainage of pancreatic fluid collections: a systematic review Dig Endosc 2015;27(4):486-498.
12) **BANG JY, NAVAMEETHAN U, HASAN MK, HAWES RH, VARADARAJULU S:** EUS correlates of disconnected pancreatic, duct syndrome in walled=off necrosis. Endosc Int Open 2016;4(8):883-889.
13) **BHATTACHARRA D, AMMORI BJ**: Minimally invasive approaches to the management of pancretic pseudocysts. Surg Laparosc Endosc Percutan Tech 2003;13:141-148.
14) **BOERMA D, VAN GULIK TM, OBERTOP H, GOUMA DJ:** Internal drainage of infected pancreatic pseudocystds: safe or sorry? Dig Surg 1999;16:501-506.
15) **BRADLEY EL III, CLEMENTS JL Jr., GONZALEZ A**: The natural history of pancreatic pseudocysts: a unified concept of management ç. Am J Surg 1979;137:135-141.
16) **BRADLEY EL III, ALLEN K**: A prispective longitudinal study of observation versus surgical intervention in the management of necrotizing pancreatitis. Am J Surg 1991,161:19-24.
17) **BUMPERS HL, RADLEY EL**: Treatment of pancretic pseudocyst. En Howard J, Idezuki Y, IHSE I, Prinz R: Surgical deseases of the pancreaS, 3RA. Ed. Williams & Wilkins, 1998, cap 44, pág. 423-32

18) **CHERUVU CV, CLARKE MG, PRENTICE M** y colab.: Conservative treatment as an option in the management of pancreatic pseudocyst. Ann R. Coll Surg Engl 2003;85:313-316.
19) **CRASS R A, WAY LX**: Acute and chronic pancreatic pseudocysts are different. Am. J Surg 1981; 142:660-3.
20) **CRIADO E, DE STEFANO A A, WINER T M, JAQUES P F**: Long term results of percutaneous catheter drainage of pancreatic pseudocysts. Surg. Gyn. & Obst 1992; 175: 293-298.
21) **D´EGIDIO A, SCHEIN M**: Percutaneous drainage of pancreatic pseudocysts: a prospectrive study. World J Surg 1991: 16:141-146.
22) **D´EGIDIO A, SCHEIN M**: Pancreatic pseudocystis: a proposed classification and its management implication. Br J Surg 1992;78:981-4.
23) **DE JONG K, BRUNO MJ, FOCKENS P**: Epidemiology, diagnosis and management of cystic lesions of the pancreas. Gastroenterol Res Pract 2012;147465
24) **DE LA TORRE AM, ARRECHEA LA, LOSADA LA, MARTINEZ N, COLACELLI M, HUERTA J, MARZANO C**: Seudoquiste agudo del páncreas. Nuestra experiencia en el tratamiento laparo-endoscópico. Rev. Arg. Cirug. 2008;94(1-2):22-28.
25) **DELHAVE M, ARVANITAKIS M, BALI M** y col.: Endoscopic therapy for chronic pancreatitis. Scand J Surg 2005;94:143-153
26) **DEMEUSY A, HOSSEINI M, SILL AM, CUNNINGHAM SC**: Intrahepatic pancreatic pseudocyst: A review of the world literature.World J Hepatol 2016;8(35): 1576-1583
27) **DESA LA, WILLIAMSON RCN**: On table pancrdeatography importance in planning oprative strategy. Br J Surg 1990;77:1145-1150.
28) **DIXON JM, ARMSTRONG CP, EREMIN O**: Varicole caused by a pancreatic pseudocyst. Gut 1983;24(5):438-440.
29) **DONNELLY PK, LAVELLE P, CARR-LOCKE D**: Massive hemorrhage following endoscopic transgastric drainage of pancreatic pseudocyst. Br J Surg 1990;77:758-759.
30) **DOUBILET H , MULHOLLAND J H** Pancreatic cysts; principles of treatment. Surg Gynec Obst 1953; 96: 683-692.
31) **ELLIOT DW**: Pancreatic pseudocysts. Surg Clin North Am 1975;55:339-362.
32) **FAN S, LAI ECS, MOK EPT** y colab.: Prediction of the severity of acute pancreatitis.. Am J Surg 1994;168:22-28. Philadelphia 1987
33) **FEDORAK IJ, RAO R, PRINZ RA**: The clinical challenge of multiple pancreatic pseudocysts. Am J Surg 1994;168:22-28.
34) **FUNNELL IC, BORNMAN PC, KRIGE JE, BENINGFIELD SJ, TERBLANCHE J**: Endoscopic drainage of traumatic pancreatic poseudocyst. Br J Surg 1994;81:879-881.
35) **GAMEZ DEL CASTILLO JM, GARCÉSALBIR M, FERNANDEZ MORENO MC** y colab. Síndrome del conducto pancreático desconectado. Cartas al Editor. Rev. Esp. Enferm Dig 2016;108:165-166.
36) **GHOLSON C F, SITTIG K, FAVROT D, McDONALD J C**. Chronic abdominal pain as the initial manifestation of pancreatic injury due to remote blunt trauma of the abdomen. South Med. J. 1994, 87: 902-4.
37) **GRACE P A, WILLIAMSON R C N**: Modern Management of pancretic pseudocysts. Br. J. Surg. (Ed. Esp.) 1993; 80:573-581.
38) **GUPTA R, MUÑOZ JC, GARG P** y col. : Mediastinal pancreatic pseudocyst. A case and review of the literature: Med Gen Med 2007;9(8):8.
39) **HABASHI S. DRAGANOV P**: Pancreatic pseudocyst. World J Gastroenterol 2009; 15(1):38-47.
40) **HARIRI M, SILIVKA A, CARR-LOCKE DL, BANKS PA**: Pseudocyst drenage predisposes to infection when pancreatic necrosis is unrecognized. Am j Gastroenterol 1994;89:1781-4.
41) **HEIDER R, MEYER AA, GALANKO JA, BEHRNS KE**. Percutaneous drainage of pancreatic pseudocysts is associated with a higher failure rate than surgical treatment in unselected patients. *Ann Surg*. 1999;**229**: 781-787
42) **HENLE, HAH NO**: Beitrag zur behandiung der pankreascysten. Zentralbl Chir 1927;54.585.
43) **HILL MC, HUNTINGTON DK:** Computed tomograpraphy and acute pancreatitis. Gastroent Clinics N A 1990;194:811-842.
44) **HOLLENDER LF, MARRIE A**: Pseudo-kystes du pancreas. Encycl. Med. Chir Paris Techniques chirurgicales. Appareil Digestif 40870, 4-6-08.
45) **HOOKEY LC, DEBROUX S, DELHAYE M, ARVANIKATIS M, LE MOINE O, DEVIERI J** : Endoscopic drainage of pancreatic-fluid collectionss in 116 patients : a comparision of etiologies, drainage techniques, and outcomes. Gastrointest Endosc 2006;63:653-643.
46) **HOWARD JM, IDEZUKI Y, IHSE I, PRINZ RA:** Surgical diseases of the pancreas. Willians & Wilkins, Baltimore (USA) 3ra. Ed. 1998.
47) **IMRIE C W,SHEARER M G**, The diagnosis and management of pancreatic pseudocysts: operative versus expectant management. Surgery 1992; 111:299-309.
48) **JEDLICKA R**: Eine neul opertions methode der Zentralbe. Chir 1923;50:132.
49) **JURASZ A** Zur fraga der opertionen behjandiung der pankreascystem. Arch Klin Chir 1931; 164:272.
50) **KAHALEH M, SHAMI VM, CONAWAY MR, TOKAR J, ROCKOFF T, DE LA RUE SA, DE LANGE E, BASSIGNANI M, GAY S, ADAMS RB**. Endoscopic ultrasound drainage of pancreatic pseudocyst: a prospective comparison with conventional endoscopic drainage *Endoscopy*. 2006;**38**: 355-359.
51) **KALIA S, GUPTA R, SHENVI SD, KUMAR H** y col. Inguinoescrotal region as an inusual site of extra-pancreatic collections in infected pancreatic necrosis. Gastroenterol-reo 2016;4(3):246-250.
52) **KARLAPUDI S, HINOHARA T, CLEMENTS J, BAKIS G**: Therapeutic challenges of pancreatic asciti and the role of endoscopic pancretic stenting. BMJ Case Rep. 2014; bcr2014204774.
53) **KHANNA AK, TWARY SK, KURMAR P**: Pancreatic pseudocyst: therapeutic dilemma,Int J Inflam 2012;279476.
54) **KOHLER H, SCHAFMAYER A, LUDTKE FE** y colab.: Surgical treatment of pancreatic pseudocysts. Br J Surg 1987; 74:813-815.

55) **KOZAREK RA, BALL TJ, PATTERSON DJ** y colab.: Endoscopic transpapillary therapy for disrupted pancreatic duct and peripancreatic fluid collection. Gastroenterology 1991;100:1389-1400.
56) **KOZAREK RA**: Management of pancreatic ascites. Gastroenterol Hepatol NY 2007;3(5):362-364.
57) **LANG EK, PAOLINI RM, POTTMEYER A**. The efficacy of palliative and definitive percutaneous versus surgical drainage of pancreatic abscesses and pseudocysts: a prospective study of 85 patients.*South Med J*. 1991;**84**:55-64.
58) **LARSEN M, KOZAREK R**: Management of Disconnected Pancreatic Duct Syndrome. Curr Treat Options Gastroenterol. 2016 Sep;14(3):348-59.
59) **LAWRENCE C, HOWELL DA, STEFAN AM, CONKLIN DE, LUKENS FJ, MARTIN RF, LANDES A, BENZ B**: Disconnected pancreatic tail syndrome: potential for endoscopic therapy and results of long-term follow-up. Gastointest Endosc 2008;67:673-679.
60) **LEWNADROWSKI KB, SOLULHEM JF, PINS MR, COMPTON CC, WARSHOW AL**: Cysts fluid analysis in the differential diagnosis of pancreatic cysts
61) **LIPSETT PA, CAMERON JL**: Internal pancreatic fistula 1992;163:216-220.
62) **LOLUDICE TDA, JAROL YCH, BUHAR I:** Pancreatic retention cysts., A cause of obstructive jaundice. JAMA 1972;238:889
63) **MAEMA A, KUBOTDA K, BANDAI, MAKUUCHI M**: Proximal bile duct stricture caused by a pancreatic pseudocyst: intraoperative placxement of a metallic stent. Hepatogastroenterology 1999;46:2020-2023.
64) **MALLET GUY P, MERCADIER M**: Traitement chirurgical des formations kystiques du pancreas LX Congrès de l`Association Francaise de Chirurgie (Volumen relatos) 6-11Octubre 1958.
65) **MARINGHINI A, UOMO G, PATTI R** y colab.: Pseudocysts in acute nonalcoholic pancreatitis incidente and natural history. Dig. Dis Sci 1999; 44: 1669-1679.
66) **MAZZA O, PALAVECINO M, MENTZ R, GOMEZ CM, BEVERAGGI E, DE SANTIBAÑEZ E, PEKOLJ J**: Opciones de tratamiento miniinvasivo del pseudoquiste agudo de páncreas. Rev. Arg. Cirug. 2007;93(1-2):39-52.
67) **MELMAN L, AZAR R, BEDDOW K, BRUNT LM** y colab.: Primary and overall success rates for clinicalo outcomes after laparoscopic, endoscopic, and opoen pancreatic cystgastrostomy for pancreatic pseudococysts. Surg Endos 2009;23(2):267-271.
68) **NEALON WH, BHUTANI M, RIALL TS, RAJU, G, OZKAN O, NEILAN R: A** unifying concept: pancreatic ductal anatomy both predicts and determines the major complications resulting from pancretitis. J Am Coll Surg 2009; 208:790-801.
69) **NEALON WH, WALSER E.:** Main pancreatic ductal anatomy can direct Choice of modality for treating pancreatic pseudocysts (surgery versus percutaneous drainage) Ann Surg 2002; 235: 751-758.
70) **NEALON WH, WALSER E**: Surgical management of complication asociated with percutaneous and or endoscopic management of pseudocyst of the pancreas. Ann Surg 2006; 241(6):948-960.
71) **ORIA A, ALV AREZ RODRIGUEZ J, OCAMPO C, ZANDALAZINI H, CHIAPETTA PORRAS L**: Formas clinicopatolçogicas del seduoquiste pancreàtico agudo. Rev. Argent Cirug 1996;70:100-4.
72) **ORIA A, ALVAREZ RODRIGUEZ J, CHIAPPETTA PORRAS L, OCAMPO C, SPINA JC, PALADINO AM, FONTANA JJ**: Seudoquistes inflamatorios del pçancreas. Factores que influyen en la elección del tratamiento. Rev. Arg Cirug. 1992;63:111=117.
73) **ORIA A, OCAMPO C** y colab.: Internal drainage of giant acute pseudocysts: the rol of video-assisted pancreatic necrosectomy. Arch Surg 200; 135(2):136-140.
74) **PAN G, WAN MH, XIE KL, LI W, HU WH**: Classification and Management of pancretic pseudocysts. Medicine (Baltimore) 2015;94(24):e960.
75) **PARK DH, LEE SS, MOON SH, CHOI SY, JUNG SW, SEO DW**: Endoscopic ultrasound-guided versus conventional transmural drainage for pancretic pseudocysts: a prospective randomized trial. Endoscopy 2009;41:842d-848.
76) **PICHUMONI CS, AGARWAL AL**: Pancreatic pseudocysts. When and how should drainage be performed? Gastroenterol Clin North Am 1999; 28:615-39.
77) **PROCHAZKA ZARATE R, VIDALES MORTAJO G, VILLA GOMEZ ROIG G, ILLESCVAS CASTELLANOS A, PEREIRA ROBLES N**, Tension pneumoperitoneum as a compolitation of endoscopic ultrasound guidea transgastric drainage of pancreatic pseduocyst: case report an review okf the literature. Rev. Gastroenterol Peru 2012;2:88-93.
78) **RAMIA JM, FABREGAT J, PEREZ MIRANDA M** y colab. Síndrome del ducto pancreático desconectado. Cir Esp 2014;92:92-94.
79) **RATTNER DW, WARSHAW AL**: Pancreatic cysts, pseudocysts and fistulas. En Schwartz SI, Ellis H Eds. Maingot`s Abdominal Opertions. Norwalk Connecticut: Appleton-Century-Crofts 1990: 1567-82.
80) **RENTMEESTER L**, Towards evidence based emergency medicine. Emerg Med J 2012;29:163-164.
81) **ROCHA R, MARINHO R, GOMEZ A**, y colab. Spontaneous rupture of pancreatic pseudocyst: report of two cases. Case reports in Surgery 2016 articulo ID 7056567.
82) **RODRIGUEZ D´JESUS A, FERNANDEZ ESPARRACH G, SAPERAS E**: Endoscopic treatment of pancreatic pseudocyst. Pracical features. Gastroenterol Hepatol 2011;34:711-716.
83) **SANKARAN S, WALT AJ:** The natural and unnatural history of pancreatic pseudocysts. Br J Surg 1975;62:37-44.
84) **SEDLACK R, AFFI A, VAZQUEZ-SEQUEIROS E, NORTON ID, CHAIN JE, WIERSEMAN MI;** Utility of EUS in the evaluation of cystic pancreatic lesions. Gastrointest Endosc 2002;56:543-547.
85) **SHARMA SS, SINGH B, JAIN M, MAHARSHI S** y col. Endoscopic management of pancreatic pseudocysts and walled-off pancreatic necrosis. A two decade expoerience. Indian J Gastroenterol 2016;35:40-47.
86) **SINGHAL D, KAKODKAR R, SUD R, CHAUDHARY A**: Issues in management of pancreatic pseudocysta. Journal of the pancreas 2008;7(5):502-507.
87) **SITZMANN V, IMBEMBO AJ**: Splenic complication of a pancretyic pseudocyst. Am J Surg 1984;144:191-196
88) **SOLIANI p, FRANZINI C, ZIEGLER S** y colab. Pancreatic pseudocysts following acute pancreatitis: risk factors

influencing therapeutic outcomes. J Pancreas 2004;5(5):338-347

89) **SPIVAK H, GALLOWAY JR, AMERSON JR** y colab.: Management of pancreatic pseudocysts. J Am Coll Surg 1998; 186: 507-511.

90) **TAMOWSKI W, GREGORCZYK M, BZOZOWSKI K:** Gastrointestinal artery selective endovascular embolization in pancreatic pseduocyst hemorrage. Pol Merkur Lekarski 2012;32:306-308.

91) **TEOH AYB, DHIR V, JIN ZD, KIDA M, SEO DW, HO KY**. Systematic review comparing endoscopic, percutaneous and surgical pancreatic pseudocyst drainage. *World J Gastrointest Endosc* 2016; 8(6): 310-318

92) **VAN SONNENBERG E, WITTICH G R, CASOLA G** y colab. Percutaneous drainage of infected and non-infected pancreatic pseudocysts: experience in 101 cases. Radiology 1989; 170: 757-761.

93) **VARADARAJULU S, BANG JY, SUTTON BS, TREVINO JM, CHRISTEIN JD, WILCOX CM**. Equal efficacy of endoscopic and surgical cystogastrostomy for pancreatic pseudocyst drainage in a randomized trial.*Gastroenterology*. 2013;**145**:583.

94) **VARADARAJULU S, LOPES TL, WILCOX CM, DRELICHMAN ER, KILGORE ML, CHRISTEIN JD.** EUS versus surgical cyst-gastrostomy for management of pancreatic pseudocysts. *Gastrointest Endosc*. 2008;**68**: 649-655

95) **VITAS GJ, SARR MG**: Selected management of pancreatic pseudocystis: operative versus expectant management. Surgery 1992; 111:123-130

96) **WARSHOW AL, FERNANDEZ CC, RATTNER DW**: Pancreatic cysts, pseudocyst and fistulas. Maingot en Abdominal Operations. USA Simon and Schuster, 1997: 1917-1940.

97) **WARSHOW AL, RATTNER DW**: Timing of surgical drainage for pancreatic pseudocyst. Clinical and chemical criteria. Ann Surg 1985;202:393-401.

98) **WARSHOW AL, RUTLEDGE PL**: Cystc tumors mistaken for pancreatic pseudocysts. Ann Surg 1987;205(4):393-398.

99) **WECKMANL, KY** y colab.: Endoscopic treatment of pancreatic pseudocysts. Surg Endosc 2006;20:603-607.

100) **YANG D1, AMIN S1, GONZALEZ S1, MULLADY D2, HASAK S2, GADDAM S** y colab.: Transpapillary drainage has no added benefit on treatment outcomes in patients undergoing EUS-guided transmural drainage of pancreatic pseudocysts: a large multicenter study. Gastrointest Endosc. 2016;83(4):720-9.

101) **YEO C J, BASTIDAS J A, LYNCH-NYHAM A, FISCHMAN E K, ZINNER M J, CAMERON J L** The natural history of pancreatic pseudocyst documented by computed tomgraphy. Surg Gynecol Obst 1990; 170: 411-417.

102) **YUSUF TE, BARON TH**: Endoscopic transmural drainage of pancreatic pseudocysts result of a national and international survey of ASGE members. Gastrointest Endosc 2006;63:223-227.

103) **ZEREM E, IMŠIROVIĆ B, LOGA-ZEC S, KUNOSIĆ S, HUJDUROVIĆ A, ZEREM O**: Treatment of Recurrent Pancreatic Pseudocysts with Proven Communication between Pseudocyst and Pancreatic Duct by Long-term Percutaneous Drainage. Annals Academy of Medicine r 2015, 44(11):542-544

104) **ZHAO X , FENG T , JI W**: Endoscopic versus surgical treatment for pancreatic pseudocyst . Dig Endosc 2016 Ene; 28 (1): 83-91.